

UNIVERSIDADE DO SAGRADO CORAÇÃO

FERNANDA YURIKO AZUMA

REABILITAÇÃO ESTÉTICA MINIMAMENTE INVASIVA COM LAMINADOS
CERÂMICOS

BAURU

2019

FERNANDA YURIKO AZUMA

REABILITAÇÃO ESTÉTICA MINIMAMENTE INVASIVA COM LAMINADOS
CERÂMICOS

Trabalho de Conclusão de Curso
apresentado como parte dos requisitos
para obtenção do título de bacharel em
Odontologia - Universidade do Sagrado
Coração.

Orientadora: Prof.^a Dra. Marcela Pagani
Calabria.

Coorientador: Prof. Dr. Valdey Suedam.

BAURU

2019

Dados Internacionais de Catalogação na Publicação (CIP) de acordo com
ISBD

A968r	<p>Azuma, Fernanda Yuriko</p> <p>Reabilitação estética minimamente invasiva com laminados cerâmicos / Fernanda Yuriko Azuma. -- 2019. 31f. : il.</p> <p>Orientadora: Prof.^a Dra. Marcela Pagani Calabria Coorientador: Prof. Dr. Valdey Suedam</p> <p>Trabalho de Conclusão de Curso (Graduação em Odontologia) - Universidade do Sagrado Coração - Bauru - SP</p> <p>1. Prótese Dentária. 2. Facetas Dentárias. 3. Porcelana Dentária. I. Calabria, Marcela Pagani. II. Suedam, Valdey. III. Título.</p>
-------	--

FERNANDA YURIKO AZUMA

REABILITAÇÃO ESTÉTICA MINIMAMENTE INVASIVA COM LAMINADOS
CERÂMICOS

Trabalho de Conclusão de Curso
apresentado como parte dos requisitos
para obtenção do título de bacharel em
Odontologia - Universidade do Sagrado
Coração.

Aprovada em: ___/___/_____.

Banca Examinadora:

Prof.^a Dra. Marcela Pagani Calabria
Universidade do Sagrado Coração

Prof.^a Dra. Flora Freitas Fernandes Távora
Universidade do Sagrado Coração

Prof.^a Dra. Giovanna Speranza Zabeu
Universidade do Sagrado Coração

Dedico este trabalho primeiramente aos meus pais, por me conduzirem pelo melhor caminho e se dedicarem tanto para que eu alcançasse os meus objetivos e sonhos, e a minha orientadora e coorientador por todo ensino, dedicação e colaboração.

AGRADECIMENTOS

Agradeço primeiramente a Deus, pois Ele rege e ilumina todos os meus caminhos, e me deu saúde e força para superar as dificuldades.

Aos meus pais, que permitiram que tudo isso acontecesse e deram toda a estrutura para que eu me tornasse a pessoa que sou hoje. Por serem meu porto seguro, sendo luz nos momentos difíceis, e tendo as palavras mais sábias para me guiar. E por todo amor incondicional que tenho por eles.

Ao meu namorado, por sempre estar ao meu lado, pela paciência nos momentos que estive ausente para execução deste trabalho, e ter me dado todo o apoio que necessitava nos momentos de angústia, com muito amor e carinho.

Ao meu irmão e cunhada, que estiveram presentes em todos os momentos, me dando suporte e alegria, principalmente nos momentos difíceis.

À minha orientadora e coorientador agradeço imensamente pelos ensinamentos, dedicação, amizade e compreensão, que serviram de inspiração para me tornar uma pessoa melhor.

E por fim, a todos que contribuíram direta ou indiretamente para que esse trabalho fosse realizado, meu eterno agradecimento.

“O sucesso é a soma de pequenos
esforços repetidos dia após dia”
(Robert Collier)

RESUMO

A busca por resultados estéticos previsíveis que visam o restabelecimento das alterações de cor, forma e posicionamento no arco dos elementos dentais, condiz ao uso de materiais com grande efeito estético, como as cerâmicas odontológicas. O objetivo deste trabalho foi relatar um caso clínico de reabilitação oral estética com laminados cerâmicos baseado em levantamento bibliográfico. Este trabalho relata um caso clínico, fundamentado em levantamento bibliográfico sobre o tema, coletada por meio das ferramentas PubMed, MedLine e SciELO, seguindo modelos de relato de caso já publicadas anteriormente. Paciente do sexo feminino, 34 anos de idade, procurou atendimento na clínica do Curso de Atualização em Prótese Metal Free da APCD-Bauru, com queixa de insatisfação estética dentária em relação à cor escura, forma e alinhamento dos dentes do arco superior. Por se tratar de uma paciente com grande exigência estética e pelo desejo de ter um tratamento com grande previsibilidade, naturalidade e estética, foi proposto uma reabilitação estética no arco superior com laminados cerâmicos. As cerâmicas utilizadas foram do tipo lentes de contato dental com dissilicato de lítio no sistema E-max CAD, englobando os dentes 11 ao 15 e 21 ao 25, com indicação prévia de clareamento dentário na fase inicial do tratamento. Com base nas análises clínicas e informações fornecidas pela paciente, foi realizado o planejamento digital do sorriso com a utilização de um protocolo fotográfico e de avaliações estéticas dentofaciais. Após a aceitação da paciente ao planejamento proposto, foi realizada a moldagem do arco superior e inferior para envio ao laboratório, para a confecção do enceramento diagnóstico, baseado nas informações do planejamento digital executado anteriormente. Foi feito o mock-up com resina bis-acrílica, posteriormente preparos conservadores, moldagem com silicone de adição e envio para confecção das lentes de contato na cor selecionada. No retorno do laboratório, as lentes foram provadas e cimentadas. Os laminados cerâmicos ultrafinos podem ser indicados para correção de desarmonias estéticas e o tipo de tratamento está relacionado com a necessidade psicológica do paciente, onde a melhora estética obtida no final reflete diretamente na melhora da autoestima e relacionamento social.

Palavras-chave: Prótese Dentária. Facetas dentárias. Porcelana dentária.

ABSTRACT

The search for predictable aesthetic results aimed to restoring color changes, shape and positioning of dental elements in the arc, leads to the use of materials with great aesthetic outcome, such as dental ceramics. The objective of this work was to report a clinical case of an aesthetic oral rehabilitation with ceramic laminates based on bibliographic survey. This paper reports a clinical case, based on a bibliographic survey on the subject, collected through PubMed, Medline and Scielo tools, following case reporting models published previously. A 34-year-old female patient sought the APCD-Bauru Metal Free Prosthesis Clinical Course, complaining of dental aesthetic discontent in relation to dark color, shape and alignment of upper arch teeth. Because it is a patient with great aesthetic requirement and with a desire to have a treatment with great predictability, naturalness and aesthetics, an aesthetic rehabilitation was proposed in the upper arch with ceramic laminates. The ceramics used were dental contact lenses with lithium disilicate in the E-max CAD system, encircling teeth 11 to 15 and 21 to 25, with a previous indication of dental bleaching in the initial phase of treatment. Based on clinical analyses and information provided by the patient, digital smile planning was performed using a photographic protocol and dentofacial aesthetic evaluations. After the patient's acceptance of the proposed planning, the upper and lower arch mold was sending to the laboratory, to prepare the diagnostic waxing, based on the information of the digital planning previously executed. The mock-up was made with bisacrylic resin, and subsequently conservative preparations, molding with silicone addition and shipping to make the contact lenses in the selected color. On the return of the laboratory, the lenses were tasted and cemented. Ultra-thin ceramic laminates can be indicated for correction of aesthetic disharmony. The type of treatment is related to the patient's psychological need, where the aesthetic improvement obtained at the end directly reflects on the improvement of self-esteem and social relationship.

Keywords: Dental prosthesis. Dental veneers. Dental porcelain.

LISTA DE ILUSTRAÇÕES

Figura 1: Imagem inicial do sorriso e intra oral.....	14
Figura 2: Planejamento digital.....	15
Figura 3: O mock up em posição (A), realizado os desgastes do mock up (B), visualização da arcada superior de um lado sem o mock e no outro a quantidade de aumento dos dentes (C).....	16
Figura 4: Modelo de resina impresso, no lado A as modificações a serem feitas e no lado B já preparado.	16
Figura 5: Matriz de silicone em posição para verificar a quantidade de desgaste a ser realizada.....	17
Figura 6: Os preparos realizados com acabamento e polimento.	18
Figura 7: Molde em silicone de adição pela técnica de dupla mistura.....	19
Figura 8: Escolha da cor do substrato dentário com escala Natural Die (ND) e Bleach (BL) da Ivoclar.....	19
Figura 9: Face vestibular (A) e face lingual (B) do laminados cerâmicos.....	20
Figura 10: Prova úmida com cimento Allcem Veneer Try-in.....	21
Figura 11: Anatomia, posição e alinhamento adequado em relação ao lábio inferior.	23
Figura 12: Sorrindo, verificamos a relação do lábio superior em relação ao incisivo central superior.....	23
Figura 13: Foto extra oral da paciente, satisfeita com o resultado final.....	24

SUMÁRIO

1	INTRODUÇÃO	10
2	OBJETIVO.....	12
3	METODOLOGIA.....	13
4	RELATO DE CASO E DISCUSSÃO	14
5	CONCLUSÃO.....	25
	REFERÊNCIAS	26
	ANEXO A - TERMO DE CONSENTIMENTO PARA TRATAMENTO NO CURSO EM APERFEIÇOAMENTO PRÓTESE METAL FREE APCD-BAURU	29

1 INTRODUÇÃO

O crescente interesse por um padrão estético harmonioso do sorriso e a necessidade de se empregarem materiais restauradores de excelente qualidade, foram determinantes no desenvolvimento de inúmeras aplicações clínicas para os materiais cerâmicos (SOARES *et al.*, 2014).

As cerâmicas odontológicas se consagraram por apresentar várias propriedades desejáveis de forma semelhante aos dentes naturais, dentre as quais se destacam: translucidez, fluorescência, estabilidade química, coeficiente de expansão térmica linear próxima ao da estrutura dentária, compatibilidade biológica e maior resistência à compressão e à abrasão (GARCIA *et al.*, 2011).

Todavia, as cerâmicas possuem algumas características indesejáveis que impossibilitam seu uso irrestrito, um exemplo disto é sua baixa tenacidade à fratura, que é aproximadamente 10 vezes menor que a tenacidade dos metais. Isto reflete que, quando utilizadas em aplicações estruturais, como a prótese fixa, apresentam grande risco de sofrer fratura catastrófica (BELLI *et al.*, 2014).

De acordo com Amaral *et al.* (2014), o desenvolvimento dos agentes cimentantes foram essenciais para se obter uma longa duração e retenção de restaurações indiretas nos dentes, e para a execução desta etapa é necessário o tratamento das superfícies do substrato dental e da superfície da cerâmica.

A longevidade destas restaurações depende das propriedades mecânicas dos materiais, dos danos causados pelos métodos de processamento (fundição, usinagem, sinterização) e das cargas mastigatórias a que os materiais são submetidos quando em funções fisiológicas. Os laminados cerâmicos minimamente invasivos, são restaurações esteticamente aceitáveis que resistem às mais diversas situações clínicas quando corretamente indicadas (SOUZA *et al.*, 2007; ZHANG *et al.*, 2006).

Segundo Guess e Stappert (2008) estudos demonstraram uma taxa de duração dos laminados de 91% em até 5 anos, sendo que as principais falhas relatadas estavam associadas a alterações estéticas, complicações mecânicas, alterações no suporte periodontal e perda de retenção do material. A preparação e as espessuras das cerâmicas são fatores chave para o sucesso e longevidade de restaurações de cobertura parcial minimamente invasivas.

E é a busca por resultados estéticos previsíveis que visam o restabelecimento

das alterações de cor, forma e posicionamento no arco dos elementos dentais, condiz ao uso de materiais com grande resultado estético como as cerâmicas odontológicas.

2 OBJETIVO

O objetivo deste trabalho foi relatar um caso clínico de reabilitação oral estética com laminados cerâmicos, baseado em levantamento bibliográfico.

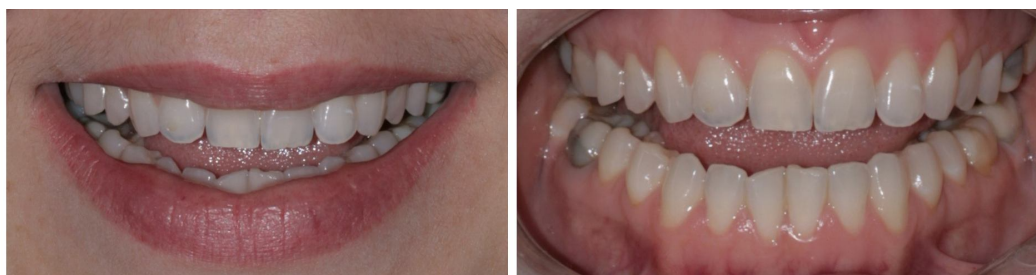3 METODOLOGIA

Este estudo relata um caso clínico realizado no curso de atualização em Prótese Metal Free da Associação Paulista dos Cirurgiões-Dentistas (APCD), de Bauru. O foi fundamentado através do desenvolvimento de uma pesquisa do tipo bibliográfica sobre o tema, coletada, majoritariamente, por meio das ferramentas PubMed, MedLine e SciELO, seguindo modelos de relato de caso já publicados anteriormente.

4 RELATO DE CASO E DISCUSSÃO

Paciente do sexo feminino, 34 anos de idade, procurou atendimento na clínica do Curso de Atualização em Prótese Metal Free da APCD-Bauru, com queixa de insatisfação estética dentária em relação à cor, forma e alinhamento dos dentes do arco superior. Na análise inicial podem ser visualizados dentes vitais com coloração pouco escurecida e desarmonia estética em relação à proporção e a forma dentária, porém com estrutura dental hígida e sem desgastes, como demonstrado na Figura 1.

Figura 1: Imagem inicial frontal extra oral e intra oral do sorriso.



Fonte: Elaborada pela autora.

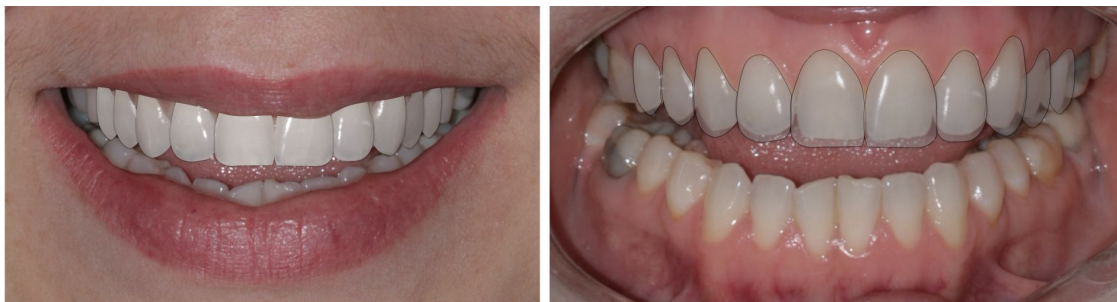Como mostra a imagem, a proporção entre os seis dentes anteriores não seguem os padrões estéticos de proporção áurea relatados na literatura por Preston (1993).

Por se tratar de uma paciente com grande exigência estética, e por seu desejo em ter um tratamento com grande previsibilidade e naturalidade, foi proposto a ela uma reabilitação estética no arco superior com laminados cerâmicos. As cerâmicas utilizadas foram do tipo lentes de contato dental com dissilicato de lítio no sistema E-max CAD, englobando os dentes 11, 12, 13, 14, 15, 21, 22, 23, 24 e 25, com indicação prévia de clareamento dentário na fase inicial do tratamento, uma vez que a paciente desejava uma coloração final com alto valor e baixo croma (BL1 da escala Ivoclar).

Com base nas análises clínicas, informações fornecidas pela paciente, a utilização dos procedimentos de protocolo fotográfico e avaliações estéticas dentofaciais, esses estabelecidos por Coachman e Calamita em 2012, foi realizado o planejamento digital do sorriso. A figura 2 apresenta o planejamento digital já

executado. A realização desses procedimentos auxiliou na comunicação com o paciente, que teve melhor visualização do resultado estético final, servindo também para comunicar o laboratório sobre os desejos da paciente, para a execução do enceramento diagnóstico (COAHMAN; CALAMITA, 2012)

Figura 2: Imagem frontal extra oral do sorriso e frontal intra oral, após o planejamento digital.



Fonte: Elaborada pela autora.

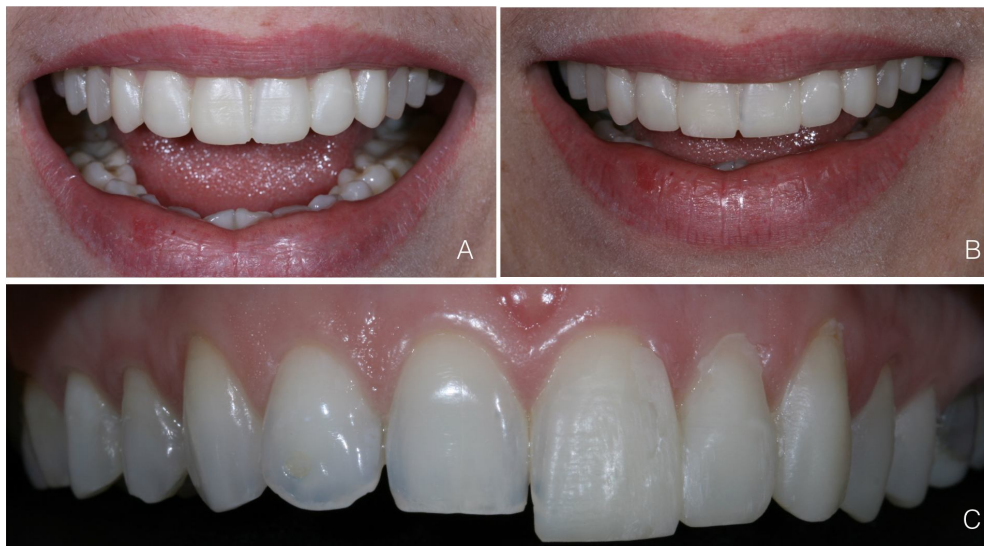Após a aceitação da paciente do planejamento proposto, foi realizada a moldagem do arco superior e inferior para envio ao laboratório. Os modelos foram montados em ASA com o uso do arco facial e registro oclusal em MIH (FERNANDES NETO *et al.*, 2005) para a confecção do enceramento diagnóstico, baseado nas informações do planejamento digital executado anteriormente.

No laboratório o modelo superior em gesso especial foi escaneado e o enceramento diagnóstico foi feito no fluxo digital, após o desenho digital um novo modelo em resina fotopolimerizável foi confeccionado através de uma impressora 3D. Sobre o modelo impresso foi confeccionado uma matriz de silicone de condensação (SILON 2 APS, Dentsply) para confecção do mock-up com resina bisacrílica (Structor 2-Voco), diretamente na boca do paciente, para que o mesmo pudesse visualizar o resultado final planejado inicialmente.

Ao confeccionar o mock-up em boca, foi constatado juntamente com a paciente, a necessidade de aumento da largura dos dentes 11 e 21, e também pequena mudança na anatomia inicial, que foi feita diretamente na boca sobre o mock-up com resina composta (Figura 3). As mesmas modificações realizadas sobre o mock-up também foram feitas no modelo de resina impresso (Figura 4), a fim de que pudesse transmitir ao laboratório as modificações executadas. Este modelo modificado foi enviado ao laboratório, onde foi escaneado e utilizado para confecção

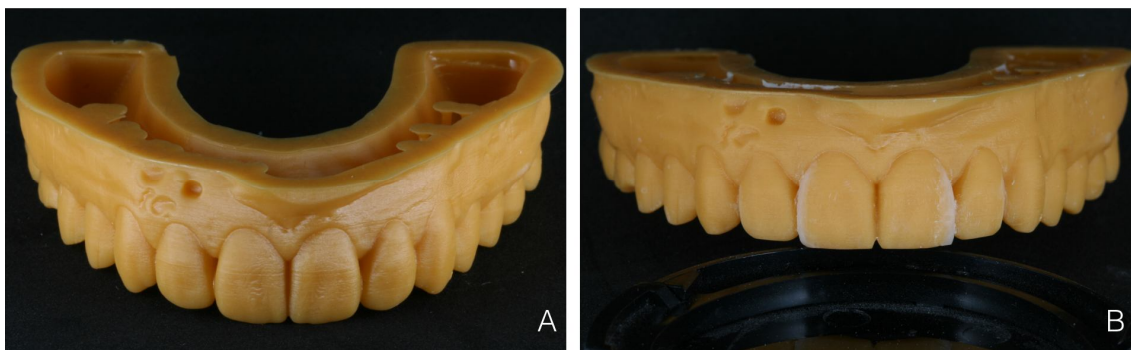
do desenho digital das lentes no sistema CAD CAM (CORREIA *et al.*, 2006).

Figura 3: A - Mock-up baseado no enceramento. B - Ajustes estéticos realizados no mock-up. C - Arcada superior de um lado sem o mock-up e no outro com, visualizando a quantidade de aumento dos dentes.



Fonte: Elaborada pela autora.

Figura 4: A- Modelo inicial de resina impresso do enceramento digital, B- modelo com as modificações estéticas solicitadas pela paciente durante o mock-up.

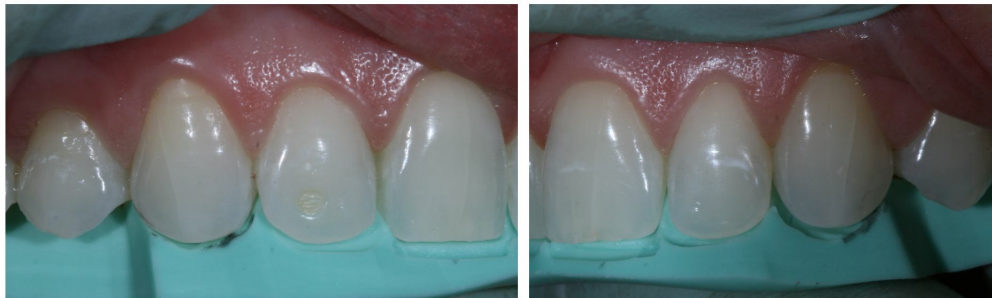


Fonte: Elaborada pela autora.

Após esta etapa de planejamento, foi realizada a confecção de uma nova matriz de silicone de condensação sobre o modelo impresso. Com o propósito de servir como um guia de preparo dentário, para avaliação da quantidade de desgaste necessário e confecção dos laminados cerâmicos com espessura mínima de 0,3mm. Na figura 5 podemos visualizar os dentes com a matriz em posição, o que facilita a

visualização dos espaços para o correto posicionamento vestibulo-lingual, mesiodistal e incisal dos preparos.

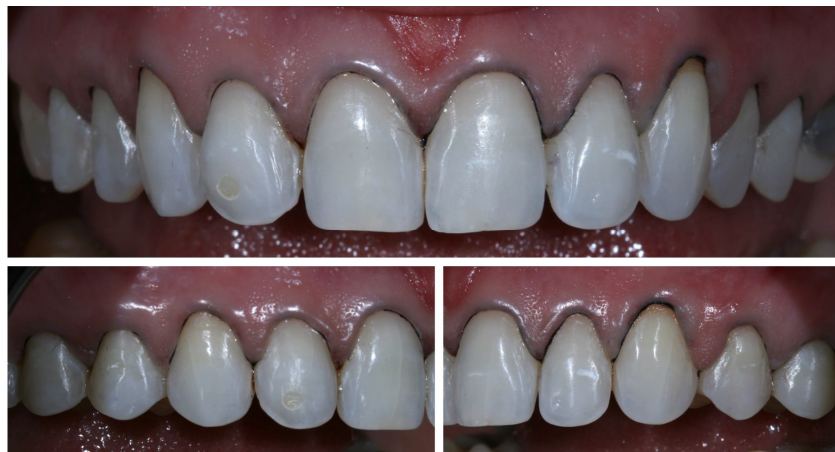Figura 5: Matriz de silicone baseada no enceramento diagnóstico, em posição na cavidade bucal para verificar a quantidade de desgaste necessária a ser realizada na porção incisal dos dentes.



Fonte: Elaborada pela autora.

Para a realização dos preparos minimamente invasivos (MORITA *et al.*, 2016), indicado para o caso em questão, foi utilizado inicialmente uma broca diamantada (KG 2135 FF, KG Sorensen, Cotia – SP - Brasil) para confecção do término cervical em nível gengival com espessura mínima 0,3mm. A mesma também foi empregada para adequação da superfície vestibular e incisal dos dentes. Com uma tira de lixa de aço os pontos de contato entre os dentes foram removidos e os ângulos internos incisais e proximais foram arredondados, com disco Sof-Lex. Após todos os dentes preparados, foi finalizado o acabamento e polimento com borrachas diamantadas (Figura 6).

Figura 6: Os preparos minimamente invasivos realizados e posteriormente, o acabamento e polimento das superfícies dentárias, com afastamento gengival para posterior moldagem.

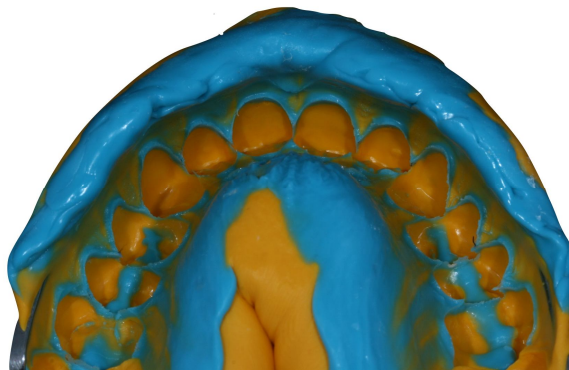


Fonte: Elaborada pela autora.

Para a moldagem funcional no arco superior, o deslocamento dos tecidos moles foi realizado com fios retratores gengivais (Ultrapak, Ultradent Products Inc, South Jordan, Utah), devido as boas condições gengivais do paciente para técnica, minimizando os riscos de recessões irreversíveis e líquido adstringente - Cloreto de Alumínio Hemostop, Dentsply Sirona, São Paulo, SP, Brasil (SANTOS *et al.*, 2015). A impressão definitiva foi realizada com material de impressão do tipo silicone de adição leve e pesada (Elite, Zhermack, Via Bovazecchino, Badia Polesine, Itália) pela técnica da dupla mistura.

Após a moldagem foi feito um novo registro oclusal em MIH com cera 7 para a montagem do novo modelo de trabalho no ASA. Com o molde em silicone de adição (figura 7) foi possível o vazamento de dois modelos de gesso, um troquelado e outro modelo para remontagem e ajuste das peças cerâmicas.

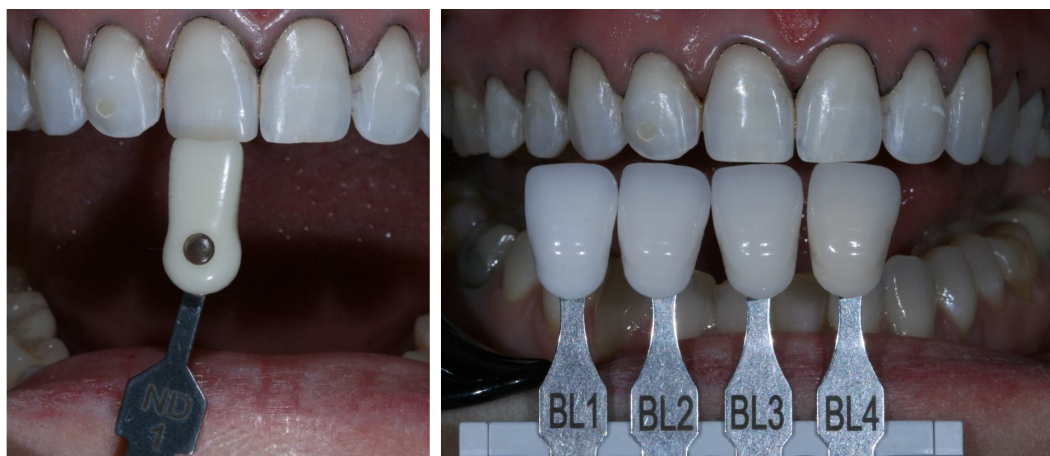Figura 7: Molde em silicone de adição pela técnica de dupla mistura.



Fonte: Elaborada pela autora.

Após o preparo, foi feita a escolha da cor do substrato dentário com as escalas da Natural Die (ND) e Bleach (BL) da Ivoclar Vivadent (Ivoclar Vivadent Ltda, Barueri, SP, Brasil), como mostrado na Figura 8. Com base nesta informação, associado ao conhecimento da espessura do laminado, foi possível a seleção do material cerâmico com adequada translucidez e coloração. O material de escolha foi o Dissilicato de Lítio (E-max, Ivoclar) na cor BL1 e translucidez HT (Alta translucidez). Apesar do desejo da paciente pela coloração BL1, o resultado final será com maior croma, devido a translucidez do material cerâmico escolhido, promovendo um efeito estético mais natural.

Figura 8: Escolha da cor do substrato dentário com escala Natural Die (ND) e escala Bleach (BL), ambas da Ivoclar.

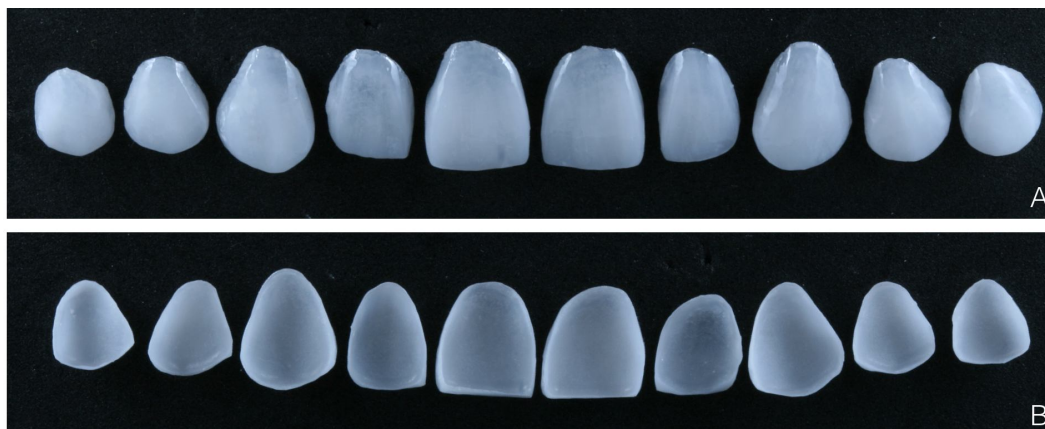


Fonte: Elaborada pela autora.

Nos casos onde há preparo conservador, com pouca alteração da anatomia dentária e preservação da estrutura do esmalte em toda extensão dentária, não há exposição de túbulos dentinários e, portanto, sem possibilidade de contaminação bacteriana e sem efeito da sensibilidade térmica, desta forma, não necessitando a confecção das coroas provisórias (STRASSLER, 2007; MALCMACHER, 2003, 2005).

Na confecção dos laminados foi empregado o fluxo digital, onde obteve-se o escaneamento do modelo com os dentes preparados. Sobre o modelo digitalizado foi executado o desenho dos laminados, os quais foram fresados em um bloco de Dissilicato de Lítio cor BL1 com alta translucidez (HT). Após a fresagem, as peças foram adaptadas ao modelo, sobre o qual sofreram ajustes estéticos de anatomia e textura, funcionais, ponto de contato e oclusão. Para a finalização de toda etapa laboratorial, os laminados foram maquiados e receberam o glaze no forno, antes de serem enviados para prova e cimentação na boca. Na figura 9 é possível verificar o resultado final de toda etapa laboratorial.

Figura 9: A - face vestibular e B - face lingual dos laminados cerâmicos

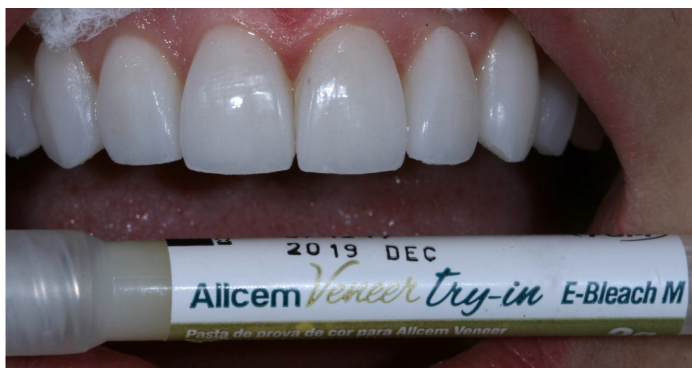

Fonte: Elaborada pela autora.

Na etapa final foi feita uma profilaxia com pedra pomes e água antes da prova seca, que consiste na avaliação da adaptação marginal, ponto de contato proximal e contorno cervical de cada peça. Após a constatação da correta adaptação dos laminados, foi realizada a prova úmida com o intuito de selecionar a cor correta do cimento (Figura 10), que promoverá o resultado estético, cujo são pastas a base de glicerina com coloração igual ao cimento, que fixará os laminados. Sendo escolhido

o cimento resinoso Allcem Veneer E-bleach (FGM, Joinville, SC, Brasil).

Figura 10: Visualização da cor final dos laminados cerâmicos durante a prova de cor com o cimento Allcem Veneer Try-in.



Fonte: Elaborada pela autora.

Para o processo de cimentação, foi feito preparo da peça protética posteriormente ao preparo da superfície dentária. No preparo dos laminados foi realizado o condicionamento da superfície interna com ácido fluorídrico 5% por período de 20 segundos, como é o indicado para E-max CAD. Depois desses serem lavados abundantemente, foi aplicado ácido fosfórico 37% por 20 segundos para limpeza da superfície interna dos mesmos, e um novo processo de lavagem e secagem foi realizado, e então aplicado silano e deixados para secar por 4 minutos na bancada (ZOGHEIB *et al.*, 2011).

Para facilitar o processo, o mesmo foi realizado em três etapas, onde nas duas primeiras, foram cimentados os dentes 14 e 15, 24 e 25, e na terceira, os dentes 11, 12, 13, 14, 15 e 16. Tomando o cuidado de proteger os dentes adjacentes com fita de teflon.

No preparo da estrutura dentária para receber os laminados, a superfície do esmalte foi condicionada com ácido fosfórico 37% por 30 segundos, lavados e secados, posteriormente foi aplicado o sistema adesivo AMBAR universal da FGM e leve jato de ar. Sem fotoativar esta camada de adesivo, foi acomodada uma pequena porção do cimento resinoso Allcem Veneer E-bleach FGM sobre as peças, as quais foram levadas em posição uma a uma, os seus excessos grosseiros foram então removidos com auxílio de pincel e com fio dental na região interproximal e

todas foram fotoativados por 40 segundos em cada face.

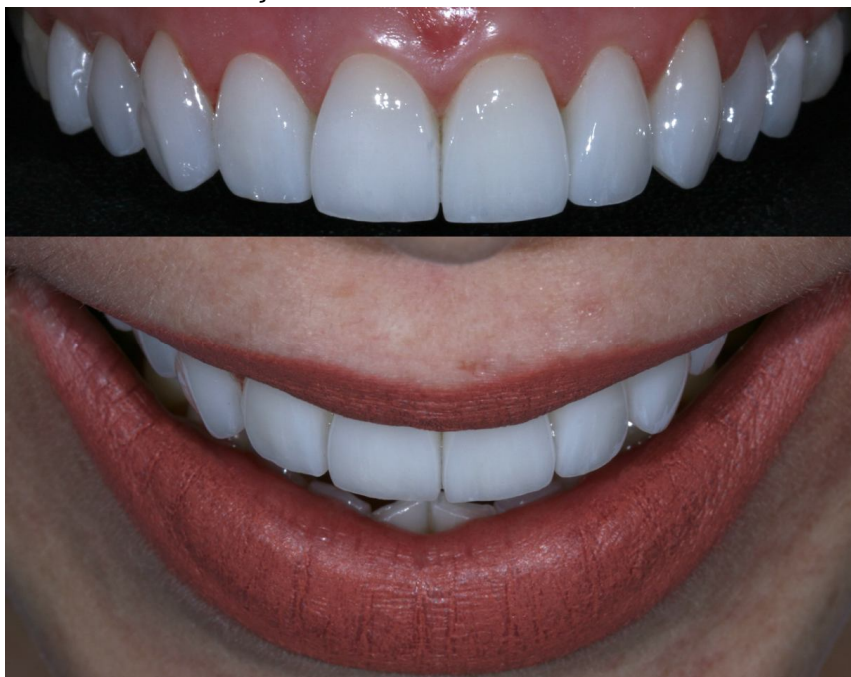Dentre os cimentos resinosos, os fotopolimerizáveis foram escolhidos devido a serem os mais indicados para a cimentação de facetas, pois possuem melhor estabilidade cromática. Os cimentos resinosos duais possuem monômeros residuais, como peróxido de benzoíla, que geram maior instabilidade cromática e manchamento da restauração com o tempo (ALMEIDA *et al.*, 2015).

Após a cimentação, foi realizado o ajuste da oclusão estática em MIH e da oclusão dinâmica com desocclusão pelos dentes anteriores, ou seja, guia anterior pelos incisivos centrais superiores em contato com os incisivos centrais inferiores e guias laterais pelos caninos. Desta forma obtendo uma oclusão mutuamente protegida.

Ao final foi realizada a moldagem dos arcos superior e inferior para confecção de placa estabilizadora rígida de acrílico, com a função de proteger os dentes inferiores do possível desgaste sofrido em contato com a cerâmica (STRINI *et al.*, 2009; MAZETTO, M.; HOTTA; MAZETTO, R., 2009. ANDRÉ; BIGLIAZZI; BOZELLI, 2011).

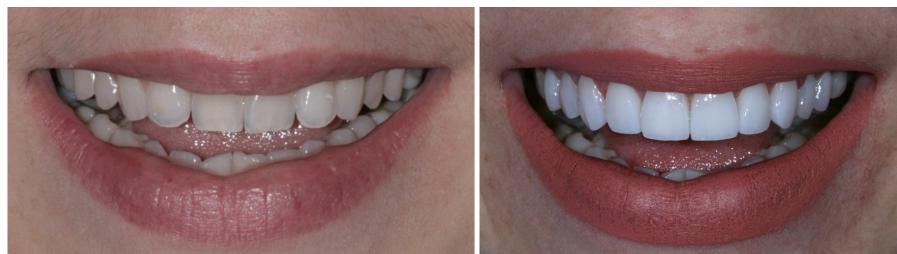Com a confecção dos laminados cerâmicos com preparos minimamente invasivos, obteve-se um resultado estético final com características naturais, harmonia de forma e proporção áurea fazendo com que a paciente ficasse totalmente satisfeita com o tratamento finalizado (Figuras 11, 12 e 13).

Figura 11: Anatomia, posição e alinhamento adequado em relação ao lábio inferior.



Fonte: Elaborada pela autora.

Figura 12: Foto do sorriso antes e depois da reabilitação estética, onde podemos verificar todos os aspectos estéticos em a relação aos dentes e os lábios superior e inferior, o posicionamento dos incisivos superiores, o alinhamento do plano oclusal, linha média, corredor bucal e proporções dentárias.



Fonte: Elaborada pela autora.

Figura 13: Foto extra oral da paciente, satisfeita com o resultado final.



Fonte: Elaborada pela autora.

5 CONCLUSÃO

Os laminado cerâmicos ultrafinos confeccionados no sistema E-max CAD, podem ser indicados para correção de desarmonias estéticas. Relacionadas à anatomia, proporção, alinhamento, disposição e cor dentária em substratos dentários hígidos com coloração natural, bem posicionados no arco e que possibilitem o aumento de volume sem a necessidade de desgastes dentários exagerados. Nota-se que uma das indicações deste tipo de tratamento, está relacionada com a necessidade psicológica do paciente, onde a melhora estética obtida no final do tratamento reflete diretamente na melhora da auto estima e relacionamento social.

REFERÊNCIAS

ALMEIDA, Júlia Rosa de *et al.* Resin-based luting agents and color stability of bonded ceramic veneers. **J Prosthet Dent**. Pelotas, v. 114, n. 2, p. 272-277, ago. 2015. Disponível em: <<https://www.ncbi.nlm.nih.gov/pubmed/25882974>>. Acesso em: 26 set. 2019

AMARAL, Marina *et al.* The potential of novel primers and universal adhesives to bond to zirconia. **J Dent**. São José dos Campos, v. 42, n. 1, p. 90-98, jan. 2014. Disponível em: <<https://www.ncbi.nlm.nih.gov/pubmed/24246687>>. Acesso em: 14 out. 2019

ANDRÉ, C. B.; BIGLIAZZI, R.; BOZELLI, J. V. Desmistificando as placas oclusais. **Prosthes. Lab. Sci**, v. 1, n. 1, p. 127-134, 2011.

BELLI, Renan *et al.* Mechanical fatigue degradation of ceramics versus resin composites for dental restorations. **Dent Mater**. Manchester, v. 30, n. 4, p. 424-432, abr. 2014. Disponível em: <<https://www.ncbi.nlm.nih.gov/pubmed/24553249>>. Acesso em: 08 out. 2019

COACHMAN, C.; CALAMITA, M. Digital Smile Design: A Tool for Treatment Planning and Communication in Esthetic Dentistry. **QDT**, 2012.

CORREIA, André Ricardo Maia *et al.* CAD-CAM: a informática a serviço da prótese fixa. **Revista de Odontologia da UNESP**, v. 35, n. 2, p. 183-189, 2006. Disponível em: <<https://www.revodontolunesp.com.br/article/588017d97f8c9d0a098b493c>>. Acesso em: 08 out. 2019

FERNANDES NETO, Alfredo Julio *et al.* **Montagem de modelos de estudo em articulador classe III semi-ajustável - ASA**. 2005. Faculdade de Odontologia, Universidade Federal de Uberlândia, Minas Gerais, 2005

GARCIA, Lucas da Fonseca Roberti *et al.* Análise crítica do histórico e desenvolvimento das cerâmicas odontológicas. **Rev Gaúcha Odontol**. Porto Alegre, v. 59, p. 67-73, jan./jun. 2011. Disponível em: <<http://www.revistargo.com.br/viewarticle.php?id=897>>. Acesso em: 22 out. 2019

GUESS, P. C.; STAPPERT, C. F. Midterm results of a 5-year prospective clinical investigation of extended ceramic veneers. **Dent Mater**. Manchester, v. 24, n. 6, p. 804-813, jun. 2008. Disponível em: <<https://www.ncbi.nlm.nih.gov/pubmed/18006051>>. Acesso em: 26 set. 2019

MALCMACHER, L. No-preparation porcelain veneers. **Dent Today**, v. 22, n. 4, p. 66-71, abr. 2003.

MALCMACHER, L. No-preparation porcelain veneers-back to the future. **Dent Today**, v. 24, n. 3, p. 86, 88, 90-91, mar. 2005.

MAZZETTO, M. O.; HOTTA, T. H.; MAZETTO, R. G. Analysis of TMJ vibration sounds before and after use of two types of occlusal splints. **Braz Dent J**. Ribeirão Preto, v. 20, n. 4, p. 325-330, 2009. Disponível em: <http://www.scielo.br/scielo.php?script=sci_arttext&pid=S0103-64402009000400011>. Acesso em: 26 set. 2019

MORITA, Ricardo *et al.* Minimally invasive laminate veneers: clinical aspects in treatment planning and cementation procedures. **Hindawi Publishing Corporation**. Curitiba, v. 2016, n. 1839793, p.1-13, nov. 2016. Disponível em: <<https://www.hindawi.com/journals/crid/2016/1839793/>>. Acesso em: 28 out. 2019

PRESTON, J. D. The golden proportion revisited. **J Esthet Dent**. California, v. 5, n. 6, p. 247-251, 1993. Disponível em: <<https://doi.org/10.1111/j.1708-8240.1993.tb00788.x>>. Acesso em: 26 out. 2019

SANTOS, Daniela Micheline dos *et al.* The importance of the lifelike esthetic appearance of all-ceramic restorations on anterior teeth. **Case Rep Dent**. Araçatuba, 2015. Disponível em: <<https://repositorio.unesp.br/bitstream/handle/11449/131166/PMC4326350.pdf?sequence=1&isAllowed=y>>. Acesso em: 08 out. 2019

SOARES, Paulo Vinicius *et al.* Esthetic rehabilitation with laminated ceramic veneers reinforced by lithium disilicate. **Quintessence Internacional**, v. 45, n. 2, p. 129-133, fev. 2014. Disponível em: <<https://www.ncbi.nlm.nih.gov/pubmed/24389565>>. Acesso em: 26 set. 2019

SOUZA, Rodrigo Othavio Assunção *et al.* Influence of brush type as a carrier of adhesive solutions and paper points as an adhesive-excess remover on the resin bond to root dentin. **J Adhes Dent**. São José dos Campos, v. 9, n. 6, p. 521-526, dez. 2007. Disponível em: <<https://www.ncbi.nlm.nih.gov/pubmed/18265709>>. Acesso em: 28 out. 2019

STRASSLER, H. E. Minimally invasive porcelain veneers: indications for a conservative esthetic dentistry treatment modality. **Gen Dent**. Baltimore, v. 55, n. 7, p. 686-694, nov. 2007. Disponível em: <<https://www.ncbi.nlm.nih.gov/pubmed/18069513>>. Acesso em: 14 out. 2019

STRINI, Paulinne Junqueira Silva Andresen *et al.* Alterações biomecânicas em pacientes portadores de Disfunção Temporomandibular antes e após o uso de dispositivos oclusais. *Rev Odonto*. São Bernardo do Campo, v. 17, n. 33, p. 42-47, jan./jun. 2009. Disponível em: <<http://dx.doi.org/10.15603/2176-1000/odonto.v17n33p42-47>>. Acesso em: 14 out. 2019

ZHANG, Yu *et al.* Damage accumulation and fatigue life of particle-abraded ceramics. **Int J Prosthodont**. Nova York, v. 19, n. 5, p. 442-448, set. 2006. Disponível em: <<https://www.ncbi.nlm.nih.gov/pubmed/17323721>>. Acesso em: 26 set. 2019

ZOGHEIB, Lucas Villaça *et al.* Effect of hydrofluoric acid etching duration on the roughness and flexural strength of a lithium disilicate-based glass ceramic. **Braz Dent J.** Passo Fundo, v. 22, n. 1, p. 45-50, 2011. Disponível em: <http://www.scielo.br/scielo.php?script=sci_arttext&pid=S0103-64402011000100008>. Acesso em: 14 out. 2019

ANEXO A - TERMO DE CONSENTIMENTO PARA TRATAMENTO NO CURSO EM APERFEIÇOAMENTO PRÓTESE METAL FREE APCD-BAURU


Termo de Consentimento para o Tratamento no
Curso em Aperfeiçoamento Prótese Metal Free APCD-Bauru


Eu, Marcos Beltrami Lima Martins,
residente e domiciliado na cidade de Bauru - PR

concordo em submeter-me a tratamento no Curso em Aperfeiçoamento Prótese Metal Free APCD - Regional de Bauru no ano de 2019 estando ciente que:

- O Curso se compromete em executar o tratamento planejado, desde que todos os deveres sejam cumpridos pelo paciente, como: comparecimento às consultas e pagamento das parcelas do tratamento protético.
- Podem ocorrer alterações no planejamento inicial decorrentes de imprevistos e/ou sugestão dos professores responsáveis, que podem acarretar e alterações no orçamento inicialmente previsto;
- Nenhum tipo de tratamento será realizado sem o planejamento total ou parcial previamente aprovado, bem como, o orçamento realizado e aprovado pelo paciente.
- Os tratamentos protéticos só serão instalados após o pagamento total das parcelas estabelecidas conforme as normas do laboratório terceirizado;
- No final do curso, caso não seja instalada a minha prótese por motivos quaisquer e eu estiver paga, faz com que o laboratório se comprometa a devolver o dinheiro pago então dos serviços não instalados em minha boca;
- O término do curso e a não conclusão do tratamento, não justifica vaga garantida para o ano seguinte;
- Todo o exame clínico, planejamento e orçamento serão preenchidos em fichas próprias arquivadas em prontuários de posse do Curso, assim como as radiografias, receitas médicas, exames complementares, fotografias e quaisquer outros documentos importantes a serem anexados e mantidos pelo Curso em Aperfeiçoamento Prótese Metal Free; Concordo em permitir que as informações contidas em meu prontuário clínico sejam utilizadas para realizações de pesquisas, sendo minha privacidade garantida e absoluto sigilo de minha identidade ou qualquer outro dado confidencial envolvido;
- Os dados encontrados através de pesquisa em meu prontuário, assim como radiografias e fotografias que podem ser realizados durante o tratamento no curso, podem ser usados como fonte de material didático ou publicações;
- Concordo também em seguir as orientações que serão dadas pelos docentes responsáveis e aluno do curso em relação a higiene oral, uso de medicamentos, etc..., assim como o horário que me é estabelecido para comparecimento na clínica, estando ciente que o cumprimento destas orientações poderá acarretar em prejuízo ao meu tratamento ou cancelamento do meu atendimento durante o referido curso.

Bauru, 13 de Abril de 2019


 Assinatura do Paciente


 Assinatura do docente responsável