

CENTRO UNIVERSITÁRIO DO SAGRADO CORAÇÃO

MARIA EDUARDA NOGUEIRA DIAS

REACUPERAÇÃO DE FUNÇÃO E ESTÉTICA COM ONLAY EM DENTES
POSTERIORES: RELATO DE CASO

BAURU
2020

MARIA EDUARDA NOGUEIRA DIAS

RECUPERAÇÃO DE FUNÇÃO E ESTÉTICA COM ONLAY EM DENTES
POSTERIORES: RELATO DE CASO

Trabalho de Conclusão de Curso de
Graduação apresentado como parte dos
requisitos para obtenção do título de
bacharel em Odontologia - Universidade
do Sagrado Coração

Orientador: Profa. Dra. Marcela Pagani
Calabria.

BAURU

2020

Dados Internacionais de Catalogação na Publicação (CIP) de acordo com ISBD

P381r	<p>Pelares, Daniela Moraes</p> <p>Reabilitação estética em dentes anteriores com enfoque em laminados: relato de caso / Daniela Moraes Pelares. -- 2019. 24f. : il.</p> <p>Orientador: Prof. Dr. Joel Ferreira Santiago Junior</p> <p>Trabalho de Conclusão de Curso (Graduação em Odontologia) - Universidade do Sagrado Coração - Bauru - SP</p> <p>1. Prótese Dentária. 2. Reabilitação Bucal. 3. Cerâmica. 4. Estética Dentária. I. Santiago Junior, Joel Ferreira. II. Título.</p>
-------	---

MARIA EDUARDA NOGUEIRA DIAS

RECUPERAÇÃO DE FUNÇÃO E ESTÉTICA COM ONLAY EM DENTES
POSTERIORES: RELATO DE CASO

Trabalho de Conclusão de Curso de
Graduação apresentado como parte dos
requisitos para obtenção do título de
bacharel em Odontologia - Universidade
do Sagrado Coração.

Aprovado em: 08/12/2020

Banca examinadora:

Prof. Dra. Marcela Pagani Calabria (Orientador)

Centro Universitário do Sagrado Coração

Prof.^a Dra. Ana Carolina Trentino

Centro Universitário do Sagrado Coração

Prof.^a Dra. Karina Freitas

Centro Universitário Ingá

Dedico este trabalho aos meus Pais, com
amor e carinho.

AGRADECIMENTOS

Primeiramente, gostaria de agradecer a Deus por me ajudar a ultrapassar todos os obstáculos encontrados ao longo do curso, por me fortalecer nos momentos de dificuldade e por me cercar de pessoas maravilhosas que auxiliaram todo o meu percurso durante a graduação.

Agradeço aos meus Pais, **Miguel e Fernanda** que não mediram esforços para que eu pudesse chegar a esta etapa da minha vida, oferecendo todo suporte necessário, além de nunca deixarem de me incentivar. Aos meus irmãos **Miguel e Arthur**, por todo apoio e carinho nesses anos e principalmente a minha irmã **Leticia**, que sempre esteve ao meu lado me ajudando nos estudos e vibrando com as minhas conquistas.

Ao meu cachorro, **Petruquio**, agradeço por ser meu maior companheiro, o mais fiel, por ser aquele que lambeu minhas lágrimas nos momentos mais difíceis e por ter me oferecido tanto amor e carinho nesses 4 anos.

Agradeço a todos os meus professores que estiveram presentes durante a minha graduação pelo conhecimento transmitido. Em especial, a minha Orientadora **Profa. Dra. Marcela Pagani Calabria**, agradeço por todo aprendizado, paciência com que sempre me ensinou e pela oportunidade de realizar o meu trabalho de conclusão de curso.

RESUMO

O contexto atual da odontologia exige e desafia cada vez mais os profissionais a desenvolverem restaurações estéticas o mais próximo dos dentes naturais. Contudo, esse trabalho tem como objetivo relatar um caso clínico de recuperação de função e estética com onlay de cerômero. A documentação por meio de prontuário e imagens das etapas mais importantes do tratamento foram os métodos utilizados para a construção do trabalho. Para a satisfação do profissional e de todos que acompanharam o processo, a paciente relatou estar realizada com resultado final. É essencial que o cirurgião dentista siga todas as etapas do tratamento corretamente, desde o planejamento até o acabamento, para alcançar o sucesso na finalização do caso.

Palavra-chave: Dente. Estética. Restaurações intracoronárias.

ABSTRACT

The current context of dentistry requires and increasingly challenges professionals to develop aesthetic restorations as close to natural teeth. However, this work aims to report a clinical case of recovery of function and aesthetics with a ceromer onlay. Documentation through medical records and images of the most important stages of treatment were the methods used to construct the work. To the satisfaction of the professional and everyone who followed the process, the patient reported that she had completed the final result. It is essential that the dental surgeon follow all treatment steps correctly, from planning to finishing, to achieve success in finalizing the case.

Keyword: Tooth. Aesthetics. Intracoronary restorations.

LISTA DE FIGURAS

Figura 1 – Foto inicial após remoção da restauração antiga.....	13
Figura 2 – Dente após acabamento do preparo.....	14
Figura 3 – Trinca na região de base lingual	15
Figura 4 – Colocação de fio retrator	16
Figura 5 – Remoção do fio retrator.....	16
Figura 6 e 7 – Moldagem com silicona de adição	17
Figura 8 - Aspecto do molde em silicona de adição	
Figura 9 - Peça protética pronta	
Figura 10 e 11 - Peça protética em posição	
Figura 12 - Vista oclusal da peça protética	
Figura 13 - Realização do isolamento absoluto	
Figura 14, 15, 16 e 17 - Preparação da peça	
Figura 18 e 19 - Preparação do dente	
Figura 20 - Aplicação do sistema adesivo de 3 passos	
Figura 21 - Peça protética recém cimentada	
Figura 22 - Aspecto clínico imediato após a cimentação	
Figura 23 - Foto final	

SUMÁRIO

1	INTRODUÇÃO	9
2	OBJETIVOS	11
3	METODOLOGIA.....	12
4	RELATO DE CASO.....	13
5	DISCUSSÃO	23
6	CONCLUSÃO.....	25
	REFERÊNCIAS.....	26
	ANEXO – TERMO DE CONSENTIMENTO	27

1 INTRODUÇÃO

Com o aumento da procura de tratamentos estéticos, até mesmo em dentes posteriores, é considerado mais aceitável pelos pacientes as "restaurações invisíveis", com materiais que mimetizem o comportamento óptico das estruturas dentais e pelo alto padrão estético imposto, as restaurações metálicas entraram em desuso (CARDOSO et al. 2012).

O aspecto estético dos dentes passou a ser reconhecido pelos pacientes como um fator que faz a diferença em suas relações tanto pessoais quanto profissionais e isso esclarece a crescente procura (FELIZARDOA et al. 2009).

As restaurações de resinas compostas direta apresentam uma aceitável estética, porém não é satisfatória no quesito resistência quando usada em dentes extensamente destruídos, comparando-as com as restaurações indiretas (SKUPIEN et al. 2011). Então devido a exigência de maior resistência e estética, surgiram as restaurações indiretas em 1980 (ARAÚJO 2001). O termo inglês "onlay" foi conceituado como incrustações que recobre a cúspide da coroa clínica do dente em questão (BARATIERI et al. 2001).

Com isso o uso de onlays para restauração de defeitos posteriores extensos, é uma opção conservadora e estética (RITTER et al. 2007). Independente do modo em que for fabricada, elas apresentam um alto índice de sobrevida, tornando-as um tratamento seguro e satisfatório (SAMPAIO et al. 2019). Esse tipo de restauração parcial também consente a subsistência da estrutura dentária remanescente, promovendo fortificação ao dente comprometido e o restabelecimento da função mastigatória, fonética e estética (GUESS et al. 2009).

De acordo com CONCEIÇÃO et al., (2007), as principais indicações para restauração indireta com Onlay são dentes com cavidades extensas. Concordando com essa mesma teoria, HIRATA et al., (2002), complementou que é uma ótima alternativa para reconstrução do contorno proximal e oclusal, citando que suas vantagens são o menor índice de infiltração marginal, uma melhor anatomia fisiológica e também a melhor alternativa para dentes com trincas.

A resistência à fratura varia de acordo com o projeto de preparação (OYAR et al. 2018), e se caso o dente restaurado não for vital e o paciente apresentar hábitos

parafuncionais há maiores riscos dessa restauração vir a falhar (ABDUO et al. 2018). Por isso pacientes com essas características citadas, requerem uma maior atenção por apresentarem mais chances de desencadearem uma decimentação da peça, fratura como já dito e também desgaste do dente antagonista (TAGTEKIN et al. 2009). Porém em casos de grandes destruições dentais, a restauração indireta onlay continua sendo a opção mais estética e durável (MEYER et al. 2006).

2 OBJETIVOS

O Objetivo deste trabalho é relatar um caso clínico de reabilitação oral com finalidade estética e funcional através do uso de onlay em dentes posteriores.

3 METODOLOGIA

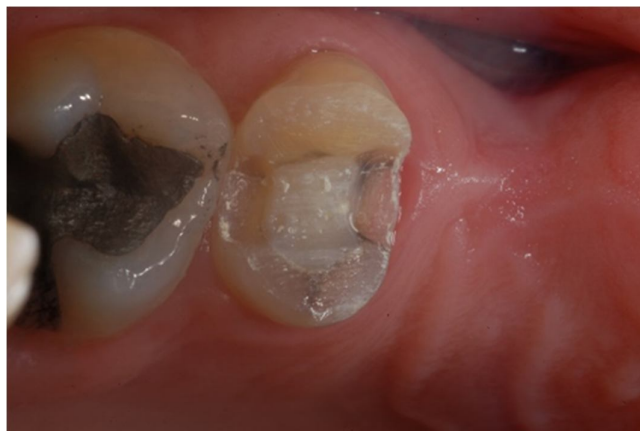Este trabalho teve como objetivo apresentar um caso clínico de recuperação de função e estética na região posterior, portanto como metodologia foi realizada a documentação por meio de prontuário e imagens das etapas mais importantes da sequência de tratamento. Cabe ressaltar que houve autorização do paciente para a utilização das imagens.

4 RELATO DE CASO

Paciente do sexo feminino, 40 anos, solicitou atendimento na clínica integrada da UNISAGRADO de Bauru em função de uma restauração de amálgama insatisfatória e muita sensibilidade no dente 25.

Em uma primeira análise clínica foi possível verificar a presença de restauração de amálgama extensa no segundo pré molar superior esquerdo desadaptada e com aspecto irregular, posteriormente foi planejada a remoção da mesma. Após remover a restauração foi detectado na região de base de cúspide vestibular uma trinca no sentido mesio-distal, o que futuramente poderia gerar uma fratura dentária em diferentes níveis de severidade. Então, o planejamento foi a confecção de uma onlay com cobertura de cúspide para evitar uma possível futura fratura, aumentando a resistência do dente, devolvendo estética e função. Foi realizado teste de sensibilidade pulpar, que respondeu positivamente, também foi feito como exame diagnóstico complementar uma radiografia periapical.

Figura 1 - Aspecto clínico do dente, após remoção da restauração de amálgama.

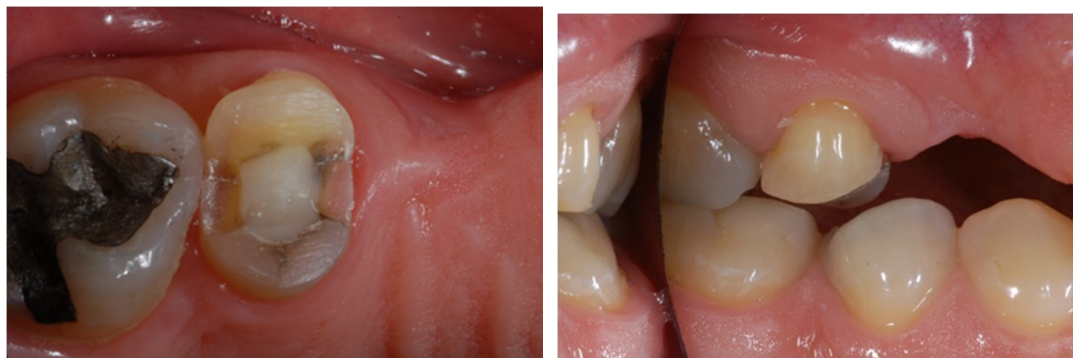

Fonte: Elaborada pela autora.¹

Na região de dentina esclerosa foi feito forramento com cimento de ionômero de vidro (Fuji Linning). O preparo cavitário original passou por readequação. Com uma

ponta diamantada nº 4137 as paredes internas ganharam pequena expulsividade para oclusal, a parede pulpar foi aplainada e os ângulos internos foram arredondados. As cúspides vestibulares e linguais foram rebaixadas, ou seja, foi realizado calçamento das cúspides para reduzir a altura e protegendo o remanescente dentário com a restauração indireta. Caixas proximais com as paredes vestibular e lingual expulsiva e axial plana levemente expulsiva no sentido axioproximal.

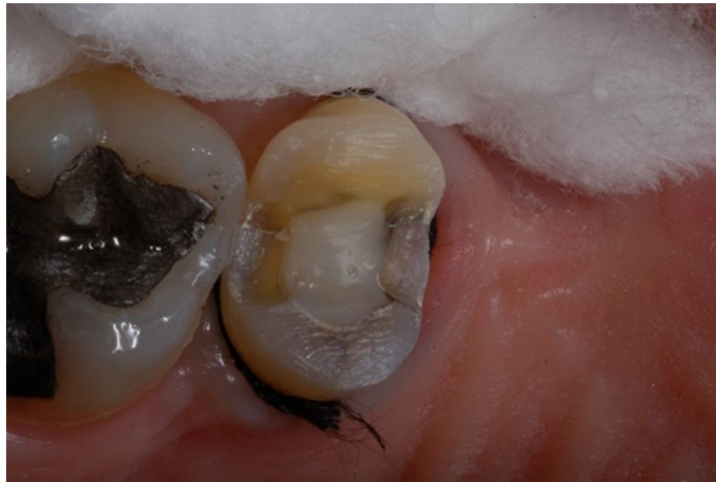Figura 2 e 3 - . Dente após acabamento do preparo. Notar uma trinca no sentido mesiodistal na região da base da cúspide vestibular. Notar também que na caixa proximal pode ser vista outra trinca se iniciando, na região da base lingual. Verificando se a quantidade de desgaste das cúspides vestibulares e linguais foi suficiente (1,5 mm) para resistir aos esforços mastigatórios.



Fonte: Elaborada pela autora²

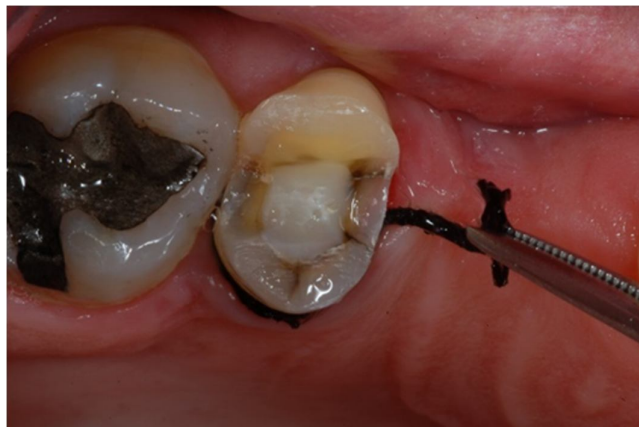Em seguida foi colocado o fio retrator 000 por 3 minutos antes da moldagem e depois foi retirado, para afastamento da gengiva que se encontrava no nível gengival na caixa proximal mesial.

Figura 4 - Colocação de fio retrator para afastamento da gengiva e posterior moldagem.



Fonte: Fonte: Elaborada pela autora³

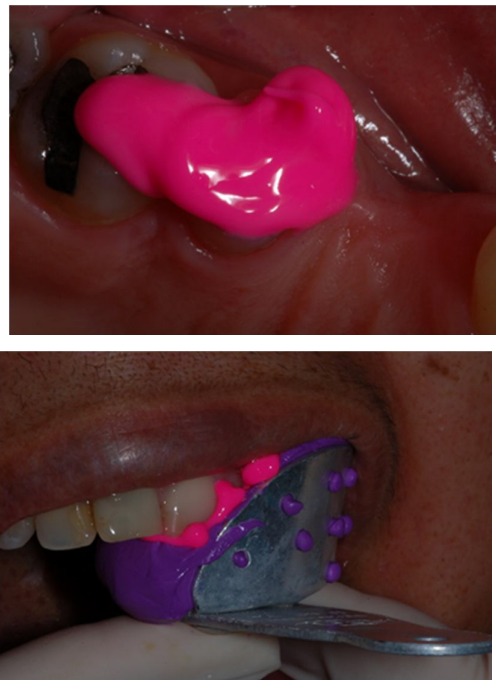Figura 5 - Remoção do fio retrator após 3 minutos.



Fonte: Fonte: Carvalho (2019)⁴

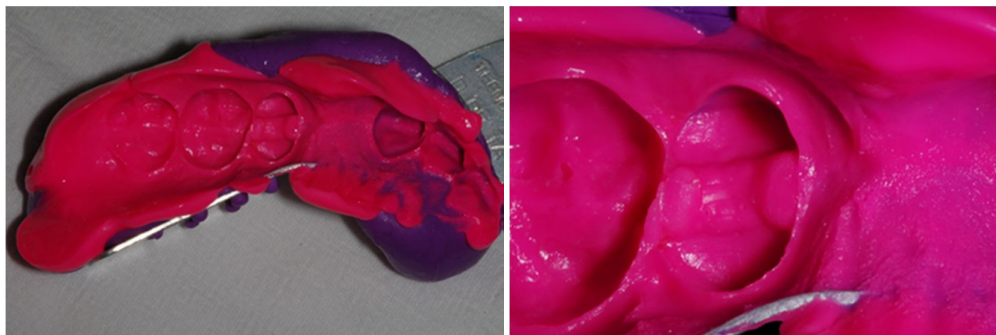
Em uma etapa seguinte foi realizada uma moldagem parcial com silicone de adição (Express TM STD- 3M/ESPE) para obtenção do modelo de trabalho. Como a paciente tinha muito ânsia, foi optado por realizar a técnica de dupla mistura, colocando o silicone leve no dente preparado e o silicone pesado na moldeira parcial.

Figura 6 e 7 - Moldagem com silicone de adição. Fig 6. Inserção do silicone de adição no dente preparado e na fig 7, moldagem com a moldeira parcial sendo conduzida com o silicone pesado.



Fonte: Elaborada pela autora⁵

Figura 8 - Aspecto do molde em silicone de adição do dente 25, obtido pela técnica de dupla mistura e moldagem parcial, posteriormente enviada ao laboratório.

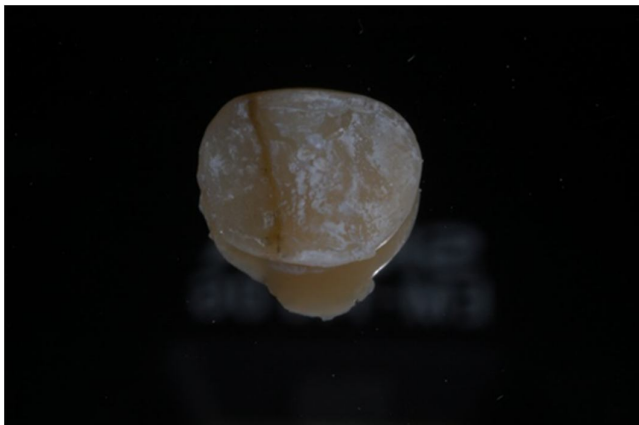

Fonte: Elaborada pela autora⁶

Após a moldagem, com base na escala Vita (Vitaplan Classical) foi selecionada a cor A2 e encaminhada a solicitação ao laboratório de prótese para a confecção da restauração indireta do tipo onlay de cerômero (Ivoclar Vivadent). Na mesma sessão foi realizada uma restauração provisória em resina acrílica.

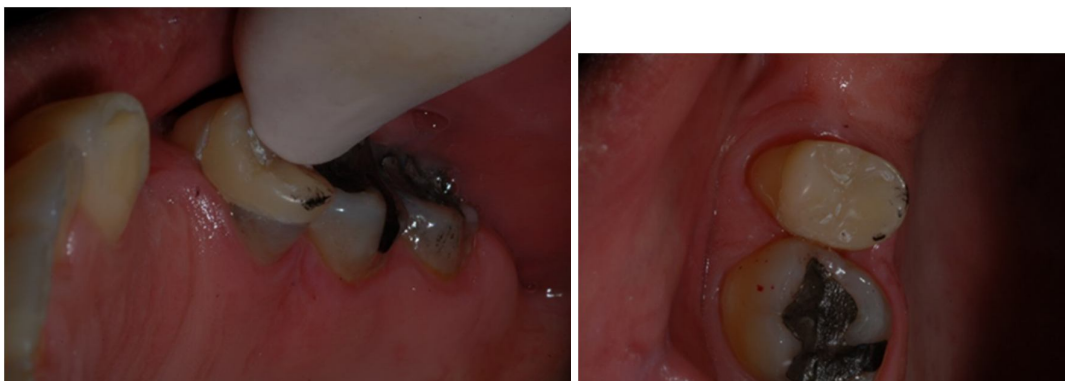A peça protética retornou após 15 dias para a faculdade e então foi iniciado os passos de prova da onlay para a posterior cimentação.

Figura 9 - . Peça protética pronta (onlay). Nota-se resíduos do gesso e do material de isolamento no interior da peça, que devem ser removidos previamente à cimentação.



Foi removido as impurezas do interior da peça para verificar o assentamento da peça ao dente preparado.

Figura 10 e 11 - Peça protética em posição, realizando-se ajustes proximais e marginais e posteriormente, oclusais.



As superfícies proximais da onlay de cerômero foram ajustadas com carbono, até que o assentamento da restauração fosse verificado nos limites do preparo cavitário. A seguir verificou-se o ajuste marginal e a compatibilidade da cor selecionada com as estruturas remanescentes.

Figura 12 - Vista oclusal da restauração de cerômero após os ajustes. A peça foi reenviada para o laboratório para repolimento da onlay.

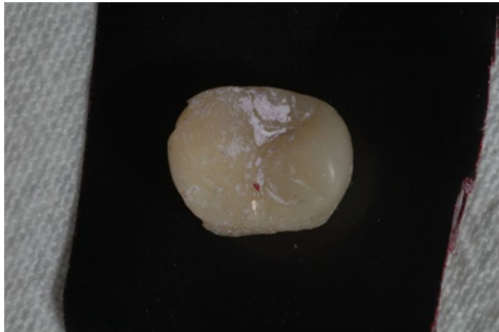
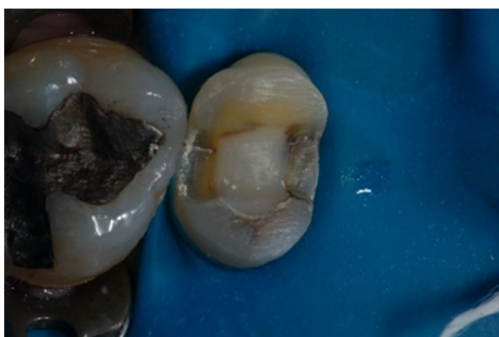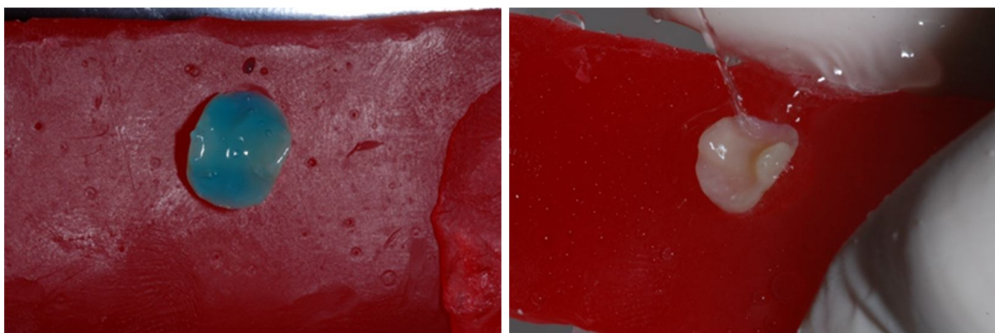


Figura 13 - Foi realizado isolamento absoluto para posterior cimentação da peça.



Após ser feito o isolamento absoluto, a superfície interna da restauração cerâmica recebeu tratamento com ácido fosfórico (Cond AC Porcelana- FGM/Joinville-SC/Brasil) por 30 segundos, lavagem e secagem, e aplicação de uma camada de adesivo.

Figura 14, 15, 16 e 17 - Preparação da peça: Aplicação de ácido fosfórico na superfície interna da onlay de cerômero, lavagem e aplicação do adesivo.





Depois da preparação da peça protética, foi realizado no dente condicionamento ácido com ácido fosfórico 37%, lavagem abundante com água, secagem e aplicação do sistema adesivo Scotchbond Multipurpose (3M/ESPE), sistema adesivo de três passos o qual o Primer e Adesivo são usados separadamente.

Figura 18 e 19 - Preparação do dente: aplicação de ácido fosfórico 37% e lavagem com água.

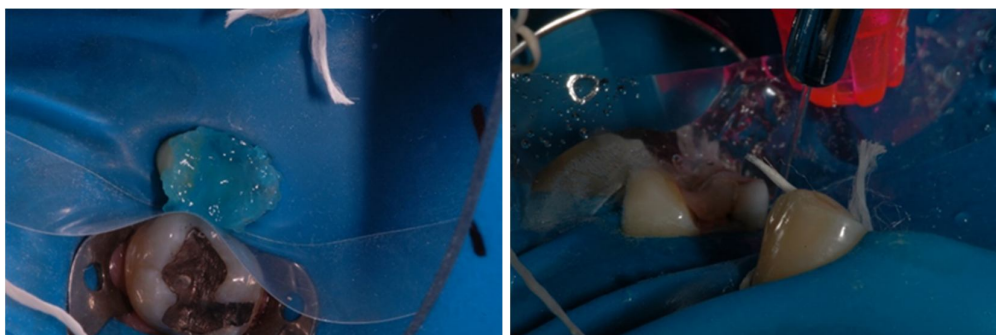
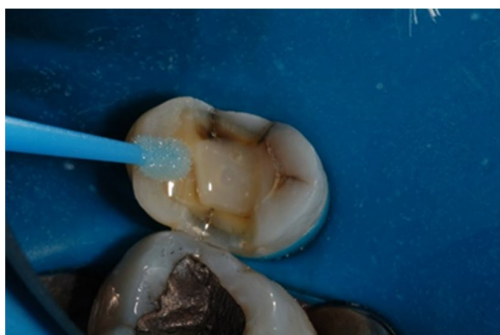

Figura 20 - Aplicação do sistema adesivo convencional de 3 passos, Scotchbond Multipurpose (3M/ESPE).



Após a aplicação do adesivo, o cimento de escolha para cimentação da onlay de cerômero foi o cimento resinoso dual (RelyX ARC- 3M/ESPE/Campinas-SP/Brasil). Ele foi manipulado de acordo com as instruções do fabricante, aplicado na superfície interna da restauração que foi levada ao preparo e mantida em posição com certa

pressão digital. Antes da polimerização, o excesso foi removido com um microbrush e então, foi realizada a fotopolimerização com aparelho de LED (1000mW/cm², SDI) por 40 segundos em cada uma das faces da restauração, removendo os excessos marginais remanescentes com lâmina de bisturi nº 12 inicialmente. Aguardado o intervalo de 7 minutos seguidos da cimentação, removeu-se o isolamento absoluto e foi verificada novamente a relação oclusal da restauração com o dente antagonista. Os ajustes oclusais necessários foram feitos com pontas diamantadas de granulação fina (F) e ultrafina (FF) (KG/SORENSEN) e polimento com as borrachas abrasivas para resina composta da (KG/SORENSEN).

Figura 21 - Vista da ONLAY recém cimentada, com extravasamento dos excessos de cimento, aguardando a fotopolimerização do agente de cimentação para a conferência dos contatos oclusais e remoção do excesso de cimento remanescente.

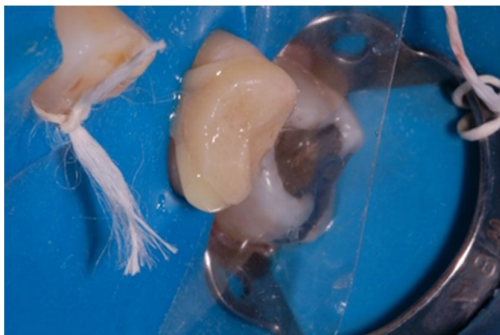


Figura 22 - Aspecto clínico imediato da onlay de cerômero após o ajuste oclusal e remoção do isolamento absoluto.

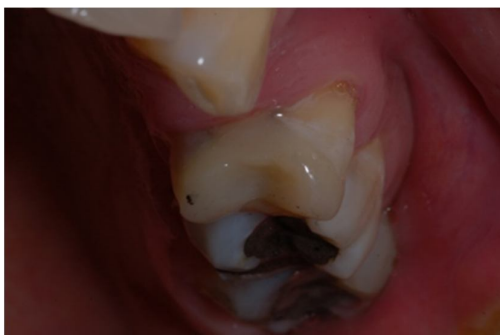
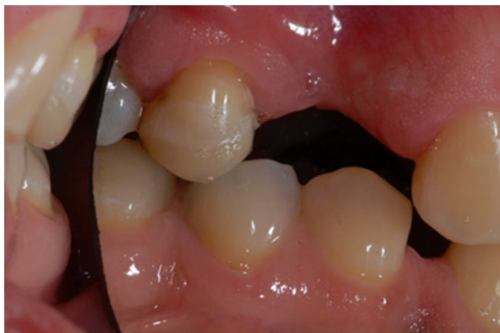
Figura 23 - Imagem final da peça cimentada, imediatamente após remoção do isolamento absoluto.



5 DISCUSSÃO

A crescente demanda por estética fez com que os materiais restauradores indiretos se desenvolvessem e evoluíssem ainda mais. O cerômero é um material indireto que apresenta como vantagens: facilidade no manuseio durante sua confecção laboratorial, resistência flexural elevada, dureza semelhante ao esmalte, união química com os cimentos resinosos e facilidade de executar eventuais reparos após a cimentação (Nishioka et al., 2001) e por isso foi o material de escolha e também por apresentar como seu principal diferencial, uma alta resistência a fratura (Dietschi et al., 1997).

Como o paciente além da onlay, receberia uma prótese que necessitava de apoios, o cerômero foi eleito por permiti ser confeccionado nichos sobre a peça, pois na cerâmica não seria possível, o mesmo também apresenta facilidade de reparo, caso eventualmente com o tempo alguma porção da restauração venha a falhar (FREILICH et al., 2000).

Dentes com restaurações classe II fraturam cerca de 3 vezes mais do que os dentes com restaurações classe I, pois a perda da crista marginal é considerada uma das principais causas de enfraquecimento (Cameron et al., 1976) e no caso apresentado mostra um exemplo clássico de fragilidade e propensão à fratura, que é a restauração Classe II de amálgama, ampla e profunda (Rosen et al., 1982). O amálgama contém um alto módulo de elasticidade, que provoca um alto risco a fratura (THOMÉ., 2002) e esse é um dos motivos pelo qual foi proposto à paciente a substituição da restauração metálica.

A resistência à fratura também varia de acordo com o projeto de preparação (OYAR et al., 2018), quando tiver uma adequada indicação, as onlays de cerômero podem ser confiáveis e fornecer uma restauração de alta manutenção (RITTER et al., 2007).

Então o cimento escolhido para o caso foi o resinoso dual associado ao sistema adesivo de 3 passos, por apresentar melhores resultados com relação a resistência de união, tanto em esmalte quanto dentina. Os autoadesivos têm uma técnica mais simplificada, porém não foi escolhido por evidenciar uma resistência de união mais baixa (DE PAULA et al., 1998), sendo assim não poderia ser usado no caso, pois necessitávamos de um cimento com maior adesão e estabilidade, visto que, haveria uma prótese apoiada sobre a onlay.

O tratamento feito com onlay, foi a melhor escolha para obtermos longevidade e sucesso no caso, pois essa opção nos oferece uma maior proteção, resistência e uma alta sobrevida, evidenciando que essas restaurações são um tratamento seguro (SAMPAIO et al., 2019), além de permitirem também a conservação da estrutura dentária do remanescente (Guess et al., 2009).

A dificuldade de acesso nos dentes posteriores, principalmente nas restaurações de grandes cavidades, pode comprometer o resultado, pela dificuldade de uma correta delimitação do contorno, da realização de uma adequada anatomia e, também, dos pontos de contato proximais fisiológico (IMPARATO et al., 1998) e por isso a etapa laboratorial auxilia grandemente para o sucesso da restauração indireta.

Mesmo com alguns riscos de vir a falhar, esse tipo de restauração indireta em casos como esse apresentado no trabalho, continua sendo a melhor escolha, pois é a opção mais estéticas e durável (MEYER et al., 2006).

Portanto, um correto diagnóstico seguido de uma correta execução dos passos clínicos é de grande importância para alcançar o sucesso e obter uma restauração duradoura.

6 CONCLUSÃO

A restauração indireta tipo onlay é uma das alternativas mais utilizadas como reabilitadores de dentes posteriores devido as suas características. Para que a reabilitação tenha uma taxa de sobrevida de sucesso, é imprescindível que o cirurgião dentista siga todas as etapas corretamente, iniciando desde o planejamento prévio até o acabamento e polimento. E com este trabalho podemos concluir que a restauração do tipo onlay, apresenta diversas vantagens ao ser aplicada em casos de extensas cavidades, quando é necessário oferecer ao remanescente maior resistência, proteção e principalmente recuperação de função e estética.

REFERÊNCIAS

VARGAS, M. A. *et al.* Cementing all-ceramic restorations: recommendations for success. **The Journal of the American Dental association**, London, v.142, n.2, p.205-245, 2011. Disponível em: <https://www.sciencedirect.com/science/article/abs/pii/S0002817714637478> . Acesso em: 20 ago. 2019.

ANEXO – TERMO DE CONSENTIMENTO

Conforme modelo disponível na plataforma no item Introdução (TCLE).