

CENTRO UNIVERSITÁRIO SAGRADO CORAÇÃO - UNISAGRADO

LARISSA GABRIELA PASCHOAL

ODONTOPEDIATRIA MINIMAMENTE INVASIVA E A COVID-19

BAURU

2020

LARISSA GABRIELA PASCHOAL

ODONTOPEDIATRIA MINIMAMENTE INVASIVA E A COVID-19

Trabalho de Conclusão de Curso de Graduação apresentado como parte dos requisitos para obtenção do título de bacharel em Odontologia - Centro Universitário Sagrado Coração - UNISAGRADO.

Orientadora: Prof.^a Dra. Sara Nader Marta

BAURU

2020

Dados Internacionais de Catalogação na Publicação (CIP) de acordo com
ISBD

P279o	<p>Paschoal, Larissa Gabriela</p> <p>Odontopediatria minimamente invasiva e a COVID-19 / Larissa Gabriela Paschoal. -- 2020. 37f. : il.</p> <p>Orientadora: Prof.^a Dra. Sara Nader Marta</p> <p>Trabalho de Conclusão de Curso (Graduação em Odontologia) - Centro Universitário Sagrado Coração - UNISAGRADO - Bauru - SP</p> <p>1. Odontologia Minimamente Invasiva. 2. Odontopediatria. 3. Mínima invasão. 4. Clínica infantil. 5. COVID-19. I. Marta, Sara Nader. II. Título.</p>
-------	--

LARISSA GABRIELA PASCHOAL

ODONTOPEDIATRIA MINIMAMENTE INVASIVA E A COVID-19

Trabalho de Conclusão de Curso
apresentado como parte dos requisitos
para obtenção do título de bacharel em
Odontologia - Centro Universitário
Sagrado Coração - UNISAGRADO.

Aprovado em: ___/___/___.

Banca examinadora:

Prof.^a Dra. Sara Nader Marta (Orientadora)
Centro Universitário Sagrado Coração - UNISAGRADO

Prof.^a Dra. Joselene Martinelli Yamachita
Centro Universitário Sagrado Coração - UNISAGRADO

Prof.^a Dra. Marcela Pagani Calabria
Centro Universitário Sagrado Coração - UNISAGRADO

Dedico este trabalho a Deus e aos meus pais, com carinho.

AGRADECIMENTOS

Agradeço em primeiro lugar, a Deus, que foi minha maior força durante todos os meus anos de estudos e nos momentos difíceis.

Aos meus pais Silvio Donizete Paschoal e Cilene Inacio da Silva Paschoal, que lutaram ao meu lado e me deram forças para superar as dificuldades e persistir no sonho de fazer faculdade. A minha vitória também é de vocês. Obrigada por fazerem o possível e o impossível por mim, com todo amor do mundo.

Agradeço aos professores, pelos ensinamentos que me permitiram apresentar um melhor desempenho no meu processo de formação profissional ao longo do curso.

Agradeço a professora Sara Nader Marta, que com toda paciência do mundo conduziu as orientações mais importantes desse trabalho. Sem ela não seria possível desenvolver esse trabalho.

Ao professor Joel Santiago Junior, que sempre foi muito paciente, conselheiro e acessível.

As minhas colegas de turma, por compartilharem comigo tantos momentos especiais e de muito aprendizado e agradeço de coração por terem me acolhido no meio do curso quando vim de transferência.

As instituições de ensino UNISAGRADO e PUC Campinas, que foram essenciais no meu processo de formação profissional.

“Talvez não tenha conseguido fazer o melhor, mas lutei para que o melhor fosse feito. Não sou o que deveria ser, mas Graças a Deus, não sou o que era antes”.
(Marthin Luther King)

RESUMO

Fatores como a preservação de tecidos naturais e condicionamento infantil na clínica odontológica, vem há algum tempo sendo razões favoráveis a aplicação de técnicas de mínima invasão. Além disso, a ocorrência da pandemia COVID-19, a qual é causada por um vírus que encontra-se extremamente presente nas secreções nasofaríngeas e salivares dos pacientes infectados, contribui também para adoção de técnicas que preconizam a mínima invasão, principalmente devido à baixa utilização de aerossóis proveniente desse tipo de técnica. Desta forma, o presente estudo consiste em uma revisão de literatura, sobre a utilização de técnicas minimamente invasivas, como a remoção seletiva da cárie, a utilização de substancias como gel de papaína e diamino de fluoreto de prata, com o objetivo principal de analisar a influência desse tipo de tratamento na mitigação da disseminação novo coronavirus. A busca foi feita nas bases de dado: Pubmed, Lilacs, Scielo, Google Scholar e documentos das Instituições governamentais e Conselhos de Classe. Os resultados mostraram que a realização das técnicas minimamente invasivas foram capazes de resolver grande parte dos problemas odontológicos com sucesso. Concluiu-se que as técnicas minimamente invasivas podem e devem ser indicadas desde que respeitados os protocolos clínicos para sua utilização, mostrando-se importante na redução de produção de aerossóis e consequente redução na disseminação do novo coronavirus.

Palavras-chave: Odontologia minimamente invasiva. Odontopediatria. Mínima invasão. Clínica infantil. COVID-19.

ABSTRACT

Factors such as the preservation of natural tissues and child conditioning in the dental clinic have been favorable reasons for the application of minimal invasion techniques for some time. In addition, the occurrence of the COVID-19 pandemic, which is caused by a virus that is extremely present in the nasopharyngeal and salivary secretions of infected patients, also contributes to the adoption of techniques that advocate minimal invasion, mainly due to the low use of aerosols from this type of technique. Thus, the present study consists of a literature review on the use of minimally invasive techniques, such as selective caries removal, the use of substances such as papain gel and silver fluoride diamino, with the main objective of analyzing the influence of this type of treatment in mitigating the spread of new coronavirus. The search was carried out in the databases: Pubmed, Lilacs, Scielo, Google Scholar and documents from government institutions and class councils. The results showed that the use of minimally invasive techniques was able to successfully solve most dental problems. It was concluded that minimally invasive techniques can and should be indicated as long as the clinical protocols for their use are respected, proving to be important in reducing aerosol production and consequently reducing the spread of the new coronavirus.

Keywords: Minimally invasive dentistry. Pediatric Dentistry. Minimal invasion. Children's clinic. COVID-19.

LISTA DE ILUSTRAÇÕES

Figura 1 - Possibilidades de mínima intervenção	20
Figura 2 - Fotografia apresentada aos pais mostrando o aspecto dos dentes após a aplicação de cariostático	23
Figura 3 - Percentual da respostas dos pais ao questionário quanto ao uso de cariostático sem informações prévias do tratamento.....	24
Figura 4 - Percentual da respostas dos pais ao questionário quanto ao uso de cariostático com informações prévias do tratamento.....	24
Figura 5 - Lesão cariosa classe I, dente 85.....	26
Figura 6 - Aplicação do gel de papaína.....	27
Figura 7 - Remoção da dentina infectada.....	27
Figura 8 - Cavidade com tecido cariado amolecido.....	28
Figura 9 - Remoção de esmalte socavado com instrumento rotatório	29
Figura 10 - Restauração finalizada com CIV	29
Figura 11 - Recomendações para cirurgiões dentistas, prevenção do COVID-19	32

SUMÁRIO

1	INTRODUÇÃO	10
1.1	OBJETIVOS	11
2	METODOLOGIA	12
3	ODONTOLOGIA MINIMAMENTE INVASIVA	13
3.1	ÁREAS DE POSSÍVEL IMPLEMENTAÇÃO	13
4	MÍNIMA INVASÃO EM ODONTOLOGIA PEDIÁTRICA	16
4.1	LESÕES CARIOSAS	17
4.1.1	Remoção seletiva do tecido cariado	18
4.1.2	Diamino fluoreto de prata	21
4.1.3	Gel de papaína	25
5	IMPORTÂNCIA DA MINIMA INVASÃO RELACIONADA AO COVID-19 ..	31
6	CONCLUSÃO	34
	REFERÊNCIAS	35

1 INTRODUÇÃO

Historicamente, a odontologia foi por muito considerada apenas como cirúrgico-restauradora, o que lhe deu um caráter invasivo. Entretanto, com a evolução houve uma mudança de paradigma e hoje atua fortemente na prevenção e com grande avanço na área de estética. A promoção e a prevenção a saúde bucal levam a ideais de mínima invasão, mesmo em relação a procedimentos restauradores, atualmente é possível verificar meios de exercer uma odontologia minimamente invasiva, graças ao desenvolvimento de materiais odontológicos com características que permitem menor desgaste das estruturas dentárias.

Segundo Tumenas *et al.* (2014) o princípio da odontologia minimamente invasiva parte da ideia de máxima preservação da estrutura dental sadia, através da aplicação da filosofia de uma odontologia que diferente do modelo tradicional mecanicista de tratamento, consiste em uma abordagem de promoção e de preservação da saúde oral. Neste contexto, todas as alternativas conservadoras devem ser empregadas antes da indicação de técnicas invasivas, complexas e com maior desgaste das estruturas dentais. A importância da adoção a uma odontologia minimamente invasiva se dá principalmente ao fato de que apesar de todo o avanço tecnológico, atualmente nenhum material restaurador substitui totalmente a estrutura dental natural. Além disso, todas as restaurações sofrem um envelhecimento no ambiente oral, dando sentido a ideia de que quanto mais tempo for possível a manutenção da saúde bucal com métodos conservadores, por menos tempo o paciente estará sujeito ao envelhecimento dessas restaurações e consequente substituição delas, o que leva a maior desgaste do órgão dental.

Algumas das inúmeras vantagens dos procedimentos minimamente invasivos, envolvem o menor tempo operatório e menor exposição do paciente. Esses fatores são de grande valia nos dias atuais, principalmente no que diz respeito a mitigação da propagação do Covid-19. O surgimento e implicações dessa doença serão abordados detalhadamente mais adiante. Segundo Ather *et al.* (2020) é possível afirmar de forma resumida, que esse vírus está abundantemente presente nas secreções nasofaríngeas e salivares das pessoas infectadas, e acredita-se que sua disseminação seja possível por meio do contato com essas secreções. Por esse motivo é incontestável o risco ao qual os profissionais da área odontológica estão expostos, e a necessidade de abordagens menos invasivas que consequentemente

diminuem o risco de contaminação, tanto entre pacientes e profissionais, quanto de possibilidade de contaminação cruzada.

Dada a importância cada vez maior da odontologia minimamente invasiva, pode-se afirmar que existem formas de fazê-la presente em todas as áreas da odontologia, inclusive na odontopediatria. Mesmo antes da disseminação do Covid-19, as técnicas minimamente invasivas já eram fortemente aceitas na odontopediatria, conforme afirma Stankiewicz (2018), as técnicas minimamente invasivas são seguras, costumam diminuir o medo e conseqüentemente melhora a experiência da criança na clínica infantil. A autora diz também que a mínima invasão está ligada ao conforto, bem-estar e preservação do paciente, além de ser muito aceita pelas crianças, sendo que, quanto menos invasivas as intervenções tendem a causar menos medo. Aborda ainda sugestões de equipamentos que auxiliam na execução da odontologia minimamente invasiva, como anestesia eletrônica, laserterapia, Papacárie®, etc. Contudo, há necessidade de fazer a indicação correta destas técnicas para que não tragam prejuízos aos pacientes ao invés dos benefícios esperados.

1.1 OBJETIVOS

Tratando-se de assuntos tão atuais e que tendem a se expandir, compreende-se a importância do estudo em questão, que teve por objetivo abordar as técnicas disponíveis capazes de resolver o problema odontológico com a mínima invasão dos tecidos dentários.

2 METODOLOGIA

O presente trabalho consiste em uma revisão bibliográfica com caráter descritivo baseado em livros, dissertações, teses e artigos científicos, em sua maioria publicados no banco de dados do Scielo, Google Acadêmico, Lilacs e Pubmed, até o período de 2020, nos idiomas Inglês e Português. Em suma, as pesquisas foram realizadas com relação a temas sobre a odontologia minimamente invasiva, suas possibilidades, substâncias envolvidas e sua contribuição em tempos da COVID-19.

3 ODONTOLOGIA MINIMAMENTE INVASIVA

Como o próprio nome diz, a odontologia minimamente invasiva consiste em procedimentos que preservam a maior quantidade possível de tecido sadio, trazendo benefícios a longo prazo, considerando principalmente a ideia de manter pelo maior tempo possível os dentes saudáveis e naturais.

França; Pantano (2011) apresentam ideias sobre a odontologia minimamente invasiva, definindo esse tipo de abordagem como a busca pela preservação do máximo de tecido/órgão do indivíduo, invadindo-o o menos possível. As autoras citam abordagens de outras áreas da saúde para representar a invasão mínima, como a evolução das incisões em cirurgias, tornando-as menores sempre que possível, alegando que na odontologia o ato de invadir nada mais que o necessário é igualmente importante. São considerados fatores importantes também, os métodos tecnológicos como radiografias, tomografias computadorizadas e demais procedimentos modernos, que permitem um diagnóstico e interferência com o mínimo de invasão.

3.1 ÁREAS DE POSSÍVEL IMPLEMENTAÇÃO

Apesar de a prática da odontologia minimamente invasiva encontrar-se em evolução e de certa forma tratar-se de uma ideia recente, para Tumenas *et al.* (2014), diversos procedimentos já muito empregados na odontologia há algum tempo podem ser considerados minimamente invasivos, como a remineralização, monitoramento de lesões não cavitadas, a confecção de preparos conservadores, o reparo de restaurações, o controle da doença cárie em intervalos pré-determinados, a realização de clareamento, facetas ou onlays preferencialmente à confecção de coroas totais. Assim como as terapias periodontais conservadoras e microcirurgias que procuram um processo de reparo por primeira intenção, a utilização de implantes individualizados e a confecção de placas oclusais para prevenir o desgaste dentário em pacientes com hábitos parafuncionais.

Sabe-se, portanto, que a mínima invasão pode de certa forma ser empregada em todas as especialidades odontológicas. Entretanto, neste contexto, a maioria dos estudos são realizados em torno da atividade, prevenção e tratamento da cárie.

Em um estudo sobre a odontologia minimamente invasiva relacionada a atividade e risco de cárie, Portela *et al.* (2018) afirmaram que em primeiro lugar é extremamente importante o conhecimento para diagnosticar corretamente as lesões de cárie, para então colocar em prática a odontologia minimamente invasiva da forma correta. Os autores lembram ainda que os conceitos atuais mostram que a doença cárie é multifatorial e dependente do carboidrato, resultando em perda mineral localizada nos tecidos dentais causados por ácidos orgânicos originados da fermentação desses carboidratos da dieta, por uma microbiota específica. Além disso, evidenciam que:

- a) O risco de cárie está associado a fatores determinantes que contribuem com a possibilidade do desenvolvimento de lesões cariosas, como os fatores ambientais e comportamentais.
- b) Já a atividade de cárie pode ser tida como uma manifestação visível da doença, a qual pode ser identificada como mancha branca ou presença de lesões cavitadas.

Ainda para Portela *et al.* (2018) a filosofia de mínima intervenção trata-se de uma alternativa ao tratamento restaurador convencional, com princípios que envolvem o tratamento das lesões em união com o controle dos fatores etiológicos da doença, apresentando assim uma nova abordagem clínica para o tratamento de lesões cariosas. A evolução de técnicas preventivas direcionadas a doença cárie e a melhoria dos materiais utilizados para a restauração, tem dado visibilidade a elaboração de preparos mais conservadores, gerando então a possibilidade de maior preservação da estrutura dental.

As lesões de cárie ganham ênfase no estudo de França; Pantano (2011), incluindo exemplos de tratamentos minimamente invasivos, como diagnósticos precoces, aplicação de vernizes, acompanhamento para evitar progressão, remineralização da lesão, e lembrando que quando necessária intervenção restauradora, levar em consideração que o grande desgaste dentário pode fragilizar a estrutura remanescente e levando-a a fratura ou em outras situações pode por muitas vezes envolver uma exposição pulpar. As autoras afirmam, portanto, que a abordagem em questão, requer mais conhecimento e menos utilização de meios convencionais como instrumento de desgaste, alta rotação e etc.

Aprofundando ainda mais a relação da doença cárie e a aplicação da mínima invasão, Horta *et al.* (2011) mostraram, em sua revisão bibliográfica, que a remoção

total da cárie, em cavidades profundas, pode ser considerada uma interferência muito invasiva e até mesmo desnecessária em casos de dentes com polpa saudável, podendo prejudicar a saúde e vitalidade da mesma, através da exposição do tecido pulpar. Ressaltando que a abordagem da odontologia minimamente invasiva preconiza a filosofia de controle de cárie, mas quando as restaurações forem necessárias, devem ser as mais conservadoras possíveis, preservando ao máximo o dente natural, empregando materiais restauradores que possam diminuir a infiltração marginal e, conseqüente recidiva da lesão. Os autores acreditam que este tipo de abordagem vem mostrando eficácia, embora com as dificuldades inerentes à mudança de preceitos que foram empregados por décadas, de uma odontologia corretiva, restauradora e de grande intervenção.

Em suma, para Bussadori *et al.* (2012), o princípio de mínima invasão baseia-se em grandes variedades de inovações tecnológicas e métodos de tratamento, cujo foco é incorporar uma cultura humanista, que atualmente nos leva para uma nova maneira de atuação no âmbito odontológico. Desta forma, evidencia-se a prevenção, o tratamento e o controle das doenças bucais mais prevalentes, frente ao modelo de promoção a saúde, que propõem práticas odontológicas inovadoras, fundamentadas na compreensão de saúde e doença como elemento dinâmico. Os autores apresentam em sua cartilha, métodos e técnicas de restauração com mínima intervenção, dando ênfase ao uso do cimento de ionômero de vidro, tratamento restaurador atraumático e remoção químico-mecânica do tecido cariado.

Atualmente a abordagem de lesões de cárie com mínima intervenção tem ganhado espaço, principalmente na odontopediatria, como será tratado de forma detalhada mais à frente.

4 MÍNIMA INVASÃO EM ODONTOPEDIATRIA

Pereira (2018), dá início a explicação da odontologia minimamente invasiva relatando fatos anteriores, que ocorreram há anos, de forma a mostrar o quanto a odontologia de antigamente utilizava-se de métodos extremamente invasivos, demonstrando assim que as intervenções cada vez menos invasivas são uma evolução na área. Em relação a odontopediatria, a autora afirma que os métodos conservadores tendem a ser também os mais aceitos pelas crianças, sendo menos dolorosos e demorados. É possível analisar a partir de seu estudo que a odontologia preventiva continua sendo o melhor caminho, mas que quando necessária a intervenção restauradora, ela deve ser realizada da forma menos invasiva possível, respeitando sempre o organismo e suas respostas.

O estudo de Stankiewicz (2018), trabalha com a ideia do medo na odontopediatria, desmistificando que isso seja um fato, já que atualmente métodos e equipamentos modernos permitem procedimentos rápidos e pouco invasivos, afirmando que as técnicas minimamente invasivas são seguras, diminuem o medo e melhoram a experiência da criança no consultório odontopediátrico. A autora cita meios como anestesia eletrônica, remoção de cárie por ultrassom, Papacárie® e laserterapia, identificando-os como aliados a odontopediatria minimamente invasiva. É possível observar, neste contexto, as vantagens multidisciplinares da odontopediatria com mínima invasão, sendo que a mesma colabora tanto com a preservação biológica dos tecidos (que é importante para todos os pacientes, indiscriminadamente), quanto para a facilidade no tratamento das crianças, gerando maior conforto e menos temor. Para a autora, quanto menos invasivos os procedimentos, tendem a ser menos incômodos, dolorosos e demorados.

Além disso, Stankiewicz (2018), acrescenta ainda que a odontopediatria minimamente invasiva (a qual ela chama de odontopediatria sem medo em seu estudo), não deve ser implementada apenas durante os procedimentos propriamente ditos, mas em todo o contexto do atendimento, ou seja, na cadeira odontológica e em todo ambiente clínico. Sendo que, equipamentos de multimídia, com músicas, filmes e jogos interativos, têm o poder de distrair a criança e criar um clima agradável durante o atendimento, assim como livros, brinquedos e materiais educativos. Ressaltando ainda a extrema importância da adequada apresentação da equipe, comunicação com a criança, acolhimento, segurança e afeto em cada

detalhe. Já na cadeira odontológica, equipamentos com câmera intraoral, por exemplo, podem facilitar os procedimentos tornando-o menos invasivo, assim como diversas outras tecnologias que serão citadas mais adiante.

Desta forma, é perceptível que na odontopediatria a mínima invasão vai muito além de interferências clínicas, alcançando também a menor intervenção possível para com a criança de forma geral, incluindo fatores psíquicos, pessoais e prezando sempre pela saúde e bom condicionamento, que fazem parte dos princípios básicos na clínica infantil.

4.1 LESÕES CARIOSAS

No âmbito odontológico, como dito anteriormente, as lesões de cárie são foco principal de estudo no contexto da mínima intervenção, na odontopediatria não é diferente, devido principalmente a prevalência dessas lesões em pacientes da clínica infantil.

Para Franken (2015), materiais e técnicas têm sido aperfeiçoados de forma que permitam conforto ao paciente, assim como a preservação da estrutura dentária sadia, baseado no conceito de medicina dentária minimamente invasiva, preconizando não apenas preparos cavitários conservadores, mas também restaurações sejam evitadas ou adiadas pelo maior tempo, dentro do possível. Ressalta ainda que este conceito é extremamente importante para odontopediatria, sendo que o tratamento restaurador propriamente dito gera muito medo e ansiedade nas crianças.

Para tanto, Franken (2015) realiza um levantamento bibliográfico sobre o assunto, dando ênfase na eficácia, vantagens, desvantagens, indicações e contraindicações de diversos métodos recomendados. A autora divide as lesões cariosas entre cavitadas e não cavitadas, dissertando sobre seus respectivos tratamentos, da seguinte forma;

a) Intervenções minimamente invasivas em lesões cavitadas:

Remoção químico-mecânica (Carisolv® e Papacárie®);

Abrasão ultrassônica;

Laser;

Abrasão a ar.

b) Intervenções minimamente invasivas em lesões não cavitadas:

Icon.

A autora concluiu seu estudo destacando que o Papacárie® e Carisolv® são efetivos na remoção de tecido cariado e podem ser tidos como uma alternativa ao tratamento convencional, especialmente em pacientes ansiosos e/ou com fobia ao tratamento odontológico. O sistema de abrasão ultrassônico apresenta diversas qualidades, entretanto, ainda existem determinados pontos desfavoráveis, que necessitam de aperfeiçoamento. O preparo cavitário com lasers pode ser uma opção para as crianças com fobia, uma vez que diminui o estímulo da dor, porém mais estudos são necessários, já que ainda não existe uma padronização da técnica. O método com abrasão a ar deve ser indicado com muito cuidado, sendo que não há estudos sobre a real aceitação desta técnica em crianças, além disso, partículas de óxido de alumínio presentes nessa técnica, removem grandes quantidades de tecido sadio. O infiltrante resinoso Icon, apresentou um positivo desempenho nos estudos até então realizados e encontra-se como uma alternativa minimamente invasiva sugestiva para tratar lesões de cárie não cavitadas, inclusive por possibilitar ótimos resultados estéticos nas lesões de mancha branca.

4.1.1 Remoção seletiva do tecido cariado

Neste contexto, pode-se afirmar que ainda mais aplicadas atualmente (em relação as tecnologias inovadoras citadas acima), existem as teorias de remoção parcial (seletiva) da cárie.

Para Schwendicke *et al.* (2016), a abordagem eficiente da doença cárie caracteriza-se pela detecção precoce das lesões, assim como um diagnóstico preciso em relação a atividade cariosa e seu risco, para a então prevenção da ocorrência de novas lesões cariosas. O tratamento dessas lesões baseiam-se em interromper ou controlar através de tratamentos restauradores minimamente invasivos, sendo que tanto a prevenção de novas lesões quanto a intervenção nas lesões existentes devem abordar principalmente o manejo das mesmas, em vez da remoção de tecido. A escolha pela forma de abordagem/tratamento, depende diretamente do estágio e atividade das lesões, que possibilitam a decisão pelas seguintes interferências (a nível da gravidade): Inativação / controle do processo da doença; Preservação do tecido dentário duro; Evitar o início do ciclo de restauração; Preservação do dente pelo maior tempo possível.

Os autores afirmam ainda que a pergunta chave para auxiliar na tomada de decisão é “Quando eu preciso intervir de forma restauradora (invasivamente)?”, e respondem no próprio estudo, que existem diversas opções para o manejo de lesões cáries de forma não invasiva. Entretanto, para certos estágios da lesão ou sob determinadas condições, as intervenções restauradoras se tornam inevitáveis, sendo que lesões cáries de dentina cavitada não podem ser tratadas apenas pela remoção do biofilme, remineralização ou selamento. No entanto, na dentição decídua, essas lesões podem ser limpas e tratadas por meio de controle de cavidade de forma não invasiva. Certas lesões oclusais podem aparecer clinicamente não cavitadas, mas radiograficamente são visíveis de forma mais ampla e significativa na dentina, caso essas lesões não puderem ser interrompidas apenas pelo controle do biofilme, o selamento da fissura pode ser realizado, posteriormente a integridade do selante precisa ser monitorada e existe a possibilidade, até que surjam mais evidências, que ocorra a falha do selante e uma restauração será necessária.

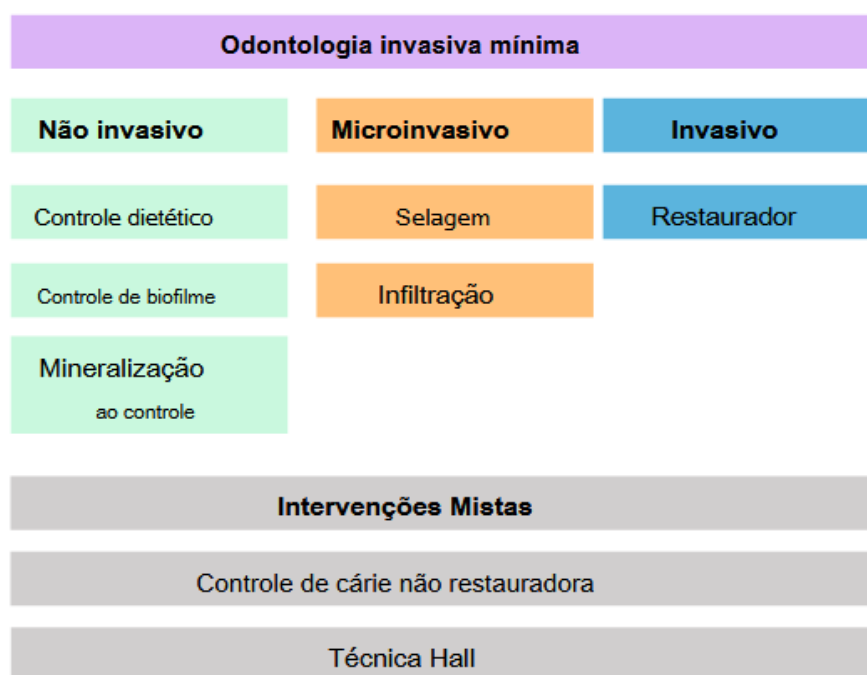
Em estudo posterior, Schwendicke *et al.* (2017) apresentam algumas estratégias para remoção de tecido cariado:

- a) Remoção não seletiva, ou seja, completa (não é recomendada, visando a mínima invasão);
- b) Remoção seletiva para remineralizar os tecidos, onde dentina afetada é deixada centralmente e dentina sadia, permitindo a colocação de uma restauração de longa duração, evitando a remoção de tecido remineralizável, essa é uma estratégia recomendada para lesões superficiais ou moderadamente profundas;
- c) Remoção seletiva para dentina amolecida, onde dentina coriácea é deixada próxima à polpa e selada sob a restauração, é recomendado para lesões profundas;
- d) Remoção por etapas, consiste em diferentes estratégias e também é adequado para lesões profundas, em pacientes adultos. As alternativas incluem não remover, mas selar as lesões usando resinas (para lesões superficiais, não cavitadas) ou coroas de aço inoxidável (para lesões cavitadas em molares decíduos), ou abrir a lesão e limpá-la regularmente (controle de cavidade não restaurador, atualmente não apoiado por evidências suficientes).

O estudo em questão é concluído com a ideia de que evidências crescentes indicam que estratégias menos invasivas são eficazes para o tratamento de lesões cáries, e que ainda que os resultados sejam menos satisfatórios nas lesões cavitadas (o que muitas vezes faz necessária a abordagem restauradora), apostar nas estratégias de menos invasão antes de interferências maiores é uma ótima opção para a manutenção de tecidos saudáveis, assim como da vitalidade pulpar.

Schwendicke *et al.* (2019) em um estudo que define um consenso Delphi especialista sobre quando intervir no processo de cárie e nas lesões, dividem as possibilidades de tratamento minimamente invasivo da seguinte maneira:

Figura 1 - Possibilidades de mínima intervenção



Fonte: Schwendicke *et al.*, (2019).

Os autores chegaram ao resultado de que a atividade da lesão cáries, a cavitação e a possibilidade de limpeza da cavidade, são os fatores que determinam os limites de intervenção. De forma que, lesões inativas não requerem tratamento (em alguns casos, as restaurações podem ser empregadas por motivos de forma, função e estética), já lesões ativas sim. Lesões não cavitadas devem ser tratadas de forma não invasiva ou microinvasiva. Lesões cavitadas que não podem ser limpas geralmente requerem tratamento restaurador, para restaurar a forma, função e estética. Os autores afirmam ainda que em algumas circunstâncias, intervenções

mistas podem ser empregadas. Em superfícies oclusais, lesões cavitadas confinadas ao esmalte e lesões não cavitadas radiograficamente estendendo-se profundamente na dentina (terço médio ou interno da dentina) podem ser exceções a essa regra. Em superfícies proximais, a cavitação é difícil de avaliar visualmente ou usando métodos táteis. Portanto, a profundidade da lesão radiográfica é usada para determinar a probabilidade de cavitação. A maioria das lesões que se estendem radiograficamente para o terço médio ou interno da dentina podem ser consideradas cavitadas, enquanto aquelas restritas ao esmalte não são consideradas cavitadas. Lesões que se estendem radiograficamente para o terço externo da dentina, tem cavitação improvável e devem ser tratadas como se não fossem cavitadas, ao menos que seja indicado o contrário.

4.1.2 Diamino fluoreto de prata

O diamino de fluoreto de prata (DFP) é um agente de controle de cárie com propriedades preventivas e cariostáticas, que apresenta baixo custo e facilidade de aplicação. Este recurso pode ser um grande aliado na prevenção em saúde bucal. Apesar de alguns estudos apontarem os efeitos adversos como a pigmentação das lesões de cárie, ele possui efeito inibitório de microorganismos bucais. Apontam ainda que o DFP age tanto na porção orgânica quanto inorgânica dos dentes, sendo que o fluoreto de sódio é o responsável pela hidroxiapatita (parte mineral), e o nitrato de prata pela porção orgânica das proteínas. Atualmente, vários mecanismos de ação têm sido propostos em relação a ação da prata, devido a variabilidade com que a mesma pode atuar. A partir de análises realizadas nesse estudo, é possível concluir que em 70% dos casos, o DFP em concentração de 38% possui sucesso para a paralisação e prevenção de cárie, os autores sugerem ainda que esse material seja excelente para uso em saúde pública (SANTOS JUNIOR; SOUZA; ROSENBLATT, 2012).

Em 1976, Shimizu e Kawagoe alegaram que o mecanismo de ação ocorre de três formas: O primeiro mecanismo relaciona-se à obstrução dos túbulos dentinários, onde através da observação microscópica foram encontradas alterações morfológicas, com túbulos mais estreitos contando também com presença de prata e de seus compostos em seu interior, dessa forma a obstrução dificulta a difusão de ácidos e a invasão bacteriana. O segundo mecanismo ocorre através da sua ação

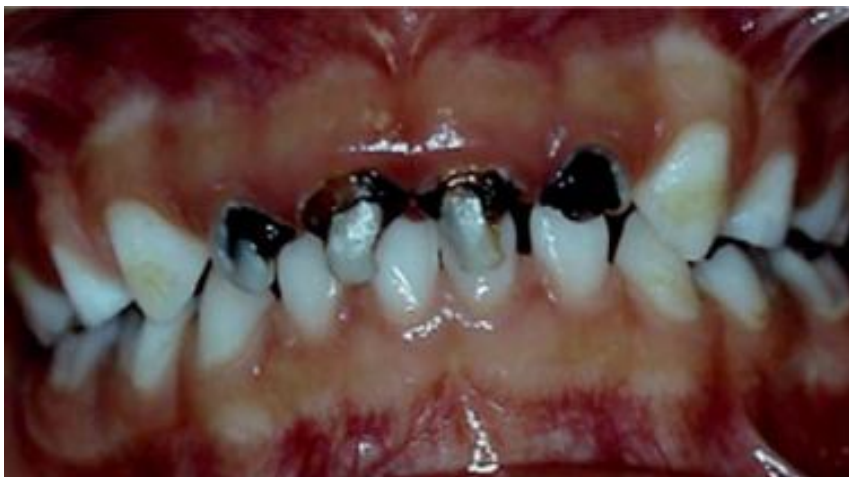cariostática, como resultado da reação entre o diamino fluoreto de prata e o componente mineral dos tecidos do dente. O terceiro mecanismo caracteriza-se pela ação antienzimática dos produtos da reação entre o diamino fluoreto de prata e o componente orgânico (proteína dentinária). (SANTOS JUNIOR; SOUZA; ROSENBLATT, 2012).

Proporcionalmente a concentração da solução cariostática, ao comparar três concentrações do DFP (10, 12 e 30%) e nitrato de prata a 2%. Esse agente é indicado nas seguintes situações: Redução da sensibilidade dentinária, desinfecção dos condutos, detecção de cáries incipientes, prevenção de cáries secundárias, etc. Dentre todas as indicações, o objetivo principal do DFP é paralisar as lesões de cárie agudas em crianças. No entanto, os autores ressaltam alguns possíveis efeitos adversos do DFP, como irritação pulpar, lesões da mucosa bucal (reversíveis) e escurecimento de lesões cariosas (SANTOS JUNIOR; SOUZA; ROSENBLATT, 2012).

Ditterich *et al.* (2006) afirmaram que devido ao fato de que o tratamento odontológico infantil pode ser de difícil abordagem, faz-se necessária a utilização de materiais odontológicos que apresentem eficiência e simplicidade de aplicação. Sendo assim, o DFP pode ser muito vantajoso, além de apresentar baixo custo (motivo pelo qual é indicado como opção no controle da cárie na saúde pública). Os autores ressaltam que uma maneira de minimizar o impacto das desvantagens desse agente, é explicando aos pais sobre o aspecto escurecido dos dentes que foram submetidos a utilização do DFP, como uma situação provisória, que sobressai em relação aos tratamentos restauradores.

Triches *et al.* (2009) realizaram um estudo a respeito da aprovação dos pais de crianças de 0 a 3 anos em relação a utilização do DFP, abordando uma pesquisa onde a imagem a seguir (Figura 2) foi utilizada como demonstração do resultado do tratamento com DFP, para dois grupos diferentes de pais.

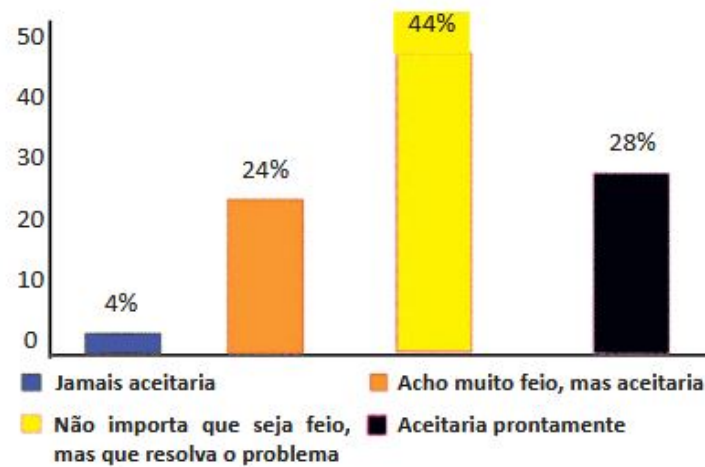
Figura 2 - Fotografia apresentada aos pais mostrando o aspecto dos dentes após a aplicação de carioestático



Fonte: Triches *et al.* (2009).

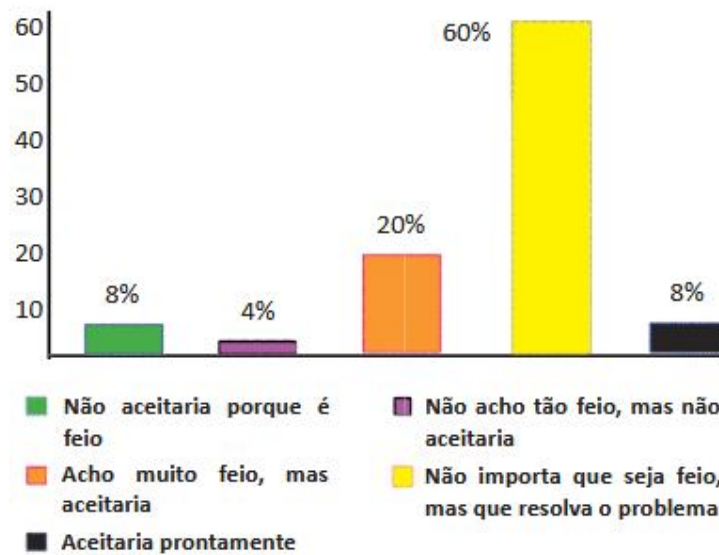
O número total de pais questionados foi de $n=50$, onde 25 deles não receberam nenhuma informação a respeito da indicação e utilização do carioestático, apenas visualizaram a fotografia (Grupo I), esse grupo recebeu a seguinte pergunta: “Após visualização deste caso clínico, você aceitaria o tratamento proposto com o Diamino fluoreto de Prata (cariostático) em seu(sua) filho(a)?”. Enquanto os outros 25 pais (Grupo II), foram informados, através de uma palestra, sobre as indicações e a utilização do carioestático, além de visualizarem a mesma foto. As respectivas respostas foram dadas conforme as Figuras 3 e 4.

Figura 3 - Percentual das respostas dos pais ao questionário quanto ao uso de carióstático sem informações prévias do tratamento



Fonte: Triches *et al.* (2009).

Figura 4 - Percentual das respostas dos pais ao questionário quanto ao uso de carióstático com informações prévias do tratamento



Fonte: Triches *et al.* (2009).

Triches *et al.* (2009) demonstra, portanto, que esta forma de tratamento minimamente invasivo, o DFP é geralmente aceita pelos pais, através da maior preocupação com a saúde, ainda que a estética venha a ficar comprometida.

4.1.3 Gel de papaína

Existem algumas inconveniências das formas convencionais de remoção de cárie (mecânicas), como a necessidade de anestésias, o emprego de brocas, e muitas vezes geração de dor e desconforto ao paciente. Com isso, alguns métodos não convencionais de remoção da cárie podem ser cada vez mais empregados, como por exemplo o gel de papaína, que é composto por papaína, cloramina e azul de toluidina, esse produto age na dentina infectada de forma química, promovendo a desestruturação do colágeno parcialmente degradado presente no tecido cariado necrosado. Através de uma revisão bibliográfica, o estudo mostra a grande eficiência desse produto. Levando em conta que trata-se de um tratamento atraumático, sem necessidade de anestésias, biocompatível, antimicrobiano e preservador de tecido dentário, esse método pode ser um grande aliado no tratamento de lesões de cárie em pessoas portadoras de necessidades especiais, crianças e diversos outros possíveis casos (PEREIRA; FREITAS; MENDONÇA, 2013).

Ainda segundo Pereira; Freitas; Mendonça (2013), a papaína consiste em uma endoproteína encontrada no látex do mamão (carica papaya), possui atividade antimicrobiana, bacteriostática e anti-inflamatória. A cloramina por sua vez é um composto de cloro e amônia, com propriedades bactericidas e desinfetantes (motivo pelo qual é muito utilizada como irrigadora na odontologia), além disso, essa substância afeta a dentina, sendo que interfere na estrutura do colágeno, rompendo pontes de hidrogênio, o que facilita na remoção do tecido cariado. O azul de toluidina, é um corante que tem o poder de se ligar a parede bacteriana, agindo como agente antimicrobiano. A associação dos três componentes, formam o gel de papaína, muito utilizado atualmente na odontopediatria.

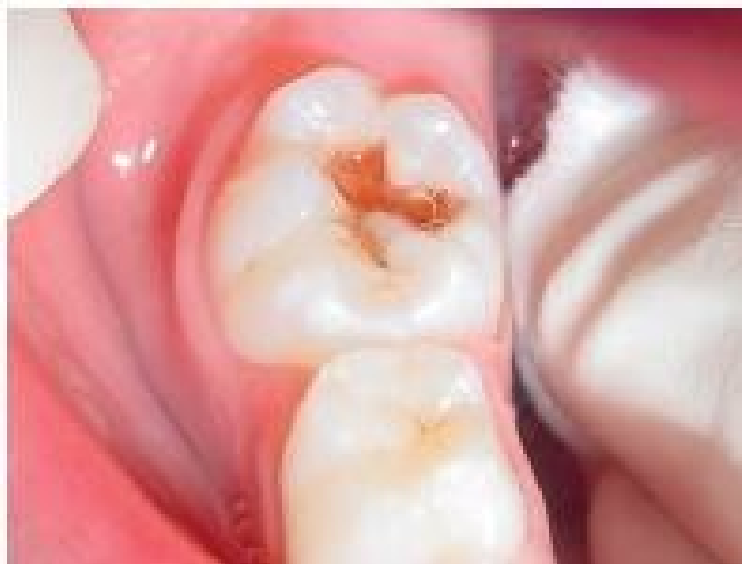O mecanismo de ação do gel de papaína atua apenas no tecido lesado, sendo que este não possui a antiprotease plasmática (alfa1-anti-tripsina), que em tecidos normais é responsável pela inibição da digestão de proteínas. Desta forma, nos tecidos lesados o gel age quebrando as moléculas de colágeno parcialmente degradadas pela ação da cárie, devido a sua capacidade de digerir moléculas

mortas, e preservando o tecido saudável. Sendo assim o gel de papaína pode ser considerado uma substância seletiva (PEREIRA; FREITAS; MENDONÇA, 2013).

Como dito anteriormente, devido a seu mecanismo de ação que mitiga ou até mesmo dispensa a utilização de anestesia e instrumentos rotativos, esse material é amplamente usado em crianças. Destas formas, Souza *et al.*, (2012) apresenta um caso clínico onde aborda a utilização do gel de papaína associado a técnica atraumático de remoção de cárie em um bebê. O protocolo seguiu da seguinte forma:

Primeiramente, bebê (27 meses) foi levado pelos pais para tratamento odontológico. A queixa principal foi de sensibilidade durante a alimentação. Ao examinar clinicamente constatou-se lesão cariosa média, classe I no dente 85.

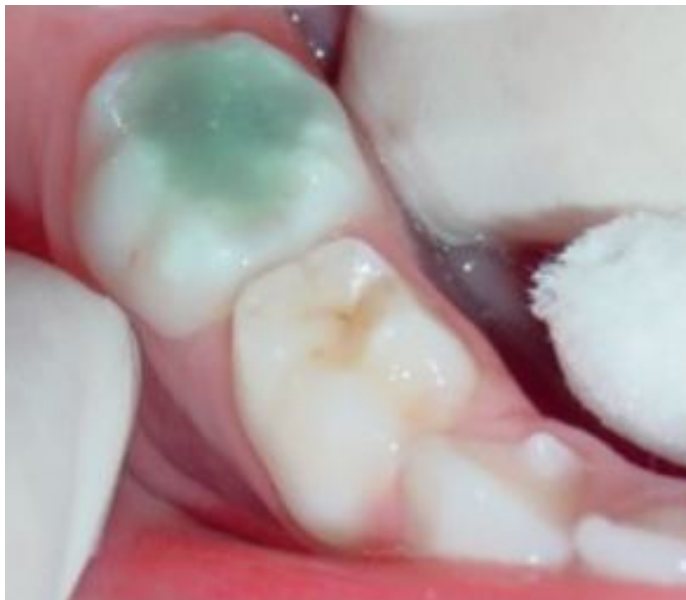Figura 5 - Lesão cariosa classe I, dente 85



Fonte: Souza *et al.* (2012).

Em seguida foi realizada a utilização do método de remoção químico-mecânico da cárie, gel de papaína, foi empregada, devido ao fato de a criança não ter sido condicionada previamente e pela diminuição da necessidade de anestesia e de instrumentos rotatórios. Após o isolamento relativo da região, o gel foi aplicado na cavidade.

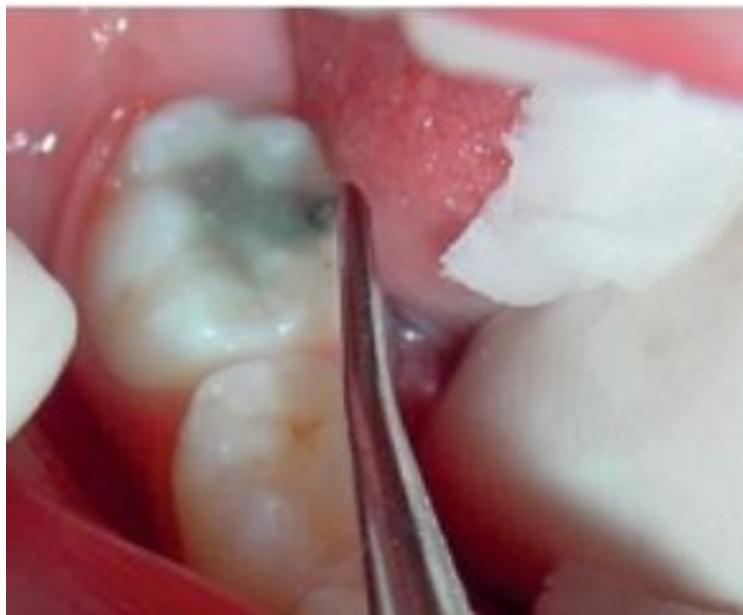
Figura 6 - Aplicação do gel de papaína



Fonte: Souza *et al.* (2012).

Após 1min e 30s, o gel que primeiramente apresentou coloração verde translúcida, tornou-se turvo. Em seguida foi removido com uma colher de dentina sem corte, sem pressão do instrumento contra cavidade, removendo-se, apenas, a dentina infectada que foi degradada pelo gel.

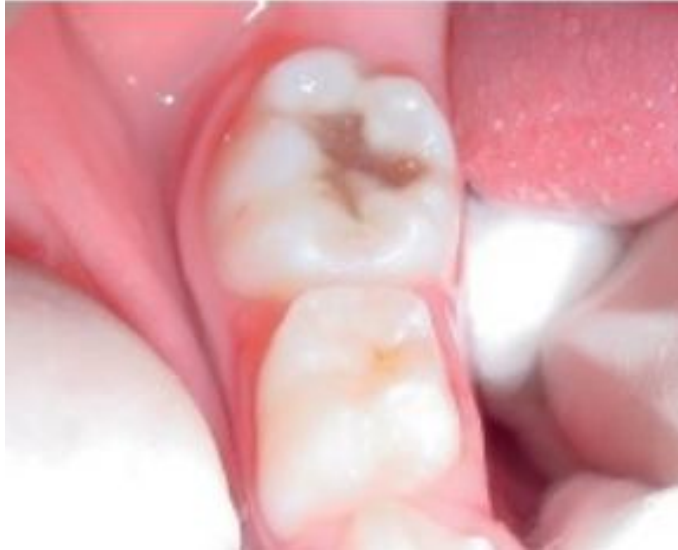Figura 7 - Remoção da dentina infectada



Fonte: Souza *et al.* (2012).

Verificou-se então, que a cavidade ainda apresentava tecido cariado amolecido

Figura 8 - Cavidade com tecido cariado amolecido

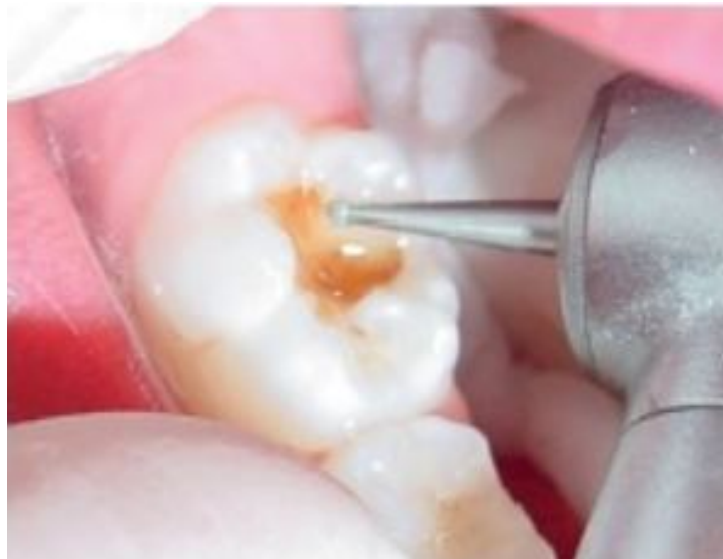

Fonte: Souza *et al.* (2012).

O fabricante da marca utilizada neste caso evidencia que a substância deve ser aplicada quantas vezes forem necessárias para remover todo o tecido cariado infectado, sendo que esse estágio é caracterizado pela ausência da mudança de cor e consistência do gel. Sendo assim, o gel foi aplicado mais duas vezes, e verificou-se a necessidade do uso de instrumento cortante rotatório, com intuito de ampliar a cavidade distal para acesso à lesão, removendo-se, apenas, o esmalte socavado.

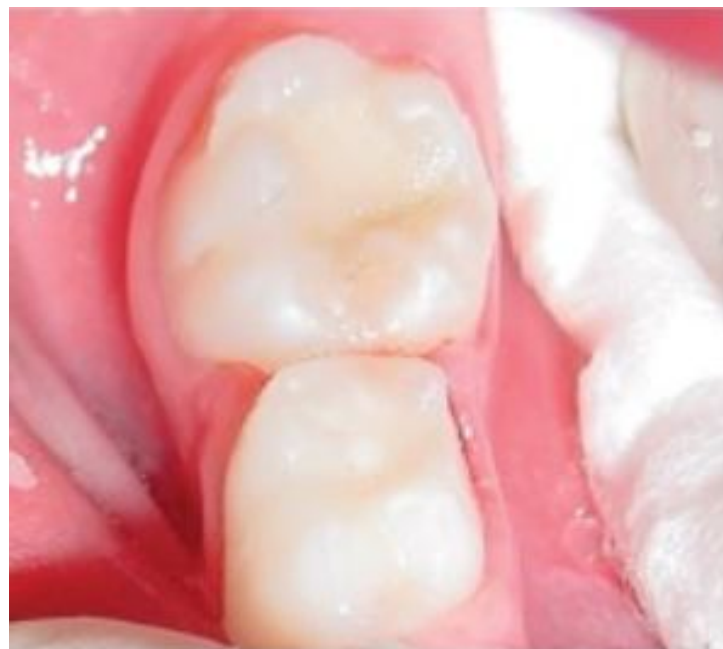Posteriormente a utilização da alta rotação, ocorreu uma piora significativa no comportamento do bebê. Foi necessário aplicar o produto por mais três vezes, com propósito de limpeza das paredes circundantes. Não foi aplicada a anestesia local da região, então para que o paciente não sentisse dor com a colocação do grampo (isolamento absoluto) optou-se pela realização da restauração sob isolamento relativo. Em seguida realizaram-se as seguintes etapas: limpeza da cavidade com ácido poliacrílico, lavagem, secagem, inserção do cimento de ionômero de vidro convencional na cavidade, compressão digital por 4 minutos e proteção da restauração com esmalte de unha.

Figura 9 - Remoção de esmalte socavado com instrumento rotatório



Fonte: Souza *et al.* (2012).

Figura 10 - Restauração finalizada com CIV



Fonte: Souza *et al.* (2012).

Portanto, a utilização do gel de papaína pode ser considerada alternativa positiva para o tratamento restaurador em bebês, por ser de menor invasão, sendo que os mesmos se comportam de forma negativa diante de qualquer incômodo, seja ele acompanhado da presença de dor ou não (SOUZA *et al.*, 2012). É importante

salientar que ainda que considerado muito vantajoso, esse método possui limitações, sendo que não exclui o uso de instrumentos rotatórios quando necessária remoção de esmalte (sem suporte, para ampliação da cavidade), além disso, nos casos de indicação de coroas indiretas, o gel não consegue dar forma ao preparo cavitário, o que também demanda a utilização de instrumentos rotatórios (PEREIRA; FREITAS; MENDONÇA, 2013).

5 IMPORTÂNCIA DA MINIMA INVASÃO RELACIONADA AO COVID-19

Segundo o Ministério da Saúde ([2020]), em dezembro de 2019, iniciou-se a transmissão do novo coronavírus (SARS-CoV-2), o qual causou a COVID-19, que posteriormente foi disseminada e transmitida mundialmente. Portanto, a COVID-19 é uma doença causada pelo novo coronavírus (SARS-CoV-2). Esta patologia apresenta-se clinicamente de forma variada, desde infecções assintomáticas a quadros graves. A transmissão ocorre de pessoa para pessoa por meio de: Toque do aperto de mão contaminadas; Gotículas de saliva; Espirro; Tosse; Catarro; Objetos ou superfícies contaminadas.

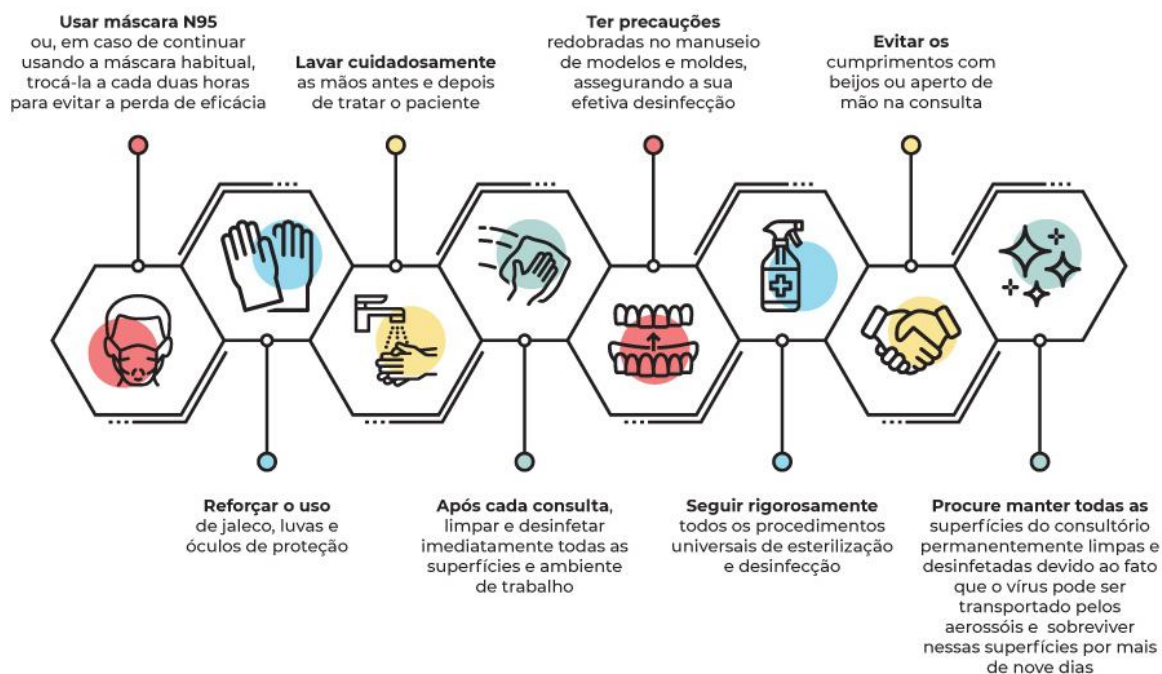
É incontestável que o novo coronavírus abalou de forma geral a saúde da população. Apesar de muitos aspectos dessa doença ainda serem um enigma, devido a sua recente descoberta, sabe-se que uma vez instalada no corpo humano, o vírus encontra-se extremamente presente nas secreções nasofaríngeas e salivares do indivíduo infectado, e acredita-se que esse é o principal meio de disseminação do vírus. Tendo em vista tais evidências, torna-se de grande importância extremos cuidados a serem tomados pelos cirurgiões dentistas, não apenas em relação a sua saúde ou a de algum paciente em especial, mas também para impedir ou pelo menos mitigar a disseminação do vírus no ambiente dos atendimentos. Além disso, os profissionais da odontologia têm grande risco de se tornarem portadores potenciais da doença, devido ao contato direto com as secreções dos pacientes. Ainda há que se considerar a utilização de equipamentos que geram aerossóis e manuseio dos instrumentais que podem levar a contaminação cruzada, caso não sejam tomados os cuidados necessários. Existem alguns métodos que tem o intuito de diminuir a probabilidade de contaminação no ambiente odontológico, como por exemplo a redução do uso dos equipamentos que geram aerossóis. (FRANCO; CAMARGO; PERES, 2020).

Além disso, estabeleceu-se no início da pandemia, pelo Conselho Federal de Odontologia, que deveriam ser realizados apenas os atendimentos de urgência/emergência), sendo os procedimentos eletivos postergados, esperando que a redução na curva de contaminação da doença. Passados oito meses do início da pandemia no Brasil, observou-se um avanço nas pesquisas em busca do estabelecimento de protocolos seguros que permitissem o retorno aos atendimentos de rotina. Isto trouxe uma mudança substancial na forma de atender nos

consultórios, a começar pelo incremento dos equipamentos de proteção individual, nos métodos de limpeza e desinfecção dos consultórios, no fluxo de atendimento, entre outras mudanças. Neste cenário as técnicas de Odontologia minimamente invasivas ganharam destaque uma vez que há possibilidade de utilizar-se muito menos os equipamentos que geram aerossóis, que sejam resolutivos e que possam ser executados de forma mais rápida. Dentre estes procedimentos destacam-se os elencados no corpo deste trabalho como a utilização de substâncias que propiciam a remoção química da cárie dentária (Carisolv®, Papacárie®), a paralisação da cárie dentária (diamino fluoreto de prata); remoção seletiva de tecido cariado (somente com escavadores de dentina). Porém, neste contexto há que se ressaltar a importância dos procedimentos que promovam a educação e prevenção em saúde bucal (CROSP, 2020; FONTANELA, 2020)

Tendo em vista o envolvimento direto que o consultório odontológico pode ter com a disseminação do vírus, o Jornal APCD publicou algumas dicas de como diminuir a possibilidade de contágio (Figura 11).

Figura 11 - Recomendações para cirurgiões dentistas, prevenção do COVID-19



Fonte: Associação Paulista de Cirurgiões Dentistas ([2020]).

A conscientização sobre o momento que estamos vivendo e o que virá pós-pandemia traz ao profissional da Odontologia a responsabilidade de continuar no exercício de sua profissão com o dever de proteger os seus pacientes, toda sua equipe e, manter altos padrões no atendimento e no controle das infecções, especialmente neste momento da pandemia provocada pelo novo coronavírus.

6 CONCLUSÃO

Atualmente a mínima invasão pode contar com diversos aliados, para diferentes tipos de aplicações. Neste contexto, a remoção seletiva da cárie é, sem dúvida, um dos pontos relevantes e tem à sua disposição substâncias auxiliares como o gel de papaína e o DFP, que quando devidamente aplicadas tendem a ter resultados satisfatórios, dentro de suas indicações e limites.

Tendo em vista o atual cenário, no que diz respeito a pandemia da COVID-19, fica evidenciada a importância da Odontologia com técnicas de mínima invasão, principalmente no âmbito de clínica infantil, onde a mesma não apenas pode diminuir a disseminação do vírus, como também favorecer o condicionamento das crianças. Ressalta-se, no entanto, a necessidade da aplicação dos protocolos corretos respeitando o diagnóstico e indicações precisas.

Além disso, também é possível atribuir a beneficência da mínima invasão em Odontopediatria à possibilidade de preservação dos tecidos naturais, que vem sendo cada vez mais prezada, principalmente devido a evolução da odontologia, que se expande como preventiva e até mesmo estética, tornando-se cada dia menos corretiva e invasiva.

REFERÊNCIAS

- ASSOCIAÇÃO PAULISTA DE CIRURGIÕES DENTISTAS. **Covid-19 – Recomendação de prevenção para Cirurgiões-Dentistas**. São Paulo: APCD, [2020]. Disponível em: <http://www.apcd.org.br/index.php/noticias/1532/covid-19/04-03-2020/covid-19-recomendacao-de-prevencao-para-cirurgioes-dentistas>. Acesso em: 14 out. 2020.
- ATHER, A. *et al.* Coronavirus Disease 19 (COVID-19): Implications for Clinical Dental Care. **J Endod**, New York, v. 46, n. 5, p. 584-595, May 2020. Disponível em: <https://www.sciencedirect.com/science/article/pii/S009923992030159X>. Acesso em: 14 out. 2020.
- BUSSADORI, S. K. *et al.* **Odontologia de mínima intervenção: um novo olhar sobre a odontologia**. Rio Grande do Sul: AGOPED, [2012]. Disponível em: <https://www.agoped.org.br/CartilhadeMinimalIntervencao.pdf>. Acesso em: 14 out. 2020.
- CONSELHO REGIONAL DE ODONTOLOGIA DE SÃO PAULO. **Orientação De Biossegurança Adequações Técnicas em Tempos de COVID-19**. São Paulo: CROSP, 2020. Disponível em: <file:///C:/Users/Driele/AppData/Local/Temp/2020-julho-manual%20crops.pdf>. Acesso em: 13 out. 2020.
- DITTERICH, R. G. *et al.* Diamino fluoreto de prata: uma revisão de literatura. **UEPG Cien Biol Saúde**, Ponta Grossa, v. 12, n. 2, p. 45-52, 2006. Disponível em: <https://revistas2.uepg.br/index.php/biologica/article/view/433>. Acesso em: 14 out. 2020.
- FONTANELA, F. S. P. V. **Biossegurança no ensino odontológico pós pandemia do COVID-19**. Porto Alegre: ABENO, (2020), Disponível em: file:///C:/Users/Driele/AppData/Local/Temp/retomada_de_praticas_seguras_no_ensino_odontologico.pdf. Acesso em: 17 set. 2020.
- FRANCO, J. B.; CAMARGO, A. R.; PERES, M. P. S. M. Dental care in the COVID-19 era: recommendations for dental procedures and professionals. **Rev Assoc Paul Cir Dent**, São Paulo, v. 74, n. 1, p. 18-21, mar. 2020. Disponível em: <http://www.crosp.org.br/uploads/arquivo/8b9e5bd8d0d5fd9cf5f79f81e6cb0e56.pdf>. Acesso em: 5 out. 2020.
- FRANÇA, S.; PANTANO, M. Especialistas defendem o conceito de Odontologia minimamente invasiva no tratamento de lesões por cárie. **APCD Jornal**, São Paulo, p. 8-9, jul. 2011. Disponível em: <http://www.fo.usp.br/wp-content/uploads/Especialistas-defendem-o-conceito-de-Odontologia-mimimamente-invasiva.pdf>. Acesso em: 14 out. 2020.
- FRANKEN, M. A. **Medicina Dentária Minimamente Invasiva: opções de tratamento em Odontopediatria**. 2015. Dissertação (Mestrado em Medicina dentária) - Faculdade de Ciências da Saúde, Universidade Fernando Pessoa, Porto, 2015. Disponível em: https://bdigital.ufp.pt/bitstream/10284/5058/1/PPG_31674.pdf. Acesso em: 14 out. 2020.

HORTA, A. *et al.* **Técnica minimamente invasiva no tratamento de lesões cariosas profundas.** 2018. Dissertação (Graduação em Odontologia) – Universidade Vale do Rio Doce, IAPU, 2018. Disponível em: https://www.univale.br/wp-content/uploads/2019/10/ODONTO-2018_2-T%C3%89CNICA-DE-ODONTOLOGIA-MINIMAMENTE-INVASIVA...-ADRIELE.-ANNA.-JESSICA.-LUCAS.-SARAH.pdf. Acesso em: 17 out. 2020.

MINISTÉRIO DA SAÚDE (Brasil). O que é COVID-19. Brasília, DF: Ministério da Saúde, [2020]. Disponível em: <https://coronavirus.saude.gov.br/sobre-a-doenca>. Acesso em: 19 out. 2020.

PEREIRA, A. A.; FREITAS, I. C.; MENDONÇA, S. A. S. A utilização do gel de papaína na remoção de lesões cariosas dentinárias. **Rev Odont Univ**, São Paulo, v. 25, n. 1, p. 68-76, jan./abr. 2013. Disponível em: http://arquivos.cruzeirodosuleducacional.edu.br/principal/old/revista_odontologia/pdf/janeiro_abril_2013/Unicid_25_01_68-76.pdf. Acesso em: 28 out. 2020.

PEREIRA, M. Odontologia de mínima intervenção – respeitando a criança. **Revista Na Pracinha**, Belo Horizonte, 2018. Disponível em: <https://napracinha.com.br/2018/03/odontologia-de-minima-intervencao-respeitando-a-crianca/>. Acesso em: 12 out. 2020.

PORTELA, A. *et al.* **Odontologia minimamente invasiva: Atividade de risco de cárie.** 2018. Dissertação (Graduação em Odontologia) – Universidade Vale do Rio Doce, IAPU, 2018. Disponível em: https://www.univale.br/wp-content/uploads/2019/10/ODONTO-2018_2-ODONTOLOGIA-MINIMAMENTE-INVASIVA-ATIVIDADE-E-RISCO-DE-C%C3%81RIE...-AMANDA.-BEATRIZ.-MARCELLE.-MARIANA.-NATH%C3%81LIA.pdf. Acesso em: 13 out. 2020.

SANTOS JUNIOR, V. E.; SOUZA, P. R.; ROSENBLATT, A. Um recurso para paralisar e prevenir cárie em crianças: diamino fluoreto de prata. **Faculdade de Odontologia da UPF**, Passo Fundo, v. 17, n. 2, p. 1413-4012, mai./ago. 2012. Disponível em: http://revodonto.bvsalud.org/scielo.php?script=sci_serial&pid=1413-4012&lng=pt&nrm=iso. Acesso em:

SOUZA, J. M. *et al.* Utilização de gel de papaína associado à técnica de restauração atraumática em bebê – relato de caso clínico. **Odontol Clín Cient**, Recife, v. 11, n. 1, p. 1668- 3888, jan./mar. 2012. Disponível em: http://revodonto.bvsalud.org/scielo.php?script=sci_arttext&pid=S1677-38882012000100014. Acesso em: 19 out. 2020.

SCHWENDICKE, F. *et al.* Contemporary concepts in carious tissue removal: a review. **J Esthet Restor Dent**, Hamilton, v. 29, n. 6, p. 403-408, nov. 2017. Disponível em: <https://pubmed.ncbi.nlm.nih.gov/28925550/>. Acesso em: 30 set. 2020.

SCHWENDICKE, F. *et al.* Managing Carious Lesions: Consensus Recommendations on Carious Tissue Removal. **Adv Dent Res**, Washington, v. 28, n. 2, p. 58-67, May 2016. Disponível em: <https://pubmed.ncbi.nlm.nih.gov/27099358/>. Acesso em: 3 out. 2020.

SCHWENDICKE, F. *et al.* When to intervene in the caries process? An expert Delphi consensus statement. **Clin Oral Investig**, Berlin, v. 23, n. 10, p. 3691-3703, Oct. 2019. Disponível em: <https://pubmed.ncbi.nlm.nih.gov/31444695/>. Acesso em: 7 set. 2020.

STANKIEWICZ, A. Odontopediatria sem medo. **Revista Saúde**, Araçatuba, jan. 2018. Disponível em: <https://rsaude.com.br/materia/materia/odontopediatria-sem-medo/14705>. Acesso em: 17 set. 2020.

TUMENAS, I. *et al.* Odontologia minimamente invasiva. **Rev Assoc Paul Cir Dent**, São Paulo, v. 68, n. 4, p. 283-295, out./nov. 2014. Disponível em: <http://revodonto.bvsalud.org/pdf/apcd/v68n4/a02v68n4.pdf>. Acesso em: 3 out. 2020.

TRICHES, T. S. *et al.* Aceitação dos Pais Quanto ao Uso do Diaminofl uoreto de Prata em Crianças de 0 a 3 Anos. **Pesq Bras Odontoped Clin Integr**, Cascavel, v. 9, n. 3, p. 265-269, Sept. 2009. Disponível em: <https://www.redalyc.org/pdf/637/63712843002.pdf>. Acesso em: 14 set. 2020.