

**UNIVERSIDADE DO SAGRADO CORAÇÃO**

**THIAGO BALLALAI LOPES**

**ABORDAGEM CIRÚRGICA DE LESÕES  
VASCULARES**

BAURU

2018

**THIAGO BALLALAI LOPES**

**ABORDAGEM CIRÚRGICA DE LESÕES  
VASCULARES**

Trabalho de conclusão de curso apresentado ao Centro de Ciências da Saúde da Universidade do Sagrado Coração como parte dos requisitos para obtenção do título de Cirurgião-dentista, sob orientação da Profa. Dra. Camila Lopes Cardoso.

BAURU

2018

Dados Internacionais de catalogação na publicação (CPI) de acordo  
com ISBD

L864a	<p>Lopes, Thiago Ballalai</p> <p>Abordagem cirúrgica de lesões vasculares / Thiago Ballalai Lopes. -- 2018. 28f. : il.</p> <p>Orientadora: Prof.<sup>a</sup> Dra. Camila Lopes Cardoso.</p> <p>Trabalho de Conclusão de Curso (Graduação em odontologia) - Universidade do Sagrado Coração - Bauru - SP</p> <p>1. Lesões vasculares. 2. Hemangioma. 3. Flebotrombose. 4. Excisão cirúrgica. I. Cardoso, Camila Lopes. II. Título.</p>
-------	---

# THIAGO BALLALAI LOPES

## ABORDAGEM CIRÚRGICA DE LESÕES VASCULARES

Trabalho de conclusão de curso apresentado ao Centro de Ciências da Saúde da Universidade do Sagrado Coração como parte dos requisitos para obtenção do título de Cirurgião-dentista, sob orientação da Profa. Dra. Camila Lopes Cardoso.

Bauru, 27 de novembro de 2018.

Banca examinadora:

---

Prof.<sup>a</sup> Dra. Camila Lopes Cardoso  
Universidade do Sagrado Coração

---

Prof. Dr. Joel Santiago Junior  
Universidade do Sagrado Coração

---

Prof. Dr. Valdey Suedam  
Universidade do Sagrado Coração

## **AGRADECIMENTOS**

Agradeço primeiramente a Deus por ter me permitido fazer esse curso.

Aos meus pais Paulo e Gisele por se esforçarem tanto para que eu me formasse, por me darem bons conselhos e por terem me incentivado a cursar odontologia.

A minha irmã Thais e meu cunhado Neto que sempre estiveram presentes e dispostos a me apoiar, se preocupando comigo e por me darem uma sobrinha maravilhosa Ana Flavia que trouxe ainda mais amor e união para minha família.

Aos meus avós Luiz Carlos e Maria Margarida que sempre cuidaram de mim e se preocuparam com minha formação.

A minha namorada Isadora por ter me apoiado em todos os momentos difíceis e me ajudado a superar os obstáculos da vida.

A meus amigos e parceiros de clínica, que sempre se preocuparam com meu crescimento como pessoa e profissional, com grandes ensinamentos.

A minha orientadora Camila por sempre ter me ajudado na faculdade, oferecendo sempre opções para que eu me aperfeiçoasse, fazendo com que eu sempre me esforçasse como aluno e me trazendo ensinamentos que guardarei para o resto da vida.

## RESUMO

As lesões vasculares da cavidade bucal são representadas por hemangiomas ou má-formações vasculares, varizes e menos comumente flebotromboses. Os sítios de maior acometimento são: lábios, mucosa jugal e língua. Os aspectos clínicos são de lesões nodulares ou papulares, pequenas e bem circunscritas, de coloração avermelhada, consistência resiliente, superfície lisa ou moriforme. A diascopia é uma manobra semiotécnica utilizada na diferenciação entre lesões vasculares e máculas. As principais modalidades de tratamento para as lesões vasculares são: excisão cirúrgica, crioterapia, uso de corticoides, escleroterapia, eletrocoagulação. O objetivo deste presente trabalho foi relatar três casos clínicos de lesões vasculares pequenas na cavidade bucal, que após um exame clínico bem feito, a equipe planejou a excisão cirúrgica das lesões e o exame anatomopatológico das mesmas revelou dois casos de hemangiomas e um de flebotrombose. A decisão de abordar cirurgicamente as lesões vasculares deste trabalho, foi considerada frente os aspectos clínicos de lesões bem circunscritas e pequenas, palpáveis, boa localização, sem comprometer estruturas nobres anatômicas. Todos os casos evoluíram com um ótimo pós-operatório. Por fim, conclui-se que a excisão cirúrgica, abordada como uma biópsia excisional de lesões pequenas vasculares são uma opção viável de tratamento, sem complicações trans e pós-operatórias quando corretamente indicadas e executadas.

**Palavras-chave:** Lesões vasculares. Hemangioma. Flebotrombose. Excisão cirúrgica.

## **ABSTRACT**

Vascular lesions of the buccal cavity are represented by hemangiomas or vascular malformations, varicose veins and less commonly phlebotrombosis. The sites of major involvement are: lips, jugal mucosa and tongue. Clinical features are small, well circumscribed nodular or papular lesions of reddish color, resilient consistency, smooth or moriform surface. Diascopy is a semi-technical maneuver used in the differentiation between vascular lesions and macules. The main treatment modalities for vascular lesions are: surgical excision, cryotherapy, use of corticoids, sclerotherapy, electrocoagulation. The objective of this present study was to report three clinical cases of small vascular lesions in the oral cavity, which after a well done clinical examination, the team planned the surgical excision of the lesions and the anatomopathological examination revealed two cases of hemangiomas and one of phlebotrombosis. The decision to surgically approach the vascular lesions of this study was considered against the clinical aspects of well circumscribed and small, palpable lesions, good location, without compromising anatomical noble structures. All cases evolved with a good postoperative period. Finally, it is concluded that surgical excision, treated as an excisional biopsy of small vascular lesions, is a viable treatment option, without trans and postoperative complications when correctly indicated and performed.

**Keywords:** Vascular lesions. Hemangioma. Phlebotrombose. Surgical excision.

## SUMÁRIO

<b>1</b>	<b>INTRODUÇÃO</b> .....	<b>7</b>
<b>2</b>	<b>REVISÃO DE LITERATURA</b> .....	<b>8</b>
<b>3</b>	<b>PROPOSIÇÃO</b> .....	<b>11</b>
<b>4</b>	<b>METODOLOGIA</b> .....	<b>12</b>
<b>5</b>	<b>RELATO DE CASOS</b> .....	<b>13</b>
5.1	CASO CLÍNICO 1 .....	13
5.2	CASO CLÍNICO 2 .....	16
5.3	CASO CLÍNICO 3 .....	19
<b>6</b>	<b>DISCUSSÃO</b> .....	<b>21</b>
<b>7</b>	<b>CONSIDERAÇÕES FINAIS</b> .....	<b>23</b>
	<b>REFERÊNCIAS</b> .....	<b>24</b>
	<b>ANEXO A - Termos de Consentimentos da divulgação científica pelo paciente</b> .....	<b>26</b>



## 1 INTRODUÇÃO

Lesões vasculares podem ser comuns na região de cabeça e pescoço, sendo mais raras na cavidade bucal. Elas podem ser divididas basicamente entre mal formações vasculares, varizes e hemangiomas. Uma classificação baseada no método celular, classificou dois tipos de lesões vasculares em boca, a de proliferação endotelial, que formará o hemangioma, onde a maioria dos casos acontece antes dos nove anos, sendo que ocorre um crescimento rápido e uma diminuição de tamanho com o passar do tempo e a de sem proliferação no endotélio, onde estão presentes desde o nascimento, com persistência por toda a vida, tendo uma ocorrência de 0,3 a 1% no nascimento (MULLIKEN; GLOWACKI, 1982; NEVILLE et al., 2009).

O hemangioma é mais comum na infância, em adultos e idosos são mais raros, sendo que a principal queixa dos pacientes é em relação a estética, dependendo de sua localização e seu tamanho, pode causar problemas na fala, deglutição ou até assimetria facial. Na cavidade bucal, os sítios mais acometidos são lábios, mucosa jugal e língua. (TANAKA et al., 1999). Estudos relatam que existe uma maior prevalência em gêmeos, crianças prematuras e pessoas do gênero feminino (65%) (GAMPPER; MORGAN, 2002; NEVILLE et al., 1998; ROCHA et al., 2000).

As lesões vasculares na cavidade bucal clinicamente se apresentam como lesões nodulares ou papulares de coloração avermelhada, superfície lisa ou moriforme, com bordas bem delimitadas, séssil ou pedunculada, de consistência resiliente, sem sintomatologia dolorosa, porém dependendo do seu tamanho podem se tornar superficialmente ulceradas, resultando em dor, hemorragia, infecção secundária e deformidades teciduais (CORRÊA et al., 2007; FONSECA JUNIOR JUNIOR et al., 2008).

O tratamento proposto para as lesões vasculares tem sido descrito na literatura de muitas formas como: excisão cirúrgica, crioterapia, aplicação de corticóides, escleroterapia, eletrocauterização e aplicação de laser (ASSIS et al., 2009; BUCCI et al., 2008; CORRÊA et al., 2007; FONSECA JUNIOR et al., 2008; JOHANN et al., 2005; ODA, 2005; SOBRINHO et al., 2003).

O objetivo deste trabalho foi apresentar três casos clínicos de lesões vasculares que foram tratadas através de excisões cirúrgicas.

## 2 REVISÃO DE LITERATURA

Lesões vasculares são divididas basicamente por má formações vasculares, varizes e hemangiomas, sendo elas lesões benignas e comuns na região de cabeça e pescoço. Na literatura, existem várias classificações e nomenclaturas que se divergem umas das outras sobre as lesões vasculares. Uma classificação baseada no método celular, separou dois tipos de lesões vasculares em boca, a de proliferação endotelial, sendo que ocorre um crescimento rápido e uma diminuição de tamanho com o passar do tempo e a de sem proliferação no endotélio, onde estão presentes desde o nascimento, com persistência por toda a vida (MULLIKEN; GLOWACKI, 1982; NEVILLE et al., 2009).

O Hemangioma é definido por alguns autores como uma neoplasia vascular benigna, geralmente congênita, na qual possui uma involução natural com o passar dos primeiros anos de vida (WANG et al., 1998). Outros autores não consideram o hemangioma como verdadeiras neoplasias e sim como hamartomas (COSTA FILHO, 2011; ROCHA et al., 2000).

O desenvolvimento dos hemangiomas ocorre com mais frequência na infância, indivíduos adultos e idosos tem uma menor prevalência dessa lesão. A queixa maior dos pacientes é em relação a estética e os locais mais comuns de aparição são em lábios, mucosa jugal e língua (TANAKA et al., 1999). Estudos relatam que existe uma maior prevalência em gêmeos, crianças prematuras e pessoas do gênero feminino (65%) (GAMPPER; MORGAN, 2002; NEVILLE et al., 1998; ROCHA et al., 2000).

As características clínicas das lesões vasculares na mucosa bucal são de lesões nodulares ou papulares de coloração avermelhada, superfície lisa ou moriforme, com bordas bem delimitadas, sésil ou pedunculada, de consistência amolecida, sem sintomatologia dolorosa, porém pode ocorrer ulceração causando dor, hemorragia, infecção secundária e deformidades teciduais (CORRÊA et al., 2007; FONSECA JUNIOR et al., 2008).

Para auxílio do diagnóstico de um hemangioma pode ser feito uma manobra de diascopia, que é realizar uma compressão da lesão com uma lâmina de vidro, pois o mesmo tende a ter uma diminuição de tamanho e adquirir uma coloração

mais esbranquiçada devido ao esvaziamento vascular (NEVILLE et al., 2002; ROCHA et al., 2000; WANG et al., 1998).

As características histológicas do hemangioma são de uma proliferação endotelial e por uma dilatação do lúmen vascular, podendo ser classificado em: capilar, misto e cavernoso (ENJOLRAS; MULLIKEN, 1997; JOHANN et al., 2005). O mais frequente é o capilar, sua etiologia pode ser de origem traumática ou congênita e ocorre uma diminuição de tamanho nos primeiros anos de vida.

As varizes possuem uma maior prevalência em pacientes idosos, pois com a maior idade os tecidos começam a ficar mais frouxos e a pressão arterial maior. O tipo mais comum de variz é a sublingual de coloração roxa-azulada em borda lateral de língua. São lesões assintomáticas, a principal causa de remoção é a queixa estética, podendo ser tratadas cirurgicamente (KLEINMAN, 1967; NEVILLE et al., 2002).

Alguns casos mais raros são os hemangiomas intra-ósseos, no qual, reproduz menos de 1% dos casos, no exame radiográfico podemos observar uma região radiolúcida única ou multilocular dando aspecto de favo de mel. A mandíbula é mais afetada que a maxila com proporções de 2:1, é uma lesão assintomática, de consistência dura, podendo se localizar nas bordas e espículas ósseas, pode ocasionar dor e sangramento na gengiva nas proximidades da lesão (TOMMASI, 2002; WANG et al., 1998).

A tromboflebite superficial, também conhecida como flebotrombose, definida pela presença de um trombo na luz de uma veia superficial, é tradicionalmente conhecida por sua benignidade, tendo aspecto superficial, a ocorrência em mucosa bucal é rara, porém é de fácil diagnóstico (KALODIKI; NICOLAIDES, 2002).

O tratamento dessas lesões vasculares requer um bom exame clínico, levando em consideração a localização da lesão, tamanho, estado de saúde do paciente e idade. As técnicas mais utilizadas são a excisão cirúrgica e a crioterapia, porém na literatura temos várias possibilidades além das mais utilizadas, como aplicação de corticóides, escleroterapia, eletrocauterização, aplicação de laser (ASSIS et al., 2009; BUCCI et al., 2008; CORRÊA et al., 2007; FONSECA JUNIOR et al., 2008; JOHANN et al., 2005; SOBRINHO et al., 2003; ODA, 2005).

A excisão cirúrgica é um método bastante utilizado para terapêutica das lesões vasculares, podendo ser um tratamento de risco ao paciente devido à

natureza da lesão, tendo potencial de ocorrer um quadro hemorrágico. As lesões de fácil acesso, ou não envolvimento ósseo e de estruturas nobres e uma boa delimitação, são fatores que permitem o cirurgião dentista realizar essa intervenção cirúrgica. O benefício desse tratamento é que permite o exame histopatológico e também a diminuição no risco de recidivas dessa lesão (CARDOSO et al., 2010). A crioterapia é bastante utilizada para lesões menores, sendo eficiente por sua rápida aplicação e por apresentar poucas intercorrências no trans e pós operatório quando utilizado de maneira correta (ROCHA et al., 2000).

Os corticóides tem o intuito de reduzir o tamanho da lesão, facilitando assim a intervenção cirúrgica, podendo ser de uso tópico ou sistêmico, porém a ocorrência de problemas associados a este medicamento tem reduzido sua aplicação (FONSECA JUNIOR et al., 2008).

A escleroterapia é feita com agentes esclerosantes como Sotradecol® e Ethamolin®, obliterando assim os vasos que nutrem a lesão, fazendo com que o hemangioma desapareça (ASSIS et al., 2009).

A eletrocauterização possui alguns benefícios na sua utilização como na facilidade da técnica cirúrgica, exérese em uma única abordagem cirúrgica, menos risco de hemorragias (ASSIS et al., 2009). Na laser terapia seu uso é mais indicado em lesões mais superficiais que não apresentem características de profundidade (STIER; GLICK; HIRSCH, 2008).

As indicações para o tratamento são relacionadas a sangramentos constantes, queixa estética e localização desfavorável, em alguns casos, onde não há incomodo, nós mantemos a lesão e fazemos a proervação do paciente (GÓMEZ OLIVEIRA; GARCÍA-ROZADO; LUACES REY, 2008).

### **3 PROPOSIÇÃO**

O objetivo deste trabalho foi relatar uma série de casos clínicos de lesões vasculares em mucosa bucal, as quais foram tratadas através da excisão cirúrgica.

#### **4 METODOLOGIA**

Este trabalho científico de relato de caso clínico foi realizado através de prontuários e documentação fotográfica clínica e microscópica autorizada pelos pacientes atendidos na Extensão de Estomatopatologia da Universidade do Sagrado Coração, Bauru, SP (ANEXO A).

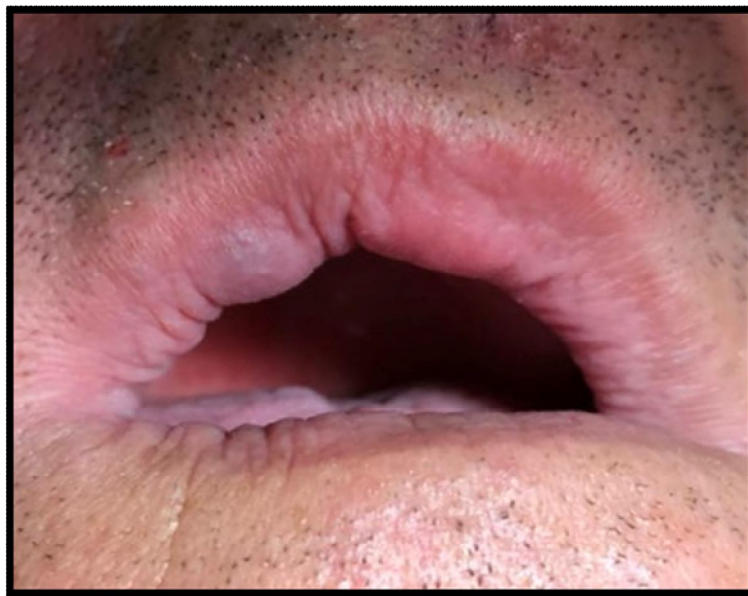## 5 RELATO DE CASOS

A seguir apresentam-se os relatos dos casos clínicos da pesquisa.

### 5.1 CASO CLÍNICO 1

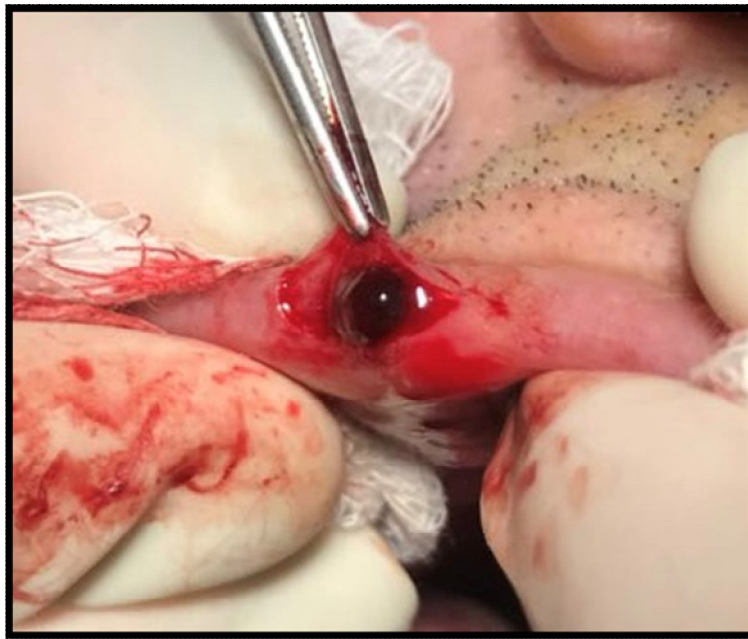
Paciente leucoderma do gênero masculino, 54 anos, com queixa principal: “Lesão no lábio”. Na história médica, ele fazia uso de anticoagulante (AAS) diariamente. No exame físico intraoral, apresentava um nódulo circunscrito, 8mm, no lábio superior, coloração arroxeada, resiliente à palpação, assintomático, mais de 3 meses de evolução. Considerando seu aspecto bem circunscrito, optou-se por realizar uma biópsia excisional, sob anestesia local e com o consentimento do médico após condução de remoção do AAS (Figura 1 - 3).

Figura 1- Nódulo circunscrito, 8mm, no lábio superior, coloração arroxeada, resiliente à palpação, assintomático, mais de 3 meses de evolução



Fonte: Elaborada pelo autor.

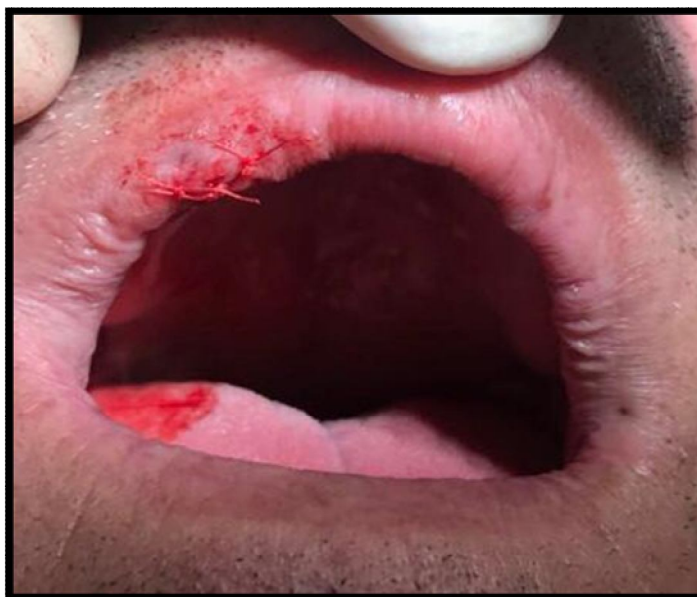Figura 2 - Imagem ilustrativa da biópsia excisional



Fonte: Elaborada pelo autor.

Nota: Observa-se durante à divulsão, a coloração roxa da lesão que era bem circunscrita.

Figura 3 - Região suturada com fio vicryl 4.0

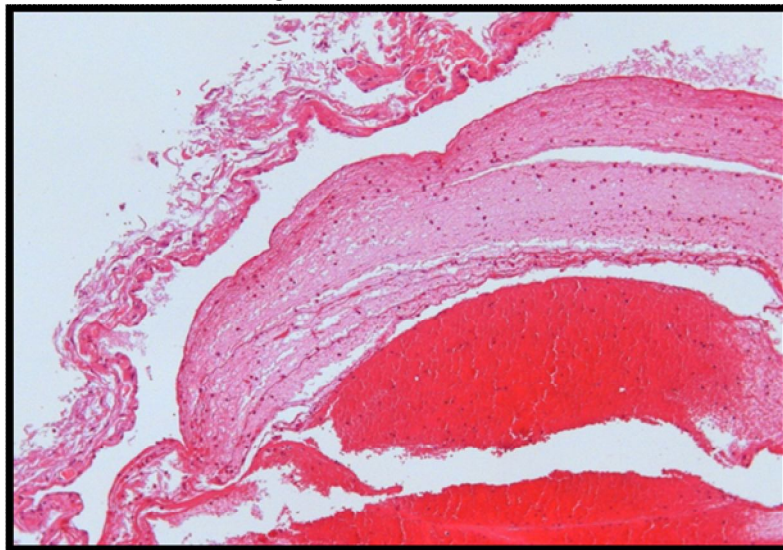


Fonte: Elaborada pelo autor.



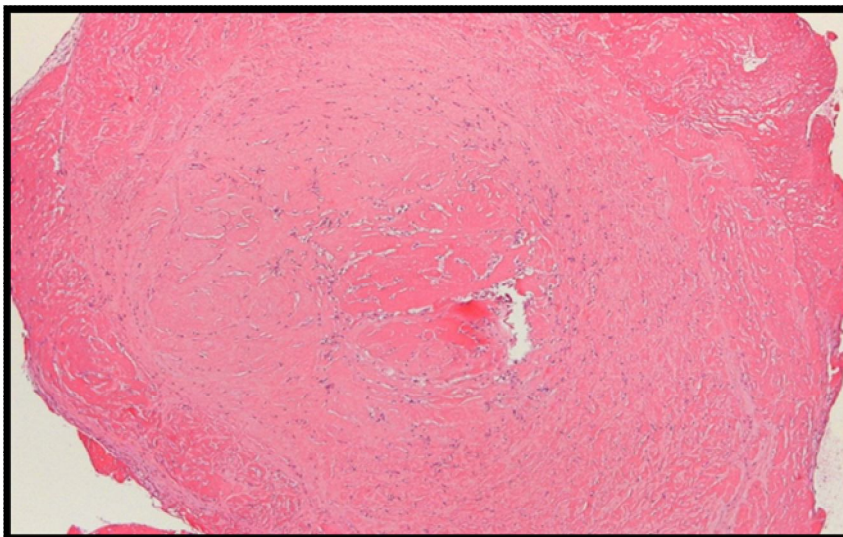
O pós-operatório foi normal, a cicatrização após 7 dias foi compatível com a normalidade. O exame microscópico, após envio da peça revelou a presença de um trombo no interior de um vaso sanguíneo, portanto o diagnóstico foi de flebotrombose (Figura 4).

Figura 4 - Fotomicrografia ilustrando um coágulo na luz de um vaso sanguíneo HE 10x



Fonte: Elaborada pelo autor.

Figura 5 - Fotomicrografia mostrando o trombo organizado HE 5x.



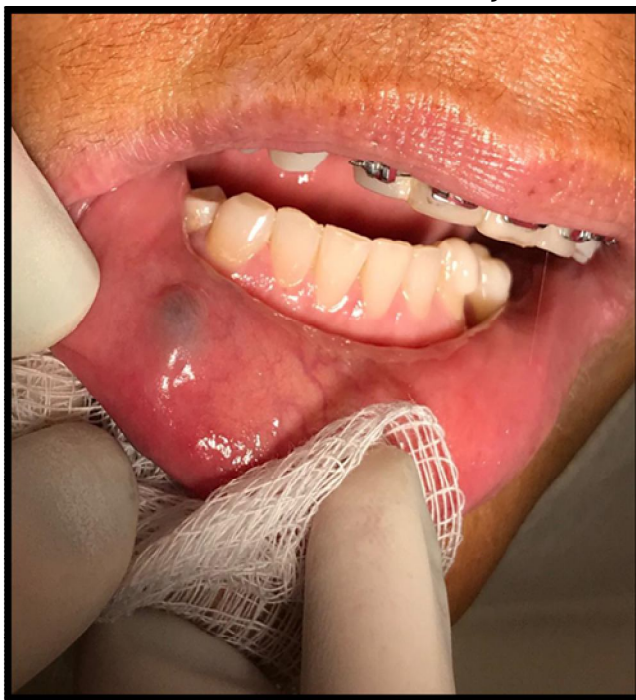Fonte: Elaborado pelo autor.

Nota: O diagnóstico definitivo foi de flebotrombose.

## 5.2 CASO CLÍNICO 2

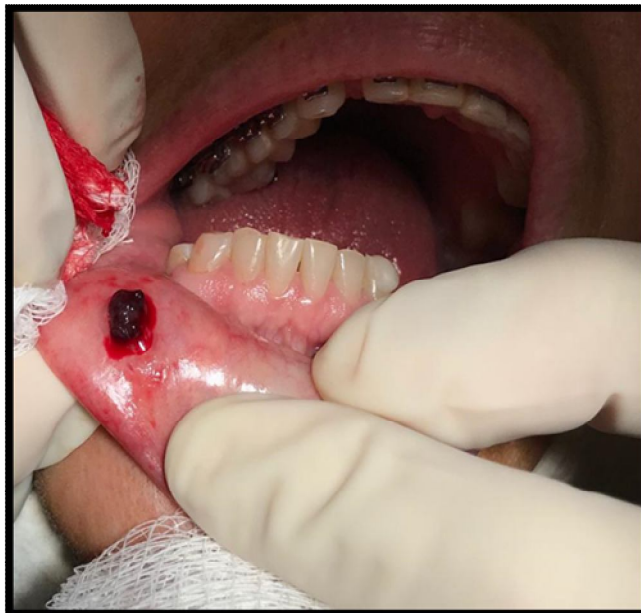Paciente leucoderma do gênero feminino, 40 anos, com queixa principal: “Bolinha no lábio”. Na história médica não havia nada digno de nota. Ao exame físico intraoral, foi observado um nódulo circunscrito, 6mm, no lábio inferior, coloração arroxeada, resiliente à palpação, assintomático, mais de 6 meses de evolução. Diante do aspecto circunscrito optou-se por fazer a excisão cirúrgica da lesão (Figura 6 - 8).

Figura 6 - Nódulo circunscrito, 6mm, no lábio inferior, coloração arroxeada, resiliente à palpação, assintomático, mais de 6 meses de evolução.



Fonte: Elaborado pelo autor.

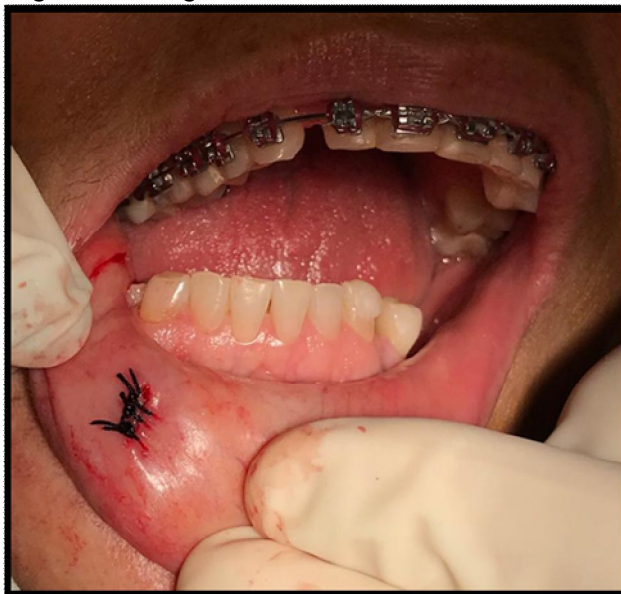Figura 7 - Imagem ilustrativa da biópsia excisional.



Fonte: Elaborado pelo autor.

Nota: Observa-se durante à divulsão, a coloração roxa da lesão que era bem circunscrita.

Figura 8 - Região suturada com fio seda 4.0.



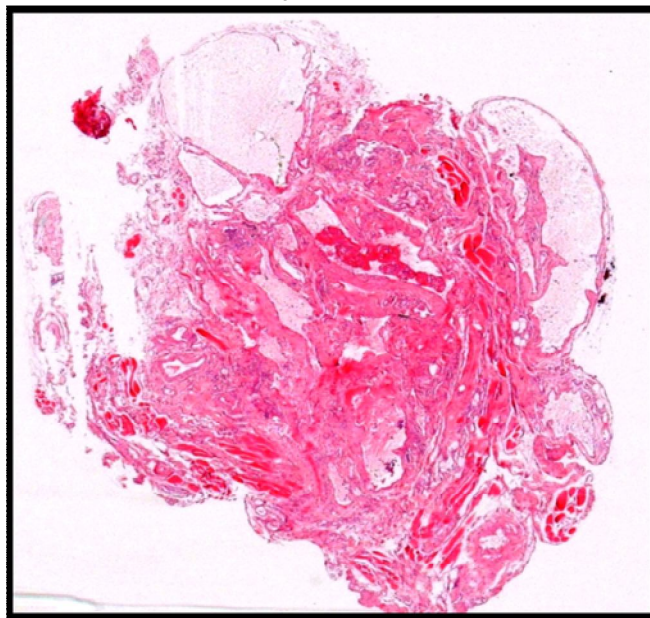
Fonte: Elaborado pelo autor.

No pós-operatório, a paciente evoluiu bem, com ótima cicatrização observada após 7 dias. O exame microscópico foi compatível com hemangioma (Figura 9).

Figura 9 - Fotomicrografia ilustrando a lesão

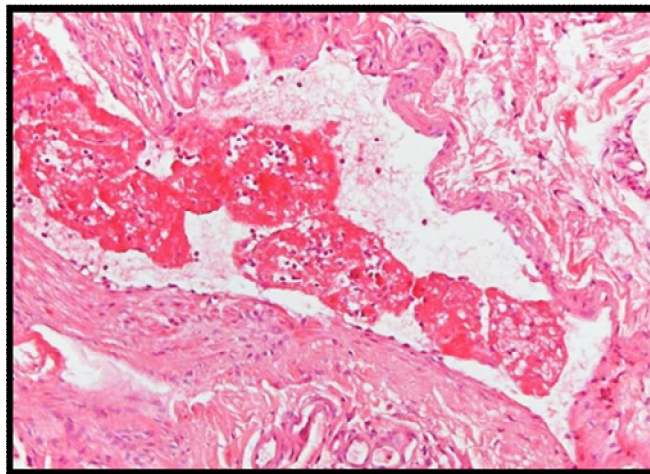


em menor aumento HE 2,5x, podemos avaliar a grande quantidade de vênulas, indicando que é uma lesão vascular.



Fonte: Elaborado pelo autor.

Figura 10 - Fotomicrografia ilustrando o detalhe das vênulas de paredes tortuosas contendo hemácias HE 20x.

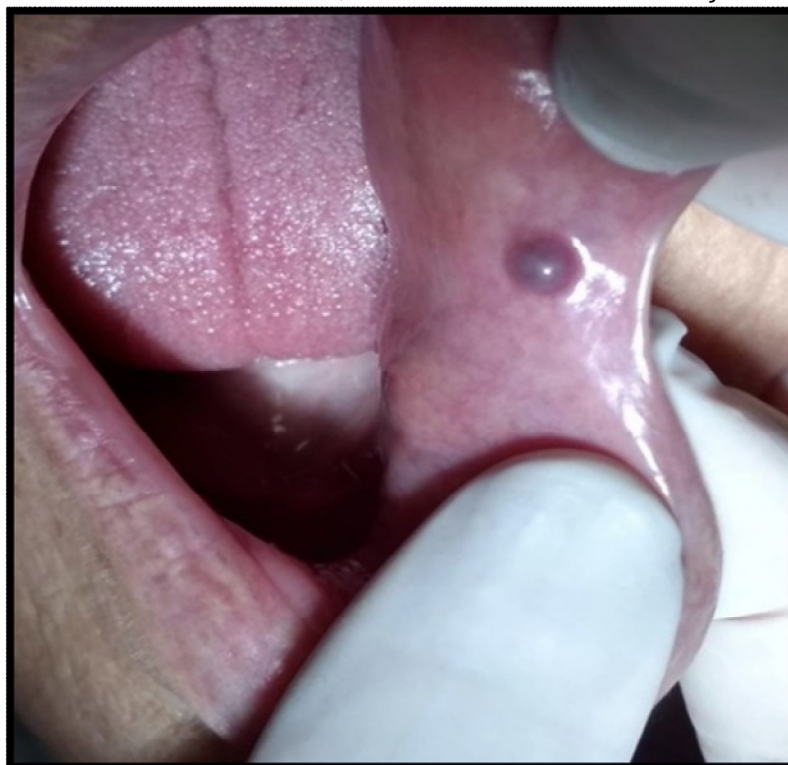


Fonte: Elaborado pelo autor.

### 5.3 CASO CLÍNICO 3

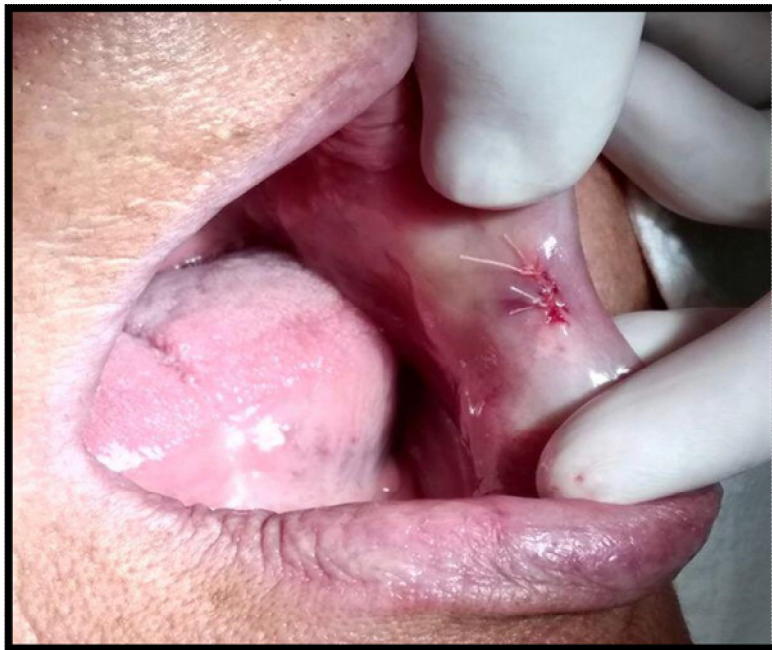Paciente leucoderma do gênero feminino, 68 anos, queixa principal: “Bolinha na bochecha”. Na história médica não havia nada digno de nota. Ao exame físico intraoral, foi observada uma pápula circunscrita, 4mm, em região retrocomissural esquerda, coloração arroxeadada, resiliente à palpação, assintomático, mais de 2 meses de evolução (Figura 11). Diante dos aspectos clínicos foi feita uma biópsia excisional e o diagnóstico também foi hemangioma, similarmente ao caso anterior.

Figura 11 - Pápula circunscrita, 4mm, em região retrocomissural esquerda, coloração arroxeadada, resiliente à palpação, assintomático, mais de 2 meses de evolução.



Fonte: Elaborado pela autor.

Figura 12 - Foi feita biópsia excisional da lesão e sutura com Vicryl 4.0.



Fonte: Elaborado pelo autor.

O paciente evoluiu bem, com boa cicatrização e ausência de recidiva num tempo de 6 meses de acompanhamento.

## 6 DISCUSSÃO

O conhecimento das lesões vasculares é de grande importância para o cirurgião dentista, pois elas servem como diagnóstico diferencial de várias outras patologias. É importante o conhecimento técnico e científico dessas lesões para o profissional saber qual a melhor maneira de abordá-las e realizar um correto diagnóstico. Um recurso semiotécnico utilizado na diferenciação de lesões vasculares e lesões pigmentadas é a manobra de diascopia, que consiste em pressionar uma lâmina de vidro sobre a lesão e observar se há um conteúdo sanguinolento no seu interior, no caso de lesões pigmentadas, não é observada alteração de coloração, entretanto, nas lesões vasculares observa-se um conteúdo avermelhado compatível com sangue se movimentando no interior dos tecidos.

As lesões vasculares são caracterizadas por lesões avermelhadas ou arroxeadas, indolores, de superfície lisa ou moriforme, com bordas bem delimitadas e de consistência amolecida (CORRÊA et al., 2007; FONSECA JUNIOR et al, 2008). As classificações das lesões vasculares mudam conforme a categoria dos vasos e da potência do fluxo sanguíneo. Podem ser divididos em capilar, misto e cavernoso (ENJOLRAS; MULLIKEN, 1997; JOHANN et al., 2005). O de maior prevalência é o capilar, podendo se desenvolver de forma congênita ou traumática.

Lesões vasculares grandes, difusas e mal definidas, com um diagnóstico presuntivo de hemangioma, não se deve biopsiar. Porém, lesões vasculares pequenas, bem circunscritas, pode ser feita uma abordagem excisional, sem incisar no interior da lesão. No presente trabalho, todas as lesões eram pequenas, delimitadas e um aspecto importante foi à palpação das lesões, a qual sempre permitiu a observância de um tecido capsular envolvendo a lesão. Quando se tem essa característica bem delimitada, é possível através da dissecação dos tecidos atingir a lesão e separá-la inteiramente sem fragmentar a cápsula, como foi feito nos três casos clínicos descritos.

Considerando o comportamento e prognóstico dos hemangiomas, são lesões benignas, que apresentam um crescimento auto limitante. As lesões grandes, não se indica tratamento cirúrgico, ao menos que comprometa a estética ou a função. E quando seu tratamento é indicado, o ideal é que o paciente seja operado num centro cirúrgico sob anestesia geral por uma equipe de cirurgiões de cabeça e pescoço.

Como citado na revisão de literatura, os tratamentos existentes são diversificados, sendo que as lesões grandes quando requerem tratamento indica-se escleroterapia. Referente aos casos clínicos citados, utilizamos a técnica da excisão cirúrgica, por se tratarem de lesões bem delimitadas, pequenas, de massa palpável, fácil acesso e sem comprometer áreas anatômicas nobres, trazendo um melhor pós operatório para os pacientes.

Considerando a escleroterapia para lesões vasculares pequenas, é um recurso mais caro que a excisão cirúrgica, pois se usa um produto comercial esclerosante, além da resolução não ser garantida ao final da aplicação. Esses casos requerem acompanhamento de todo processo cicatricial que pode demorar semanas. Outra desvantagem é que quando se faz nos lábios, o processo cicatricial fica exposto e pode comprometer a estética do paciente. Nos três casos relatados neste trabalho, foi obtida ótima cicatrização em menos de uma semana e não houve recidivas, visto que as lesões foram totalmente excisadas.

Além dos hemangiomas, outras alterações vasculares podem também requerer tratamento quando incomodar o paciente, como foi o caso da Flebotrombose, ocorrência incomum que pode ter sido associada com a condição sistêmica do paciente de formar trombos. Importante explicar para o paciente e encaminhar para o médico que cuida da parte vascular do paciente.

Por fim, é importante enfatizar que todas as opções devem ser consideradas e discutidas com os pacientes. O acompanhamento também pode ser uma sugestão ao paciente quando ele não se incomodar com a presença da lesão, pois sabe-se que essas alterações são benignas. Em caso de alterações ao longo do tempo, pode ser feita abordagem cirúrgica, considerando a evolução da lesão.



## **7 CONSIDERAÇÕES FINAIS**

Através deste trabalho, pode ser concluído que a excisão cirúrgica para lesões vasculares pequenas na cavidade bucal é uma opção viável, segura, sem complicações trans e pós-operatórias quando corretamente indicadas e executadas.

## REFERÊNCIAS

- ASSIS G. M. et al. Hemangioma de língua: relato de caso. **Rev Cir Traumatol Buco-Maxilo-fac.**, Camaragibe, v.9, n.2, p. 59 - 66, abr./jun.2009. Disponível em: < <http://www.revistacirurgiabmf.com/2009/v9n2/08.pdf>>. Acesso em: 12 ago. 2018.
- BUCCI, T. et al. Cavernous haemangioma of the temporalis muscle: case report and review of the literature. **Acta Otorhinolaryngol Ital.**, Pisa, v. 28, n.2, p.83-86, apr. 2008. Disponível em < <https://www.ncbi.nlm.nih.gov/pmc/articles/PMC2667234/>>. Acesso em: 03 out. 2018.
- CARDOSO, C. L. et al. Abordagem cirúrgica de hemangioma intraoral. **Odontol. Clín.-Cient.** (Online), Recife, v. 9, n. 2, jun. 2010. Disponível em <[http://revodonto.bvsalud.org/scielo.php?script=sci\\_arttext&pid=S1677-38882010000200017&lng=pt&nrm=iso](http://revodonto.bvsalud.org/scielo.php?script=sci_arttext&pid=S1677-38882010000200017&lng=pt&nrm=iso)>. Acesso em: 03 out. 2018.
- CORRÊA, P. H. et al. Prevalence of oral hemangioma, vascular malformation and varix in a Brazilian population. **Braz. oral res.**, São Paulo, v. 21, n. 1, p. 40-45, mar. 2007. Disponível em < [http://www.scielo.br/scielo.php?script=sci\\_arttext&pid=S1806-83242007000100007&lng=en&nrm=iso](http://www.scielo.br/scielo.php?script=sci_arttext&pid=S1806-83242007000100007&lng=en&nrm=iso) >. Acesso em: 13 out. 2018.
- COSTA FILHO, J. Z. et al. Oleato de etanolamina 5% como opção ao tratamento cirúrgico dos hemangiomas orais: relato de caso. **Rev Cir Traumatol Buco-Maxilo-Fac.**, Camaragibe v.11, n.4, p. 31-36, out./dez. 2011. Disponível em: < <http://www.revistacirurgiabmf.com/2011/v11.n4/5.pdf>>. Acesso em: 12 ago. 2018.
- ENJOLRAS, O.; MULLIKEN, J. B. Vascular tumors and vascular malformations (new issues). **AdvDermatol.**, Chicago, v.13, p. 375-423, 1997. Disponível em: < <https://www.ncbi.nlm.nih.gov/pubmed/9551150>>. Acesso em: 22 ago. 2018.
- FONSECA JUNIOR, N. L. et al. Eficácia terapêutica do interferon alfa em criança com hemangioma gigante craniofacial: relato de caso. **Arq. Bras. Oftalmol.**, São Paulo, v. 71, n. 3, p. 423-426, jun. 2008. Disponível em <[http://www.scielo.br/scielo.php?script=sci\\_arttext&pid=S0004-27492008000300023&lng=pt&nrm=iso](http://www.scielo.br/scielo.php?script=sci_arttext&pid=S0004-27492008000300023&lng=pt&nrm=iso)>. Acesso em: 22 ago. 2018.
- GAMPPER, T. J.; MORGAN, R. F. Vascular anomalies: hemangiomas. **Plast Reconstr Surg.**, Baltimore, v. 110, n. 2, p. 572-585, aug. 2002. Disponível em < <https://www.ncbi.nlm.nih.gov/pubmed/12142679>>. Acesso em: 22 ago. 2018.
- GÓMEZ OLIVEIRA, G.; GARCÍA-ROZADO, A.; LUACES REY, R. Intraosseous mandibular hemangioma. A case report and review of the literature. **Med Oral Patol Oral Cir Bucal.**, Valencia, v.13, n.8, p.96-98, aug. 2008. Disponível em < <https://www.ncbi.nlm.nih.gov/pubmed/18667983>>. Acesso em: 22 ago. 2018.
- JOHANN, A. C. et al. Sclerotherapy of benign oral vascular lesion with ethanolamine oleate: An open clinical trial with 30 lesions. **Oral Surg Oral Med Oral Pathol Oral Radiol Endod.**, St. Louis, v. 100, n. 5, p.579-584, nov. 2005. Disponível em < <https://www.sciencedirect.com/science/article/pii/S1079210405000338>>. Acesso em: 22 out. 2018.

KALODIKI, E.; NICOLAIDES, A. N. Superficial thrombophlebitis and low-molecular-weight heparins. **Angiology**, New York, v.53, n. 6, p.659-663, dec.2002. Disponível em <<https://www.ncbi.nlm.nih.gov/pubmed/12463618>>. Acesso em: 22 out. 2018.

KLEINMAN, H. Z. Lingual varicosities. **Oral Surg Oral Med Oral Pathol.**, St. Louis, v. 23, n.4, p. 546-548, 1967.

MULLIKEN, J.B.; GLOWACKI, J. Hemangiomas and vascular malformations in infants and children: a classification based on endothelial characteristics. **Plast Reconstr Surg.**, Baltimore, v. 69, n.3, p. 412-422, mar.1982.

NEVILLE, B. W, et al. Patologia epitelial. In:\_\_\_\_\_. **Patologia oral & maxilofacial**. Tradução de Danielle Resende Camisasa. 3. ed. Rio de Janeiro: Elsevier; 2009. p. 363-453.

ODA, D. Soft-tissue lesions in children. **Oral Maxillofac Surg Clin N Am.**, Philadelphia, v. 17, n.4, p. 383-402, nov. 2005. Disponível em: <<https://www.sciencedirect.com/science/article/pii/S1042369905000725?via%3Dihub>>. Acesso em: 22 ago. 2018.

ROCHA, L. B. et al. Hemangioma da cavidade bucal. **RGO**, [S.l.], v.48, n. 3, p.150-152, 2000.

SOBRINHO, F. P. G et al. Hemangioma de úvula: relato de um caso. **Rev Bras Otorrinolaringol.**, São Paulo, v. 69, n. 4, p. 571-574, aug. 2003. Disponível em: <[http://www.scielo.br/scielo.php?script=sci\\_arttext&pid=S0034-72992003000400021&lng=en&nrm=iso](http://www.scielo.br/scielo.php?script=sci_arttext&pid=S0034-72992003000400021&lng=en&nrm=iso)>. Acesso em: 25 ago. 2018.

STIER, M. F.; GLICK, S.A.; HIRSCH, R. J. Laser treatment of pediatric vascular lesions: Port wine stains and hemangiomas. **J Am Acad Dermatol.**, St. Louis, v. 58, n.2, p. 261-285, feb. 2008. Disponível em: <<https://www.sciencedirect.com/science/article/pii/S0190962207020701?via%3Dihub>>. Acesso em: 25 ago. 2018.

TANAKA, N. et al. Clinical features and management of oral and maxillofacial tumors in children. **Oral Surg Oral Med Oral Pathol Oral Radiol Endod.**, St. Louis, v.88, n. 1, p.11-15, jul. 1999. Disponível em: <<https://www.sciencedirect.com/science/article/pii/S1079210499701861?via%3Dihub>>. Acesso em: 25 ago. 2018.

TOMMASI, A. F. **Diagnóstico em Patologia Bucal**. 3.ed. São Paulo: Pancast, 2002.

WANG, L. et al. Tratamento de hemangioma bucal com agente esclerosante. **Robrac**, Goiania, v. 7, n. 24, p. 20-22, 1998. Disponível em: <<http://www.robrac.org.br/seer/index.php/ROBRAC/article/view/273/244>>. Acesso em: 11 ago. 2018.

## ANEXO A - Termos de Consentimentos da divulgação científica pelo paciente



### TERMO DE ESCLARECIMENTO/INFORMAÇÕES E RESPONSABILIDADE COMPARTILHADA DAS PARTES SOBRE A EXECUÇÃO DE TRATAMENTO ODONTOLÓGICO

Por este instrumento de esclarecimento e informações sobre o tratamento odontológico a ser realizado,

Eu/Responsável Danielle Louisa Novaes Saites  
 portador do RG nº 9732272-4, inscrito no CPF sob nº 00899757901 tomo ciência que tenho a responsabilidade

compartilhada com o IASCI—Universidade do Sagrado Coração sobre o mesmo. Estou ciente que deverei seguir rigorosamente algumas regras para o bom andamento, finalização e preservação do tratamento como:

- 1- Comparecer a todas as consultas agendadas em todas as especialidades envolvidas no tratamento.
- 2- Avisar com 48 horas de antecedência o responsável pelo agendamento do atendimento caso não possa comparecer. Caso uma situação de emergência ocorra durante as 48 horas que antecedem o tratamento, deverei justificar através de atestado ou documento que revelam o real motivo de minha falta.
- 3- Zelar pela manutenção de próteses odontológicas fixas ou moveis, placas de mordidas, aparelhos ortodônticos que venha a fazer uso, não quebrando ou danificando quaisquer acessórios.
- 4- Seguir todas as orientações de cuidados pós-atendimentos cirúrgicos, restauradores e protéticos fornecidos pela equipe responsável pelo tratamento.
- 5- Seguir as orientações dadas sobre a manutenção diária de higiene dos tecidos buco-dentais.
- 6- Comparecer as consultas de controle após o termino do tratamento.
- 7- Quando tratamento for de prótese sobre implante, prótese fixa, prótese removível, prótese total, compreendem ser uma obrigação de meio, restabelecendo a função que foi perdida com a perda dos dentes.
- 8- Tenho ciência do limite tolerável de apenas duas faltas, uma vez que coloco em comprometimento a aula do aluno e do professor

Declaro sob as penas da lei, que:

- Ter sido submetido a um questionário de avaliação biomédica, no qual foram pesquisados e excluídos possíveis fatores sistêmicos que possam comprometer ou contra indicar o tratamento proposto, bem como oferecer riscos à minha saúde geral;
- Ter sido informado de que não existem garantias absolutas e que o sucesso do presente tratamento dependera de uma manutenção regular;
- Tenho pleno conhecimento de que terei meu tratamento automaticamente cancelado, seja em qual for, caso não cumpra corretamente as regras aqui estabelecidas, assumindo todos os riscos e responsabilidade por minha negligência e imprudência;
- Consinto com plano de tratamento apresentado, decorrente de particularidades inerentes ao meu caso;
- Autorizo que todas as radiografias, fotografias, modelos, desenho, históricos de antecedentes familiares, resultados de exames clínicos e laboratoriais e quaisquer outras informações concernentes ao planejamento e tratamento que compõe meu prontuário, sejam retidos e utilizados para fins de ensino e divulgação em todo e qualquer meio de comunicação/ Publicações científicas nacionais e internacionais, respeitado o Código de Ética institucional e da profissão;
- Recebi informações sobre os possíveis riscos e complicações decorrentes da cirurgia, medicamentos e anestesia. Tais complicações incluem dor, edema (inchaços), infecções, hematomas das estruturas bucais (manchas arroxeadas) e também possíveis danos a estrutura óssea, patologias sinusais (sinusites), atraso na cicatrização, reações alérgicas às drogas e aos medicamentos utilizados, até a possível perda do tratamento proposto, sendo que na eventualidade disto acontecer, deverei assumir os eventuais custos para um novo tratamento;
- Se necessário tratamento endodôntico observado pelo cirurgião-dentista, após finaliza-lo nesta clínica, devo dar continuidade no tratamento restaurador com qualquer outro profissional/ outra clínica de odontologia o mais rápido possível, não dependendo mais da USC, uma vez que tal tratamento é necessário e sua não realização acarretara prejuízos ao dente tratado e a minha saúde;
- Em caso de tratamento de URGÊNCIA, tenho conhecimento que os procedimentos serão os necessários apenas para o atendimento da urgência e que deverei providenciar sua continuidade/finalização do tratamento e/ou outros procedimentos, o mais rápido possível, com qualquer outro profissional/outra clínica de odontologia;
- Ter sido orientado e me responsabilizo por procurar o mais breve possível qualquer outro profissional da área para dar continuidade e/ou finalizar qualquer tratamento iniciado nas clínicas de odontologia da Universidade do Sagrado Coração, não dependendo apenas das disponibilidades de vagas disponíveis na universidade;
- Tenho ciência da grade/horário das disciplinas e seus respectivos atendimentos do curso de odontologia da USC e que devo me adequar aos horários disponíveis do mesmo, bem como aguardar a disponibilidade de vagas para atendimento na universidade, uma vez que essas são limitadas e devo respeitar seus critérios pré-estabelecidos, tais como a lista de espera e que são selecionados casos de interesse de aprendizado/pesquisa estipulado pelo professor e/ou aluno e a pedido dos mesmos;
- Compreendo se tratar de uma instituição de ensino e tenho conhecimento das limitações de datas e horários do período letivo e que o atendimento dentro da universidade é feito apenas nesse período, podendo variar em semanas de provas, avaliações e eventos, sendo encerrados nas férias letivas, finais de semana, feriados, entre outros, me tornando responsável por procurar tratamento externo a Universidade, independente do caso.
- Fui informado que todas as informações contidas em meu prontuário deverão permanecer no arquivo pelo prazo legal da Instituição de Ensino, podendo ser copiada para os fins acima autorizados e/ou meu interesse ou de minha família em particular;

Por este instrumento de autorização por mim assinado e acima qualificado, dou pleno consentimento ao IASCI- Universidade do Sagrado Coração para, por intermédio de seus discentes, doentes (alunos e professores) e funcionários do Curso de Odontologia, graduação e pós-graduação, fazer diagnóstico, após a realização ou solicitação de exames clínicos e/ou de laboratórios, planejamento e execução do meu tratamento, de acordo com os conhecimentos enquadrados no campo da especialidade, dentro das disciplinas acadêmicas e materiais existentes.

Declaro ainda que efetuei a leitura de toda esta autorização, aceito e concordo com o acima exposto.

Bauri, 06 de novembro de 20 18.

CPF: 00899757901

RG: 9732272-4

Assinatura do paciente/Responsável



TERMO DE ESCLARECIMENTO/INFORMAÇÕES E RESPONSABILIDADE COMPARTILHADA DAS PARTES  
SOBRE A EXECUÇÃO DE TRATAMENTO ODONTOLÓGICO

Por este instrumento de esclarecimento e informações sobre o tratamento odontológico a ser realizado eu, Daniel da Silva Govlan, portador do RG nº 8.855.287

inscrito no CPF sob nº 792.279.108.91 prontuário USC nº \_\_\_\_\_

tomo ciência que tenho a responsabilidade compartilhada com o IASCI – Universidade Sagrado Coração sobre o mesmo. Estou ciente que deverei seguir rigorosamente algumas regras para o bom andamento, finalização e preservação do tratamento como:

- 1- Comparecer a todas as consultas agendadas em todas as especialidades envolvidas no tratamento.
- 2- Avisar com 48 horas de antecedência o responsável pelo agendamento do atendimento caso não possa comparecer. Caso uma situação de emergência ocorra durante as 48 horas que antecedem o tratamento, deverei justificar através de atestado e documento que revelam o real motivo de minha falta
- 3- Zelar pela manutenção de próteses odontológicas fixas ou moveis, placas de mordidas, aparelhos ortodônticos que venha a fazer uso, não quebrando ou danificando quaisquer acessórios.
- 4- Seguir todas as orientações de cuidados pós-atendimentos cirúrgicos, restauradores e protéticos fornecidos pela equipe responsável pelo tratamento.
- 5- Seguir às orientações dadas sobre a manutenção diária de higiene dos tecidos buço-dentais
- 6- Comparecer as consultas de controle após o término do tratamento
- 7- Quando tratamento for de prótese sobre implante, prótese fixa, prótese removível e prótese total, compreendem ser uma obrigação de meio, restabelecendo a função que foi perdida com a perda dos dentes.

Declaro sob as penas da lei, que:

- ter sido submetido a um questionário de avaliação biomédica, no qual foram pesquisados e excluídos possíveis fatores sistêmicos que possam comprometer ou contra -indicar o tratamento proposto; bem como oferecer riscos à minha saúde geral;
- ter sido informado de que não existem garantias absolutas de que o sucesso do presente tratamento dependera de uma manutenção regular;
- ter pleno conhecimento de que terej meu tratamento automaticamente cancelado, seja em qual fase for, caso não cumpra corretamente as regras aqui estabelecidas, assumindo todos os riscos e responsabilidade por minha negligência e imprudência;
- consinto com plano de tratamento apresentado, decorrente de particularidades inerentes ao meu caso;






autorizo que todas as radiografias, fotografias, modelos, desenho, históricos de antecedentes familiares, resultados de exames clínicos e laboratoriais e quaisquer outras informações referentes ao planejamento e tratamento que compõe meu prontuário, sejam retidos e utilizados para fins de ensino e divulgação em todo e qualquer meio de comunicação/publicações científicas nacionais e internacionais, respeitado o Código de Ética institucional e da profissão;

recebi informações sobre os possíveis riscos e complicações decorrentes da cirurgia, medicamentos e anestesia. Tais complicações incluem dor, edema (inchaços), infecções, hematomas das estruturas bucais (manchas arroxeadas) e também possíveis danos a estrutura óssea, patologias sinusais (sinusites), atraso na cicatrização, reações alérgicas às drogas e aos medicamentos utilizados, até a possível perda do tratamento proposto, sendo que na eventualidade disto acontecer, deverei assumir os eventuais custos para um novo tratamento.

Declaro ainda que efetuei a leitura de toda esta autorização e aceito seus termos



Bauru, 28 de fevereiro 2018

Assinatura paciente/ responsável

Assinatura Cirurgião dentista responsável

RG: 885.287

CPF: \_\_\_\_\_

CPF: 792.279.108.91

CRO: \_\_\_\_\_

Declaração do Cirurgião Dentista responsável

O procedimento descrito, incluindo todos os riscos e complicações foi por mim esclarecido ao paciente ou seu responsável, antes que o Termo de Responsabilidade fosse assinado por ele.

Bauru, \_\_\_\_\_ de \_\_\_\_\_ 20\_\_\_\_\_

Assinatura e carimbo do Cirurgião Dentista

CPF: \_\_\_\_\_

CRO: \_\_\_\_\_

Nota: Para pacientes menores de idade é exigida a assinatura do responsável maior de idade