

UNIVERSIDADE DO SAGRADO CORAÇÃO

NATHALIA SOUSA DE OLIVEIRA

HIPERPLASIA GENGIVAL IDIOPATICA – RELATO DE CASO

BAURU
2018

NATHALIA SOUSA DE OLIVEIRA

HIPERPLASIA GENGIVAL IDIOPATICA – RELATO DE CASO

Trabalho de conclusão de curso apresentado ao Centro de Ciências da Saúde da Universidade do Sagrado Coração como parte dos requisitos para obtenção do título de bacharel em Odontologia, sob orientação da Prof.^a Dra. Camila Lopes Cardoso.

BAURU
2018

Dados Internacionais de Catalogação na Publicação (CIP) de acordo
com ISBD

Oliveira, Nathalia Sousa de
O482h
Hiperplasia gengival idiopática - Relato de caso /
Nathalia Sousa de Oliveira. -- 2018.
22f. : il.

Orientadora: Prof.^a Dra. Camila Lopes Cardoso.

Trabalho de Conclusão de Curso (Graduação em
Odontologia) - Universidade do Sagrado Coração - Bauru -
SP

1. Hiperplasia gengival. 2. Fibromatose gengival. 3.
Idiopática. I. Cardoso, Camila Lopes. II. Título.

NATHALIA SOUSA DE OLIVEIRA

HIPERPLASIA GENGIVAL IDIOPATICA – RELATO DE CASO

Trabalho de conclusão de curso apresentado ao Centro de Ciências da Saúde da Universidade do Sagrado Coração como parte dos requisitos para obtenção do título de bacharel em Odontologia, sob orientação da Prof.^a Dra. Camila Lopes Cardoso.

Bauru, 27 de novembro de 2018.

Banca examinadora:

Prof.^a Dra. Camila Lopes Cardoso
Universidade do Sagrado Coração

Prof.^a Dr Fabiano Jeremias
Universidade do Sagrado Coração

Prof.^a Dra Flora Freitas Fernandes Távora
Universidade do Sagrado Coração

AGRADECIMENTOS

Agradeço a Deus por me permitir estudar em uma universidade competente me conduzindo sempre ao melhor caminho e por me proporcionar alegria junto aos amigos que fiz.

Agradeço aos meus pais, Cassia Regina de Sousa e Amarildo de Oliveira e aos meus avós, Ivone Serinoli de Sousa e João Batista de Sousa por me apoiarem sempre e estarem ao meu lado durante esses anos de graduação, me dando tudo aquilo que precisava e por me motivar a continuar meu caminho. Sem eles eu não seria nada, sou muito grata por ter minha família.

Agradeço muito a minha Orientadora Professora Dra. Camila Lopes Cardoso, pelo carinho e respeito ao me ensinar sobre uma das áreas mais importantes da Odontologia, por ser uma profissional dedicada e competente que transmite confiança aos seus alunos e por me orientar em meus caminhos. Sou muito feliz em poder ser sua aluna.

Agradeço aos meus professores, Dr. Fabiano Jeremias, Dra. Flora Freitas Fernandes Távora e Dra. Danieli Colaço Ribeiro Siqueira pelos ensinamentos dedicados nas clínicas da graduação e por estarem sempre me passando segurança em atender meus pacientes.

Agradeço a Professora Dra. Joselene Martinelli Yamashita pelas orientações e conselhos sobre os caminhos futuros, e por sempre ser atenciosa e estar disposta a ajudar em tudo que for preciso.

Agradeço a Professora Dra. Solange de Oliveira Braga Franzolin que me acompanhou durante minha iniciação científica e com muito carinho me orientou em todas as etapas.

Agradeço a todos os demais Professores que passaram por minha vida e aos funcionários da limpeza, auxiliares da clínica e esterilização que são responsáveis por proporcionar aos alunos condições favoráveis para se aprender, seja nas clínicas ou nas salas de aulas.

RESUMO

A hiperplasia gengival idiopática é uma afecção rara e sua etiologia parece estar relacionada a hereditariedade. O seu diagnóstico é estabelecido quando fatores locais, sistêmicos e qualquer patologia são excluídos. Uma paciente do sexo feminino, de 22 anos, apresentou como queixa principal: hiperplasia gengival recorrente desde os 16 anos, causando dificuldade na fala e na mastigação. O exame físico intraoral revelou aumento nodular generalizado e difuso da gengiva, coloração predominante rósea e consistência fibrosa. O volume da alteração cobria as superfícies dentárias. Radiografia panorâmica revelou reabsorção óssea generalizada e avançada em todos os dentes. Na história médica, não havia uso de medicação anti-epilética, anti-hipertensiva ou imunossupressora. Exames complementares foram realizados para investigar anormalidades hematológicas e hormonais, os quais se apresentaram normais. Biópsia incisional foi realizada e o exame histopatológico revelou epitélio estratificado paraqueratinizado com hiperplasia pseudoepiteliomatosa e superfície ulcerada. O tecido conjuntivo subjacente era constituído por fibras colágenas dispostas em fascículos irregulares, vasos neoformados e infiltrado inflamatório crônico. Painel imunohistoquímico foi focalmente positivo para CD20, CD3, CD68 e negativo para S-100 e CD1-A. Diante dos achados, o diagnóstico foi de hiperplasia gengival idiopática. O tratamento incluiu gengivectomia e extração de todos os dentes. A cicatrização foi satisfatória e uma prótese provisória foi instalada 20 dias após a cirurgia. A paciente segue em acompanhamento e até o momento não apresentou nenhum sinal de anormalidade.

Palavras-chave: Hiperplasia gengival. Fibromatose gingival. Idiopática.

ABSTRACT

Idiopathic gingival hyperplasia is a rare condition and its etiology seems to be related to heredity. Its diagnosis is established when local, systemic factors and any pathology are excluded. A female patient, 22 years old, presented as main complaint: recurrent gingival hyperplasia since the age of 16, causing difficulty in speech and chewing. The intraoral physical examination revealed generalized and diffuse nodular enlargement of the gingiva, predominant pinkish color and fibrous consistency. The volume of the change covered the dental surfaces. Panoramic radiography revealed generalized and advanced bone resorption in all teeth. In medical history, there was no use of anti-epileptic, antihypertensive or immunosuppressive medication. Complementary examinations were performed to investigate hematological and hormonal abnormalities, which were normal. Incisional biopsy was performed and histopathological examination revealed parakeratinized stratified epithelium with pseudoepitheliomatous hyperplasia and ulcerated surface. The underlying connective tissue consisted of collagen fibers arranged in irregular fascicles, neoformed vessels and chronic inflammatory infiltrate. Immunohistochemical panel was focally positive for CD20, CD3, CD68 and negative for S-100 and CD1-A. In view of the findings, the diagnosis was idiopathic gingival hyperplasia. Treatment included gingivectomy and extraction of all teeth. Healing was satisfactory and a provisional prosthesis was installed 20 days after surgery. The patient is still under follow-up and has not yet shown any sign of abnormality.

Key words: Gingival hyperplasia, Gingival fibromatosis, Idiopathic.

SUMÁRIO

1	INTRODUÇÃO	7
2	REVISAO DE LITERATURA	9
3	OBJETIVO.....	13
4	RELATO DE CASO	14
5	DISCUSSÃO	18
6	CONSIDERAÇÕES FINAIS	20
	REFERÊNCIAS.....	21

1 INTRODUÇÃO

A hiperplasia gengival ou fibromatose gengival é um crescimento excessivo do tecido gengival, geralmente generalizado, que se apresenta em diferentes graus de severidade que variam desde leves hiperplasias gengivais focais até grandes recobrimentos coronários envolvendo muitos dentes. Clinicamente, os casos mais severos podem interferir na fala e na mastigação (NEVILLE, 2009).

A sua etiologia é associada a diferentes fatores etiológicos, entretanto o fator principal é a presença de placa e/ou cálculo, resultado de má-higiene bucal. A presença de fatores locais, como aparelhos ortodônticos, também favorece o processo, quando o indivíduo não tem um rigor na higiene bucal. A exposição prolongada à esses fatores, na maioria das vezes, influencia no aumento do tecido por meio de uma reação inflamatória, que associada a determinadas condições pioram o quadro da saúde gengival.

Além dos fatores locais, é muito frequente a existência de situações sistêmicas estabelecendo uma relação de causalidade. Doenças sistêmicas como leucemias, diabetes, descompensações hormonais, doenças genéticas sindrômicas ou não, podem fazer parte da etiologia das hiperplasias generalizadas. (REGEZI, 2002). O uso de medicamentos, em especial a Ciclosporina, uma droga imunossupressora usada em pacientes transplantados, a Nifedipina usada para tratar hipertensão e a Fenitoína, antiepilético, são comumente a causa dessa alteração. Acredita-se que esses medicamentos estão associados a desregulação do cálcio que desorganiza a fagocitose normal do colágeno e o processo de remodelação (NEVILLE, 2009). Sabe-se também que o tamanho aumentado do tecido gengival se deve à maior quantidade de matriz extracelular, colágeno, que surge da interferência na degradação intracelular normal. Num padrão normal, o colágeno da gengiva sofre remodelações fisiológicas contínuas de um modo controlado.

A fibromatose gengival idiopática é um tipo específico raro de fibromatose, sem um causa esclarecida. Pode ou não estar relacionada com um comprometimento sistêmico ou uma síndrome (SUASSUNA 2016; YADAV et al., 2013). Clinicamente, ela se apresenta como as demais fibromatoses gengivais, entretanto, na história clínica não é associado nenhum fator conhecido como os já

descritos, o que fecha o diagnóstico desta doença. Geralmente, seu início se dá na época de erupção dos dentes permanentes, mas pode atingir a dentição decídua. Diante da raridade deste tipo de hiperplasia, o objetivo do trabalho foi relatar um caso clínico, numa paciente jovem, e revisar a literatura a respeito.

2 REVISAO DE LITERATURA

As hiperplasias gengivais generalizadas representam um aumento do tecido fibroso gengival, de forma lenta e progressiva causado por um crescimento colagenoso do tecido conjuntivo fibroso da gengiva, que quando não associada à inflamação, apresenta consistência firme e coloração normal. Já com a inflamação a gengiva podendo ser induzida por placa se torna friável e vermelho-escura, sangrando com facilidade. (NEVILLE, 2009). Pode estar relacionada com alguns fatores como medicamentos, doenças sistêmicas como a diabetes mellitus e a leucemia, fatores hormonais como a gravidez e puberdade, fatores hereditários, má nutrição e associações com síndromes (LINDHE, 2010). Os principais medicamentos associados à etiologia da hiperplasia gengival são, a Fenitoína, a Ciclosporina, e a Nifedipina.

A Fenitoína é um medicamento mais utilizado por pacientes jovens, comumente associado ao desenvolvimento da hiperplasia gengival, entretanto, não são todos os pacientes que desenvolvem a hiperplasia, o indivíduo geralmente apresenta uma predisposição. (REGEZI, 2002) Geralmente, o processo é crônico e lento, começa indolor nas papilas podendo aumentar e formar grandes volumes teciduais que cobrem totalmente a coroa dos dentes. Se houver a interrupção da droga, após alguns meses geralmente ocorre o desaparecimento espontâneo da afecção. (CARRANZA, 2012)

A suscetibilidade ao aumento gengival associada a Ciclosporina, uma droga imunossupressora usada em pacientes transplantados, segundo pesquisadores, está associada a tipos específicos de antígenos de histocompatibilidade HLA, pois outros tipos de HLA parecem proteger contra a hiperplasia. É um medicamento usado em uma faixa etária ampla, diferente da fenitoína usada mais em jovens e é o que menos responde a um controle rigoroso de higienização e controle de placa, quando comparado aos demais medicamentos. Porém mesmo com seu uso, a eliminação da inflamação gengival resulta em melhora clínica notável (NEVILLE, 2009).

Outros medicamentos que também fazem parte dos agentes que afetam o aumento gengival são os bloqueadores de canais de cálcio que geralmente são prescritos como anti-hipertensivos, antiarrítmicos e agentes antiangínicos. O primeiro elo da corrente entre aumento gengival (RAMON et al.,1984) e a prevalência das lesões associadas a uma droga, foram dos bloqueadores de canais de cálcio, que se estima como aproximadamente 20% (BARCLAY et al.,1992), com a Nifedipina sendo o primeiro associado ao aumento gengival (ELLIS et al.,1999) As causas do aumento por esse bloqueador ainda estão sob investigação, porém drogas podem influenciar diretamente nos tecidos conjuntivos gengivais estimulando um aumento dos fibroblastos, assim como aumento da produção da matriz do tecido conjuntivo (FU et al.,1998). Tanto a ciclosporina como a nifedipina produzem alterações significantes em aproximadamente 25 % dos pacientes tratados. (LINDHE, 2010).

Condições hormonais alteradas também são fatores para a hiperplasia gengival, como Na gravidez e puberdade quando ocorre alterações na permeabilidade vascular, levando ao edema gengival e à maior resposta inflamatória à placa dentária. A hiperplasia associada à inflamação induzida por placa não desaparece até que a placa e o cálculo sejam removidos. (CARRANZA, 2012)

Em relação a doenças sistêmicas, por exemplo a leucemia, acredita que o aumento seja o resultado da infiltração dos tecidos gengivais moles pelos leucócitos malignos, podendo ser modulado também por placa e cálculo, por conta do sangramento as vezes o paciente não higieniza o que fornece um estímulo inflamatório do tecido gengival. Clinicamente a gengiva livre e inserida são alteradas, especialmente as papilas interdentais. O pontilhado natural é perdido e as margens gengivais se tornam redondas e rombudas, sua consistência varia de mole a esponjosa, firme e densa, de coloração vermelho-azulado a mais claro (REGEZI, 2002; CARRANZA, 2012).

A hiperplasia gengival idiopática é um tipo específico raro de fibromatose, sem uma causa esclarecida. Clinicamente, ela se apresenta como as demais fibromatoses gengivais, entretanto, na história clínica não é associado nenhum fator conhecido como os já descritos, o que fecha o diagnóstico desta doença. De acordo com Gorlin et al. (1976) é mais comumente associada com hipertricoses, também ocasionalmente associada a atraso e epilepsia. As síndromes que foram associados são síndrome de Zimmerman-Laband (defeitos de osso, unha, orelha e nariz acompanhados de esplenomegalia), Síndrome de Murray-Puretic-Drescher (hialina

dentária múltipla tumores), síndrome de Rutherford (distrofia corneana), Cowden síndrome (hamartomas múltiplos) e síndrome cruzada (hipopigmentação com ateitez) A condição também foi relatada por (NAYAK et al., 2011) em associação com deficiência de hormônio do crescimento causada por falta de fator de liberação de hormônio do crescimento.

A literatura mostra alguns relatos de caso de hiperplasia gengival idiopática como é o caso de um estudo de Cekmez, Pirgon e Tanju (2009) que relatou sobre uma paciente jovem com problemas gengivais desde os 5 anos com dificuldades na fala e que não apresentava nenhuma doença sistêmica, nem relato de uso de drogas e com exames sanguíneos aparentemente normais.

Outro caso relatado por Jaju et al. (2009) também apresentou paciente com dificuldades mastigatórias e com mobilidade e perda óssea presente em todos os dentes envolvidos pelo tecido aumentado. A paciente com 18 anos apresentava inchaço nas gengivas desde 6 anos, envolvendo o momento da erupção do dentes permanentes.

Shetty et al. (2010) também relatou o caso de uma paciente do sexo feminino de 13 anos com uma queixa principal de gengivas inchadas com envolvimento de todos os dentes dificultando a fala e mastigação e causando uma aposição inadequada do lábio e uma baixa estética, desde os últimos três anos, sendo que quatro anos antes, havia passado por uma cirurgia. A paciente não relatou histórico de ingestão de drogas, febre, anorexia, perda de peso, convulsões, perda de audição, nem estava tendo qualquer transtorno físico ou mental. Além da história familiar e pós-natal que não foi contributiva.

A dificuldade de fonação e mastigação que pode ser causada pelo aumento gengival também foi relatado por Nayak et al. (2011) que afetou uma paciente do sexo feminino de 11 anos cujo aumento generalizado se apresentava desde seus 6 anos. A paciente não apresentou sinais de hipertricosose ou retardo mental e não teve antecedentes de epilepsia ou ingestão de Medicação, nem mesmo histórias familiar e pós-natal contributivas.

Já Jayachandran, Kapoor e Mashesh (2013) relatou um caso onde foi observado perda óssea e presença de bolsas profundas com grande mobilidade dos dentes anteriores, onde o aumento gengival se apresentava generalizado envolvendo ambos os arcos, uma mulher de 30 anos sem uso de medicamentos e

com história odontológica pregressa que revelava duas cirurgias prévias para remoção do tecido aumentado.

Mais recentemente, Reddy et al. (2016), relatou a situação de um paciente sem nenhum retardo metal nem em uso de medicações, mas que apresentava um aumento gengival generalizado com alargamento nodular difuso na vestibular e lingual, cobrindo três quartos ou mais da coroa. A gengiva ceratinizada era rosa com pigmentação melânica sobreposta, firme e fibrosa, com aspecto pontilhado ausente, pouco sangramento e sem perda óssea.

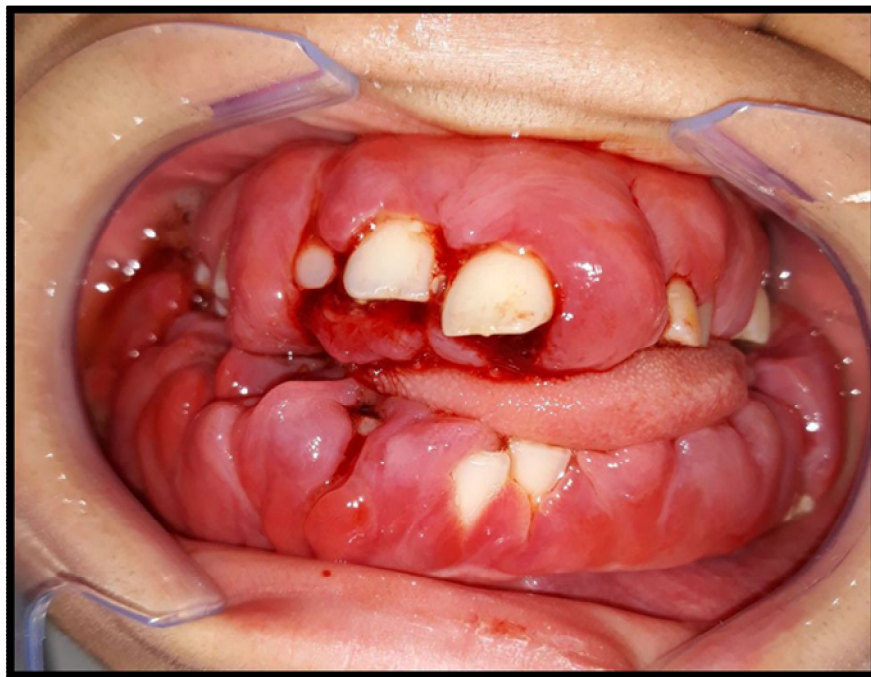
3 OBJETIVO

O objetivo deste trabalho foi apresentar um caso clínico de hiperplasia gengival idiopática e revisar a literatura sobre os casos descritos.

4 RELATO DE CASO

Paciente do gênero feminino, de 22 anos de idade, compareceu ao departamento de estomatologia com a queixa principal de um aumento gengival recorrente. O inchaço era esteticamente desagradável e também causava dificuldade na fala e na mastigação.

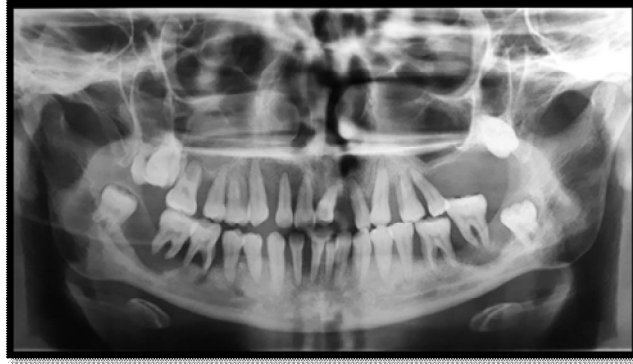Figura 1 - Aspecto inicial da lesão. Lesões nodulares difusas na gengiva de ambos os lados vestibular e lingual/palatal, com coloração de rosa a áreas avermelhadas e consistência resiliente



Fonte: Elaborada pela autora.

A paciente relatou ter sido submetida à quatro cirurgias prévias para a condição acima. A primeira delas, quando ela tinha 16 anos e, os últimos dois anos antes de nossa consulta. Ela não estava sob medicação anti-epilética, anti-hipertensiva ou imunossupressora. Sua história médica revelou um tumor benigno hipofisário controlado por exame imagiológico.

Figura 2 - Radiografia panorâmica revelando reabsorção óssea generalizada



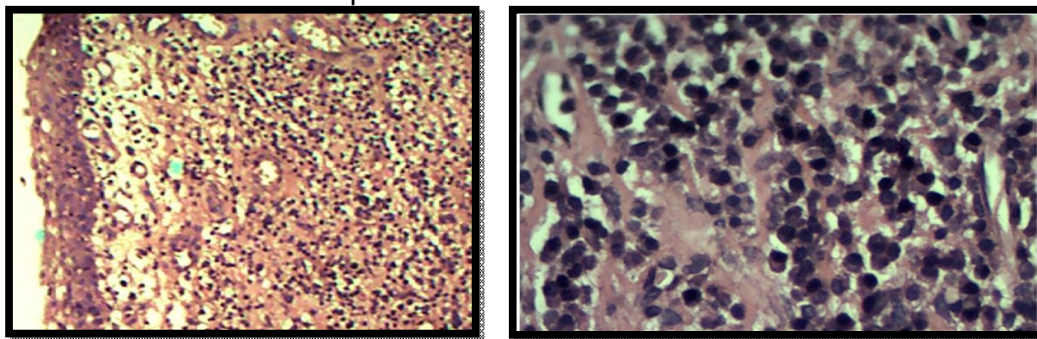
Fonte: Elaborada pela autora.

Testes sanguíneos incluindo hormônio de crescimento, proteína de ligação ao fator de crescimento semelhante à insulina-3, tiroxina, hormônio estimulante da tireoide e somatomedina foram solicitados. No entanto, estes exames, bem como a investigação hematológica, não revelaram valores anormais.

O exame físico extraoral revelou um espessamento dos lábios inferiores e superiores, com uma pele esticada devido ao crescimento gengival. O exame físico intraoral revelou aumento nodular generalizado e difuso da gengiva de ambos os lados vestibular e lingual/palatal. A cor variava de rosa a áreas avermelhadas e consistência de fibrosa a suave. Os dentes mal eram visíveis, pois o recobrimento gengival se estendia até incisal/oclusal de todas as coroas. Algumas áreas estavam ulceradas devido ao trauma mastigatório, um leve sangramento estava presente e todos os dentes apresentaram mobilidade grau IV, exceto o canino inferior esquerdo. Radiografia panorâmica foi realizada e revelou perda óssea generalizada avançada.

Uma biópsia foi realizada e o exame histopatológico revelou epitélio estratificado paraqueratinizado com hiperplasia pseudoepiteliomatosa e superfície ulcerada. O tecido conjuntivo subjacente apresentava extenso colágeno constituído por fibras colágenas grosseiras dispostas em fascículos irregulares, vasos neoformados e infiltrado inflamatório crônico. O painel imuno-histoquímico foi focalmente positivo para CD20, CD3, CD68 e negativo para S-100 e CD1-A.

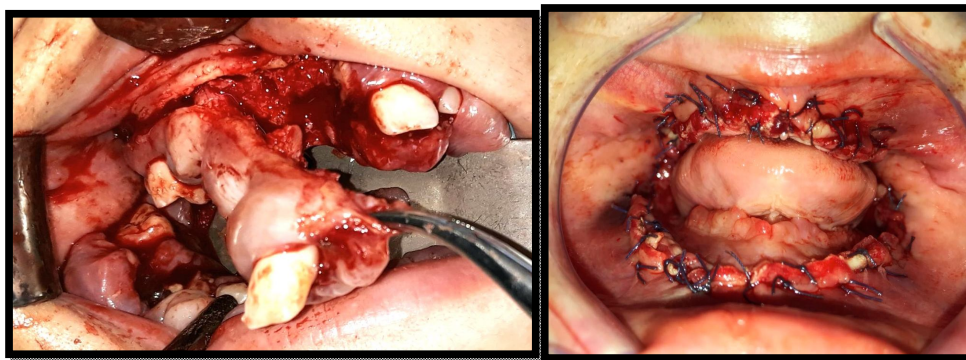
Figura 3 - Epitélio pavimentoso estratificado ceratinizado, com conjuntivo subjacente mostrando um tecido fibroso com a presença abundante de vasos sanguíneos e células inflamatórias. Tecido conjuntivo denso composto por fibras colágenas e infiltrado linfoplasmocitário.



Fonte: Elaborada pela autora

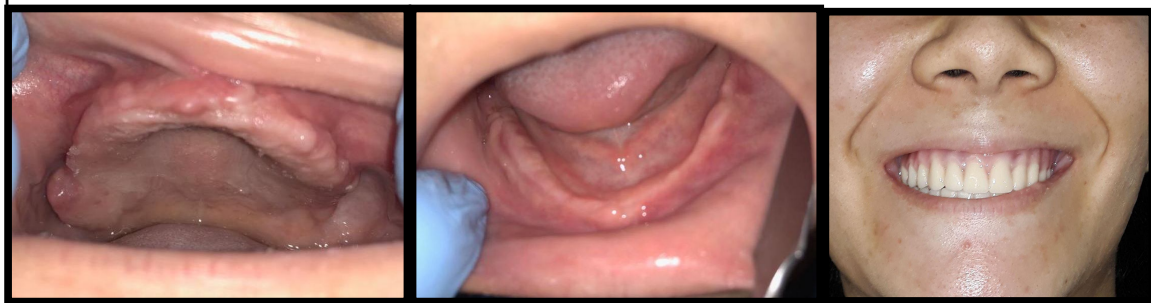Com base no histórico detalhado do caso, no exame complementar e nos achados histológicos, o diagnóstico foi hiperplasia gengival generalizada idiopática. O tratamento incluiu gengivectomia, exodontia total, curetagem do tecido de granulação, osteoplastia e fechamento primário. A cicatrização transcorreu sem intercorrências e uma prótese provisória foi instalada 20 dias pós-operatórios.

Figura 4 - Trans-operatório mostrando a exodontia de todos os dentes.



Fonte: Elaborada pela autora

Figura 5 – Pós-operatório de 35 dias mostrando boa evolução, com cicatrização avançada e sem sinal de recorrência. Paciente reabilitada com próteses totais provisórias.



Fonte: Elaborada pela autora

5 DISCUSSÃO

As hiperplasias generalizadas geralmente são causadas por uso de medicamentos específicos como Fenitoína, Ciclosporina, Nifedipina ou decorrentes da inflamação resultado de má higienização, doenças sistêmicas como a leucemia e algumas síndromes. Os tecidos gengivais se tornam edemaciados, com consistência macia e podem sangrar facilmente. Na etiologia da hiperplasia gengival existe grande associação de fatores hormonais como gravidez, puberdade ou hipotireoidismo relacionados à presença de placa. (FISEKCIOGLU, DOLEKOGU, IIGUT, 2011; YADAV, 2013).

Um caso raro dessa condição é a hiperplasia gengival idiopática, que é uma situação clínica que não tem uma causa determinada, porém se apresenta clinicamente semelhante à hiperplasia generalizada à medicamentos ou fatores sistêmicos. Apesar de idiopática, pode estar associada a comprometimento sistêmico ou síndrome ainda desconhecidos. Também pode ser um predisposição genética, podendo se manifestar como um sinal autossômico dominante ou recessivo, sendo este menos comum. As hiperplasias associadas a fatores locais e alterações hormonais parecem ser mais inflamadas clinicamente do que as formas induzidas por drogas e as idiopáticas.

O diagnóstico precoce dessa condição é de extrema importância não só para manter a saúde bucal do paciente, mas também sua saúde mental, melhorando a função oral e a estética, reduzindo o impacto emocional. Para isso é necessária uma detalhada avaliação bucal do paciente e de sua saúde geral obtendo informações sobre história médica, exame clínico, radiográfico, histopatológico e laboratorial como investigação hematológica e painéis imuno-histoquímicos que são importantes exames complementares que fazem parte do processo para ter um correto diagnóstico e excluir a existência de algumas doenças genéticas e síndromes, discrasias sanguíneas e infecções, por exemplo. (DUDDU, 2012; GAWRON, 2016).

O diagnóstico do caso relatado neste trabalho foi baseado na história médica da paciente e em vários exames para melhor compreensão de seu quadro. Ela foi submetida a exames, como investigação hematológica, exames de sangue incluindo hormônio de crescimento, proteína de ligação ao fator de crescimento semelhante à insulina-3, tiroxina, hormônio estimulante da tireoide e somatomedina e todos eles

demonstraram valores normais. A paciente não fazia uso de nenhum medicamento que poderia contribuir para um provável diagnóstico de hiperplasia gengival induzida por medicamentos. Apesar da paciente apresentar um tumor benigno hipofisário controlado por exame imaginológico, os médicos e exames hormonais excluíram a possibilidade de ser etiologia de sua condição bucal.

Nesses casos raros, a biópsia da lesão tem grande importância na exclusão de fatores determinantes para o diagnóstico, por isso a paciente também passou por biópsia incisional que revelou no exame histopatológico epitélio estratificado paraqueratinizado com hiperplasia pseudoepiteliomatosa e superfície ulcerada, demonstrando semelhança com uma hiperplasia generalizada comum. E o painel imuno-histoquímico foi focalmente positivo para CD20, CD3, CD68 e negativo para S-100 e CD1-A, descartando possível envolvimento de neoplasia de tecido nervoso.

Há muitas maneiras de controlar a hiperplasia gengival, em muitos casos mais simples, a profilaxia dental e cuidados orientados pelo profissional são suficientes para manter a saúde bucal, porém quando é um caso complicado, com muito tecido hiperplásico comprometendo mastigação, fala e estética do paciente, deve ser feita intervenção cirúrgica como foi feito com o presente caso. A paciente foi submetida à gengivectomia, exodontia total, curetagem do tecido de granulação, osteoplastia e fechamento primário. Foi necessário nesse caso, realizar a exodontia total dos dentes, para não favorecer a recorrência do crescimento gengival, pois a presença dos dentes é um fator determinante para aumentar a chance de recidiva do tecido hiperplasiado, já que uma pequena quantidade de placa sobre eles seria motivo para a ocorrência da lesão. (POL, LOBO, POL, 2016; SHETTY, 2010).

A paciente já havia feito quatro cirurgias e todas com recidiva. O tecido gengival aumentado era sempre traumatizado pela mastigação causando dor, além de estar provocando grande comprometimento psicológico já que a estética era ruim, para ela era inviável continuar convivendo com tal condição.

Autores como Shetty (2010), Gawron (2016) e Manoj (2017) descrevem casos de hiperplasia gengival idiopática como condições raras, pois na maioria dos casos de hiperplasia gengival generalizada tem algum fator causal envolvido e que é conhecido no momento da investigação da história médica do paciente, contradizendo a forma idiopática.

6 CONSIDERAÇÕES FINAIS

A Hiperplasia gengival idiopática é uma condição rara de causa indeterminada e o seu diagnóstico é estabelecido quando fatores locais, sistêmicos e qualquer patologia são excluídos. As complicações deste tipo de lesão se relacionam com a capacidade de adaptação do paciente, portanto o acompanhamento psicológico e apoio pela família é de grande importância.

REFERÊNCIAS

- ALMEIDA, A. P.; DIAS, G. S. Hiperplasia Gengival: Diagnóstico e Tratamento. **Revista Portuguesa de Estomatologia, Medicina Dentária e Cirurgia Maxilo Facial**. Lisboa, v. 45, n.2, p. 35-40, mar. 2004. Disponível em: <<http://revista.spemd.pt/article/551>>. Acesso em: 12 abr. 2018.
- CARRANZA, F. A. et al. **Periodontia Clínica**. 11. ed. Rio de Janeiro: Elsevier, 2012.
- CEKMEZ, F.; PIRGON, O.; TANJU, I. A. Idiopathic Gingival Hyperplasia. **International journal of biomedical science: IJBS**, Monterey Park, v.5, n.2, p. 198–200, jun. 2009. Disponível em: <<https://www.ncbi.nlm.nih.gov/pmc/articles/PMC3614772/>>. Acesso em: 12 abr. 2018.
- DUDDU, M. K. et al.; Non syndromic gingival fibromatosis in a mild mental retardation child. **Contemporary clinical dentistry**, Mumbai, v. 3, n.2, P. 206-209, 2012. Disponível em: <<https://www.ncbi.nlm.nih.gov/pmc/articles/PMC3514923/>> . Acesso em: 12 abr. 2018.
- FISEKCIOGLU, E.; DOLEKOGU, S.; IIGUY, D. Idiopathic Gingival Hyperplasia: Clinical Features and Differential Diagnosis. **Journal - Canadian Dental Association**, Ottawa, nov. 2011. <Disponível em: <http://www.jcda.ca/article/b148>>. Acesso em: 12 abr. 2018.
- GAWRON, K. et al.; Gingival Fibromatosis with Significant *De Novo* Formation of Fibrotic Tissue and a High Rate of Recurrence. **The American journal of case reports**. Albertson, v.17, p.655-659, sep. 2016. <Disponível em: <https://www.ncbi.nlm.nih.gov/pmc/articles/PMC5022846/>> Acesso em: 12 abr. 2018.
- JAJU, P. P. et al. Idiopathic Gingival Fibromatosis: Case Report and Its Management. **International journal of dentistry**. Cairo, 2009. <Disponível em: <https://www.ncbi.nlm.nih.gov/pmc/articles/PMC2836736/>> Acesso em: 12 abr. 2018.
- JAYACHANDRAN, M.; KAPOOR, S.; MASHESH, R. Idiopathic Gingival Fibromatosis Rehabilitation: A Case Report with Two-Year Followup. **Case reports in dentistry**. Cairo, mar. 2013. <Disponível em: <https://www.hindawi.com/journals/crid/2013/513153/>> Acesso em: 12 abr. 2018.
- LINDHE, J.; LANG, N.P.; KARRING, T. **Tratado de Periodontia Clínica e Implantologia Oral**. 4. ed. Rio de Janeiro: Guanabara Koogan, 2010.
- MANOJ, M.; GARG, R.; BABU, K. Unusual presentation of familial gingival fibromatosis among male siblings. **Journal of Indian Society of Periodontology**. Mumbai, v.21, n.2, p. 152-155, apr. 2017. <Disponível em: <https://www.ncbi.nlm.nih.gov/pmc/articles/PMC5771113/>> Acesso em: 12 abr. 2018.

NAYAK, P. A. et al. Idiopathic Gingival Fibromatosis. **International journal of clinical pediatric dentistry**. Nem Delhi, v.4, n.1, p.77-81, apr. 2011. <Disponível em: <https://www.ncbi.nlm.nih.gov/pmc/articles/PMC4999643/>> Acesso em: 12 abr. 2018.

NEVILLE, B. W. et al. **Patologia Oral e Maxilofacial**. 3. ed. Rio de Janeiro: Elsevier, 2009.

POL, D. G.; LOBO, T. M.; POL, S.D. Idiopathic gingival fibromatosis with asymmetrical presentation and electrosurgical management. **Journal of Indian Society of Periodontology**. Mumbai, v.20, n.1, p.98-102, feb. 2016. <Disponível em: <https://www.ncbi.nlm.nih.gov/pmc/articles/PMC4795147/>> Acesso em: 12 abr. 2018.

REDDY, H. et al. Management of Idiopathic Gingival Enlargement. **Journal of clinical and diagnostic research : JCDR**. India, v.10, n.5, may. 2016. <Disponível em: <https://www.ncbi.nlm.nih.gov/pmc/articles/PMC4948557/>> Acesso em: 12 abr. 2018.

RIGEZI, J. A. et al. **Atlas de Patologia Oral e Maxilofacial**. São Paulo: Guanabara Groogan, 2002.

SHETTY, A. K. et al. Idiopathic gingival enlargement and its management. **Journal of Indian Society of Periodontology**. Mumbai, v.14, n.4, p. 263-5, oct. 2010. <Disponível em: <https://www.ncbi.nlm.nih.gov/pmc/articles/PMC3118079/>> Acesso em: 12 abr. 2018.

SUASSUNA, T. M. et al. Extensa Fibromatose Gengival Idiopática: Relato de caso. **Revodonto.bvsalud.org**, Camaragibe, v.16, n.4, dez. 2016. <Disponível em: http://revodonto.bvsalud.org/scielo.php?script=sci_arttext&pid=S1808-52102016000400008&lng=es&nrm=iso&tlng=pt> Acesso em: 12 abr. 2018.

YADAV, V. S. et al. An unusual case of idiopathic gingival fibromatosis. **Contemporary clinical dentistry**. Mumbai, v.4, n.1, p.102-2, jan. 2013. <Disponível em: <https://www.ncbi.nlm.nih.gov/pmc/articles/PMC3703679/>> Acesso em: 12 abr. 2018.