

**UNIVERSIDADE DO SAGRADO CORAÇÃO**

**FRANCIELLI NUNES DOS SANTOS**

**TRATAMENTO DE DENS IN DENTE ASSOCIADO AO  
ABSCESSO DENTOALVEOLAR AGUDO**

BAURU  
2016

**FRANCIELLI NUNES DOS SANTOS**

**TRATAMENTO DE DENS IN DENTE ASSOCIADO AO  
ABSCESSO DENTOALVEOLAR AGUDO**

Trabalho de Conclusão de Curso apresentado ao Centro de Ciências da Saúde da Universidade Sagrado Coração, como parte dos requisitos para obtenção do título de bacharel em Odontologia sob Orientação da Prof<sup>a</sup> Dr.<sup>a</sup> Danieli Colaço Ribeiro Siqueira.

BAURU  
2016

Santos, Francielli Nunes dos

S2374t

Tratamento de dens in dente associado ao abscesso dentoalveolar agudo / Francielli Nunes dos Santos. -- 2016. 30f. : il.

Orientadora: Profa. Dra. Danieli Colaço R. Siqueira.

Trabalho de Conclusão de Curso (Graduação em Odontologia) – Universidade do Sagrado Coração – Bauru – SP.


1. Dens in dente. 2. Abscesso periapical. 3. Reabsorção óssea. 4. Tratamento endodôntico. 5. Anomalia dentária. I. Siqueira, Danieli Colaço Ribeiro. II. Título.


### ATA DE DEFESA DE TRABALHO DE CONCLUSÃO DE CURSO

Ata de Defesa do Trabalho de Conclusão de Curso em Odontologia de Francieli Nunes dos Santos.

Ao dia cinco de dezembro de dois mil e dezesseis, reuniu-se a banca examinadora do trabalho apresentado como Trabalho de Conclusão de Curso em Odontologia de Francieli Nunes dos Santos intitulado: "**Tratamento de dens in dente associado ao abscesso dentoalveolar agudo**". Compuseram a banca examinadora os professores Dra. Danieli Colaço Ribeiro Siqueira, Dr. Guilherme Ferreira da Silva e Dr. Fernando Accorsi Orosco. Após a exposição oral, a candidata foi arguida pelos componentes da banca que se reuniram, e decidiram, APROVAR, com a nota DEZ a monografia. Para constar, fica redigida a presente Ata, que aprovada por todos os presentes, segue assinada pelo Orientador e pelos demais membros da banca.

  
\_\_\_\_\_  
Dra. Danieli Colaço Ribeiro Siqueira (Orientadora)

  
\_\_\_\_\_  
Dr. Guilherme Ferreira da Silva (Avaliador 1)

  
\_\_\_\_\_  
Dr. Fernando Accorsi Orosco (Avaliador 2)

## AGRADECIMENTOS

Agradeço primeiramente a Deus, pelas oportunidades concebidas e pela força que mantém esse sonho desde o início;

À minha mãe Cristiane, gratidão por sempre me ajudar nos momentos mais difíceis e me apoiar em minhas decisões.

À minha avó Maria, minha segunda mãe, por me proporcionar a oportunidade de poder estudar, sempre me apoiar e me auxiliar quando precisei.

Ao meu padrasto Rafael, meu agradecimento profundo, por todo apoio, conselho, por me considerar como sua filha, e toda ajuda que foi fundamental para que eu chegasse até aqui.

À minha orientadora Danieli, por ter passado esse momento tão importante comigo, me auxiliando em uma das etapas mais importantes da minha vida e me orientando da melhor maneira possível.

À banca Fernando e Guilherme, meus agradecimentos por aceitarem o convite de examinar meu trabalho.

## RESUMO

Os dentes invaginados, dens invaginatus ou dens in dente são anomalias de forma dos dentes que podem acometer qualquer dente, permanente ou decíduo, com maior frequência nos incisivos laterais superiores. Por sua anatomia variada, nem sempre é detectado clínica e radiograficamente, levando às vezes ao insucesso do tratamento. Um diagnóstico precoce pode ocorrer durante o exame clínico, quando a coroa apresenta alteração de forma e tamanho. Desta maneira, o dens in dente constitui um desafio para o tratamento endodôntico, uma vez que esta anomalia aponta para um complicado sistema de canais radiculares. Porém quando bem-sucedido o tratamento endodôntico restabelece a condição de saúde, função e estética dos dentes afetados. Utilizando-se novas técnicas de limpeza e modelagem assim como de obturação do sistema de canais radiculares, melhores resultados têm-se conseguido no tratamento endodôntico destas anomalias. O presente trabalho relata um caso de incisivo lateral superior direito dens in dente com necrose pulpar e reabsorção óssea difusa, com edema intrabucal, sintomatologia dolorosa intensa, acompanhada de prostração do paciente, caracterizando um abscesso dentoalveolar agudo. Foi realizado um atendimento emergencial com a drenagem do conteúdo do abscesso, prescrição de antibiótico e analgésico. Após 5 dias, já sem dor e edema da região, iniciaram-se os procedimentos endodônticos. Foi realizada a abertura coronária da porção superficial e em seguida a segunda parte da coroa correspondente à invaginação intrapulpal, obtendo-se o acesso ao canal radicular. A instrumentação foi feita com o sistema Mtwo®, realizado um batente apical com lima K 70 e irrigação com hipoclorito de sódio 2,5%, colocação de curativo de pasta de hidróxido de cálcio P.A. associado ao propilenoglicol. Após 20 dias, o paciente retornou, já com total cicatrização da área drenada e foi realizada a obturação do canal radicular com cimento Sealapex™ pela técnica híbrida de Tagger e radiografia final para controle. Passados 30 e 60 dias, novo exame físico e radiográfico da região evidenciaram ausência de sinais ou sintomas do abscesso, com imagem de neoformação óssea da região periapical, confirmando o sucesso do tratamento.

**Palavras-chave:** Dens in dente. Abscesso periapical. Reabsorção óssea.

## ABSTRACT

Invaginated teeth, dens invaginatus or dens in tooth are anomalies of formed teeth that can affect any tooth, permanent or deciduous, more frequently in the upper lateral incisors. For its varied anatomy, not always detected clinically and radiographically, sometimes leading to treatment failure. An early diagnosis may occur during clinical examination, when a crown changes shape and size. In this way, the teeth in tooth constitute a challenge for the endodontic treatment, since this anomaly points to a complicated system of root canals. However, when successful, the endodontic treatment reestablishes a health condition, function and esthetics of the affected teeth. Using new techniques of cleaning and modeling as well as root canal system obturation, better results have been obtained without endodontic treatment of these anomalies. The present study reports a case of right upper lateral incisor tooth dens with pulp necrosis and diffuse bone resorption, with intraoral edema, intense painful symptomatology, accompanied by patient prostration, characterizing an acute dentoalveolar abscess. An emergency service was performed with drainage of the contents of the abscess, antibiotic and analgesic prescription. After 5 days, without the edema of the region, the endodontic procedures were started. A coronal opening of the superficial portion was performed and then a second part of the crown corresponding to the intrapulpal invagination, obtaining access to the root canal. The instrumentation was made with the Mtwo® system, performed with the apical stop with K 70 file and irrigation with 2.5% sodium hypochlorite, placement of mass dressing of calcium hydroxide P.A. Associated with propylene glycol. After 20 days, the patient returned, already with total scarring of the drained area and was performed with root canal obturation with Sealapex™ by the Tagger hybrid technique and final radiography for control. After 30 and 60 days, a new physical and radiographic examination of the region evidenced absence of signs or symptoms of the abscess, with an image of bone neoformation of the periapical region, confirming the success of the treatment.

**Keywords:** Dens in tooth. Periapical abscess. Bone resorption.

## SUMÁRIO

1.	INTRODUÇÃO.....	8
2.	REVISÃO DE LITERATURA.....	9
3.	OBJETIVOS.....	17
4.	RELATO DE CASO CLÍNICO.....	19
5.	DISCUSSÃO.....	24
6.	CONCLUSÃO.....	28
	REFERÊNCIAS.....	29



## LISTA DE ILUSTRAÇÕES

FIGURA 1- Classificações de Oahlers.....	12
FIGURA 2- Imagem inicial do abscesso dentoalveolar agudo.....	19
FIGURA 3- Imagem após drenagem do abscesso dentoalveolar agudo.....	19
FIGURA 4- Radiografia de diagnóstico e rastreamento da fístula.....	20
FIGURA 5- Imagem de três dias após a drenagem do abscesso.....	20
FIGURA 6- Abertura coronária e medicação intracanal.....	21
FIGURA 7- Instrumentação e obturação.....	21
FIGURA 8- Radiografia final de controle de 1 mês.....	22
FIGURA 9- Imagem clínica 30 dias após a obturação.....	22
FIGURA 10- Comparação entre radiografia inicial e final.....	23
FIGURA 11- Radiografia de controle após 3 meses.....	23

## 1 INTRODUÇÃO

Dente invaginado, também conhecido como dens in dente, é uma anomalia dentária marcada como invaginação precoce do esmalte e dentina que pode se estender profundamente dentro da cavidade da polpa e raízes, atingindo às vezes o ápice. As prevalências relatadas de dentes permanentes afetados variam de 0,3% a 10%, devido a diferenças nos estudos de cortes, critérios de identificação e dificuldades de diagnóstico. O incisivo lateral superior é geralmente o mais afetado. Esta condição pode coexistir com outras anomalias, raramente ocorre nos dentes mandibulares posteriores. (HULSMANN, 1997)

Clinicamente, apresenta morfologia incomum da coroa, mas os dentes afetados também podem não apresentar sinais de má formação. A invaginação permite a entrada de irritantes em uma área que é separada do tecido da polpa por apenas uma camada fina de esmalte e dentina. Pode predispor para o desenvolvimento de cáries dentárias e inflamação da polpa. O tecido pulpar afetado frequentemente sofre necrose. (HULSMANN, 1997)

Nos casos em que o dens in dente não está associado a sinais patológicos, é importante formular um plano de prevenção e acompanhamento ao longo do tempo. Embora a etiologia desta anomalia seja desconhecida e controversa, é geralmente aceito que este defeito de desenvolvimento é devido ao crescimento descontrolado do epitélio do esmalte no germe do dente. A classificação de dens in dente por Oehlers é o sistema mais comum utilizado nos estudos clínicos. Esta categoria baseia-se na profundidade de penetração e comunicação com ligamento periodontal e tecidos periapicais. Tipo I é a forma menor de invaginação que está dentro da coroa. No tipo II, a invaginação estende-se para além da junção cimento-esmalte e pode ou não comunicar com a polpa dentária. No tipo III, a invaginação penetra através da raiz e forma um segundo forame apical ou lateral sem qualquer comunicação com a polpa. (HULSMANN, 1997)

A anomalia geralmente é detectada acidentalmente na radiografia, mas a radiografia convencional é incapaz de demonstrar a característica anatômica exata da invaginação, então, são necessários outros exames complementares para diagnóstico e tratamento do caso, podendo ser empregada o uso da tomografia computadorizada. Apesar de ser de difícil tratamento o prognóstico de tratamento se apresenta satisfatório. (BAHMANI, 2016)

## 2 REVISÃO DE LITERATURA

O Dens in dente ou dente invaginado é uma alteração de desenvolvimento que ocorre na odontogênese e pode afetar dentes permanentes ou decíduos, mas os mais afetados são os incisivos laterais superiores seguidos dos incisivos centrais superiores. Geralmente, os homens são mais atingidos que as mulheres numa proporção de 2:1 e esta anomalia pode variar nos diferentes grupos raciais, sendo os chineses os mais atingidos (CROWFORD, ALDRED, 2007).

A prevalência relatada de dentes permanentes afetados varia devido a diferenças nos estudos de cortes, critérios de identificação e dificuldades de diagnóstico. Por exemplo, vários estudos não descreveram os parâmetros utilizados para identificar a presença de dentes afetados pelo problema (RUPRECHT et al, 1986, THONGUDOMPORN, FREER 1998), enquanto outros empregaram seus próprios critérios exclusivos (PARNELL, WILCOX 1978, GOTOH et al. 1979).

Sua etiologia é incerta, Busch (1987) sugeriu a utilização de "tocas em dente" que implica a aparência radiográfica de um dente dentro de um dente. No entanto, Hunter (1951) sugeriu que o termo "odontoma composto dilatado", que infere em uma dilatação anormal da papila dentária, seria o mais adequado, enquanto Colby (1956) recomendou o uso de "anomalia gestante". A nomenclatura variada provavelmente refletida a falta de consenso sobre a formação, etiologia e classificação da condição (GONÇALVES et al., 2002).

Sua etiologia de acordo com Bramante (1998) tem sido associada com o aumento localizado da pressão externa, retardo do crescimento focal, estimulação do crescimento focal em certas áreas do germe dentário, proliferação rápida e anormal das células do órgão do esmalte dentro da papila dental, inadequada nutrição do epitélio odontogênico, desenvolvimento ósseo insuficiente, e consequente constrição da arcada, interrupção do desenvolvimento da fossa lingual e fatores genéticos. Porém mais de um fator pode ser responsável pelo desenvolvimento.

O dens in dente não é um achado clínico incomum em dentes permanentes e provavelmente ocorre mais frequentemente do que outras anomalias de desenvolvimento. Por exemplo, Backman e Wahlin (2001) examinaram um grupo de 739 indivíduos e relataram que 6,8% dos indivíduos apresentaram evidências de dens in dente enquanto que geminação ocorreu 0,3% e taurodontismo 0,3%. No

mesmo estudo, a presença dessa anomalia foi comparada à hipodontia (7,4%) e mais comum do que a hiperdontia (1,9%) (BACKMAN, WAHLIN 2001). Embora seja comum, pode ser facilmente negligenciado por causa da ausência de sinais clínicos significativos da anomalia. Isto é lamentável porque a presença de uma invaginação é considerada como aumentativo do risco de cárie e inflamação periodontal. Além disso, a natureza do problema pode muitas vezes significar que qualquer tratamento endodôntico necessário pode ser complicado (OEHLERS 1957, OMNELL et al, 1960, BEYNON 1982, DE SMIT et al., 1984, ROTSTEIN et al., 1987). Isso é refletido por uma pesquisa com odontólogos gerais, onde 38,4% dos 307 entrevistados consideraram que se um dente com invaginação anormal necessitava de tratamento de canal radicular, então eles se refeririam a um endodontista especialista (HOMMEZ et al., 2003). Como tal, a identificação precoce de um dente afetado é importante.

A natureza de sua invaginação conterá remanescentes da papila dental ou do tecido conjuntivo periodontal (KRONFELD, 1934).

Quando a invaginação que ocorre no dens in dente determina a formação de uma estrutura semelhante à de um dente, com camadas de esmalte, dentina e cimento, lembrando um dente dentro do outro, ela é denominada dens in dente. Entretanto, quando ocorre uma invaginação amorfa, dilatada, envolvida por esmalte e que atrapalha a formação do dente, ele é denominado odontoma dilatado. Alguns autores consideram a denominação dens in dente errônea, uma vez que essa situação não ocorre na realidade, mas sim na invaginação de esmalte e dentina, que pode assumir várias formas e diferentes graus de complexidade (NEVILLE et al., 1995; TOMMASI, 1998). Swanson e McCarthy (1947) foram os primeiros a apresentar dens in dentes bilaterais com má formação, Conklin (1968) apresentaram um paciente com todas os incisivos laterais afetados, e Burton et al. (1980) apresentou um caso com seis dentes envolvidos no maxilar. Krolls (1969) apresentou invaginações dentárias detectadas em incisivos, bem como em várias regiões mandibulares e bicúspides em um paciente.

A primeira tentativa documentada para classificar o dens in dente foi feita por Hallet (1953), que sugeriu a existência de quatro tipos de invaginações com base na clínica e critérios radiográficos. Outras nomenclaturas também foram descritas envolvendo uma variedade de critérios e padrões (ULMANSKY, HERMEL 1964, VINCENT-TOWNEND 1974). Por exemplo, Schulze e Marca (1972) sugeriram uma

avaliação com base em doze possíveis variações na clínica e aparência radiográfica da invaginação. O primeiro caso de dens in dente foi descrito em 1855 por Salter, porém foi Tomes, em 1859, quem descreveu precisamente essa condição e definiu-a como um defeito no desenvolvimento do dente (SOUZA, BRAMANTE, 1998).

Apesar das várias nomenclaturas e sistemas de classificação, o sistema de classificação de Oehlers (1957) é o mais utilizado. São reconhecidas duas formas: coronária e radicular, sendo a coronária a mais comum.

O dens in dente coronário é visto muito mais frequentemente; a prevalência referida varia de 0,04% a 10% dos pacientes. Em ordem de frequência decrescente, os dentes afetados quase sempre incluem os incisivos laterais, incisivos centrais, pré-molares, caninos e molares. O envolvimento dos dentes decíduos tem sido relatado, mas é incomum. Nota-se predominância pelos dentes superiores. A profundidade da invaginação varia de um ligeiro aumento da fosseta do cíngulo a um profundo sulco que se estende ao ápice. Como seria de se esperar, antes da erupção, o lúmen da invaginação é preenchido com tecido mole semelhante ao do folículo dental (epitélio reduzido do esmalte com uma parede de tecido conjuntivo). Quando da erupção, este tecido mole perde o suporte vascular e necrosa.

Historicamente, o dens in dente coronário foi classificado em três tipos principais (Figura 1):

Tipo I, uma forma menor revestida com esmalte que ocorrem onde os limites da coroa não se estendem além da junção amelocementária, tipo II, uma forma esmaltada que invade a raiz mas permanece confinado. Pode ou não se comunicar com a polpa dentária e Tipo III, forma que penetra através da perfuração da raiz na área apical mostrando um "segundo forame "na região apical ou periodontal na área. Não há comunicação imediata com a polpa. A invaginação pode ser completamente forrada com esmalte, mas frequentemente será encontrado alinhando a invaginação. (NEVILLE, 1988).

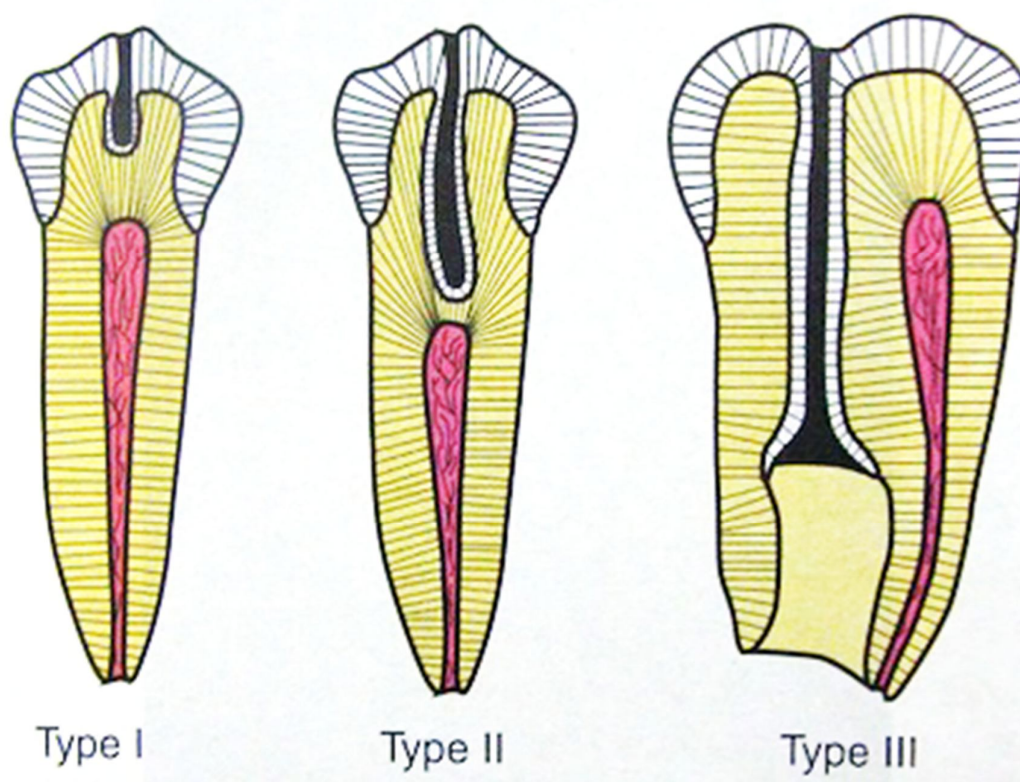


Figura 1- Ilustração demonstrando as classificações de Oahlers. Fonte: Livro Patologia Oral e Maxilo Facial. Neville, p, 89.

Clinicamente, o dente afetado poderá parecer normal, pode ter uma dimensão mesiodistal maior do que terço cervical coronal ou que o terço incisal; pode ter uma grande coroa com um cingulo proeminente com um forame central, a mais freqüente alteração da coroa tem sido a acentuação do cingulo (Freitas; Rosa; Souza, 1994), com a invaginação produzindo uma depressão mais ou menos profunda na região palatina do dente (TOMMASI, 1998; SHAFER; HINE; LEVY, 1987).

Mas é somente radiograficamente que iremos perceber as maiores mudanças. Como a radiografia oferece imagens bidimensionais de estruturas tridimensionais, podemos utilizar também para diagnóstico a tomografia computadorizada de feixe cônico. Este recurso além de obter imagens tridimensionais, possui como maior vantagem, a possibilidade de observação do objeto, no caso o dens in dente, em diversos planos de corte, aumentando consideravelmente a acurácia do diagnóstico, bem como a orientação dos planos de tratamento. Desta maneira, a tomografia beneficiou várias áreas da odontologia, incluindo a endodontia.

Apesar da tomografia auxiliar no tratamento, a radiografia representa o

principal recurso diagnóstico dessa anomalia por ser mais utilizada e ser de menor custo. O exame radiográfico mostra uma invaginação radiopaca, com densidade semelhante à do esmalte, que se estende do ângulo até uma distância variada dentro da raiz, com a abertura da invaginação situada ao longo da superfície lateral da raiz. Os defeitos podem variar em tamanho e forma da curvatura, como uma segunda cavidade próxima àquela da polpa em forma de pêra, de base voltada para o fundo do ângulo, ou então de uma estrutura levemente radiolúcida, ou até uma forma severa, que é a que lembra um dente dentro de outro dente. No geral, a evolução radiográfica mostra uma lesão radiolúcida periapical relacionada com o dente afetado. (NEVILLE et al., 1995).

Sua complexa e interessante anatomia se não diagnosticada precocemente pode levar à necrose pulpar do dente e formação de lesão periapical. Mesmo assim, é necessária a preservação cuidadosa do dens in dente, porque o prognóstico pode não ser favorável.

Durante erupção, a invaginação irá conter restos de papila ou de tecido conjuntivo, esses elementos associados a um ambiente rico em nutrientes contribuem para a contaminação bacteriana na boca, podendo causar um abscesso. Na natureza radiográfica do dens in dente foram fornecidos resultados conflitantes. Em alguns estudos, a superfície invaginada foi descrita como sendo uniforme e regular, sem comunicação com a polpa (BRAMANTE, KLEES 1956, OMNELL et al. 1960, DE SMIT et al. 1984, PIATELLI, TRISI 1993). Em contraste, os outros têm descrito interrupções na superfície invaginada que poderia agir como um portal de irritantes para a polpa (KRONFELD 1934, FISCHER 1936, HOEPFEL 1936, GUSTAFSON, SUNDBERG 1950, HITCHIN, MCHUGH 1954, OEHLERS 1957, RUSHTON 1958, DE SMIT et al 1984). Conclui-se que, devido à ausência de esmalte nestas áreas a contaminação bacteriana dos túbulos dentinários fornece um portal para a infecção direta pulpar.

Vários relatos de estudos microscópicos, ultraestruturais e investigações microrradiográficas de dens in dente mostram uma vasta gama de achados desta anomalia. E assim reproduzir a variedade macroscópica. A dentina abaixo da invaginação pode ser intacta sem irregularidades (BRABANT, KLEES 1956, OMNELL et al. 1960, PIATELLI, TRISI 1993), mas também contêm estirpes de tecido conjuntivo vital (OMNELL et al. 1960) ou mesmo canais finos com comunicação de polpa dentária (KRONFELD 1934, FISCHER 1936, HOEPFEL

1936, GUSTAFSON, SUNDBERG 1950, HITCHIN, MCHUGH 1954, OEHLERS 1957, RUSHTON 1958). Alguns autores relataram hipomineralização da dentina irregular (OMNELL et al., 1960, VINCENT, TOWNEND 1974, BEYNON 1982). A estrutura e a espessura do esmalte também podem variar amplamente. Beynon (1982) relatou hipomineralização de esmalte na base da invaginação enquanto que Morfis (1992), em uma análise química, detectou até oito vezes mais fosfato de cálcio em comparação com o esmalte externo, mas em sua análise o magnésio foi ausente.

O risco de complicações pulpares associadas à dens in dente pode estar, portanto, relacionado às características anatômicas inerentes desta anomalia, tanto ao nível macro como microscópico, que estimulam a contaminação bacteriana. Estudos histológicos têm demonstrado canais ou rachaduras no fundo da invaginação para a polpa, por onde as bactérias ganhariam acesso à câmara, levando irritantes ao tecido pulpar. Além disso, a camada interna do esmalte está hipomineralizada, por isso frágil, ou mesmo ausente, sendo que a própria mastigação pode provocar fratura nessa fina camada de esmalte e resultar em exposição da polpa ou mesmo microexposição – o que explica a frequência de necroses pulpares nesses dentes na ausência do processo de cárie, antes mesmo da completa maturação dos dentes (SOUZA, BRAMANTE, 1998; ZEGARELLI; KUTSCHER; HYMAN, 1982; BELTS, 1997; HOLTZMAN, 1997; REGEZI; SCIUBBA 1991; SHAFER; HINE; LEVY, 1987).

Existem várias opções de tratamento para esta anomalia de acordo com os sinais e sintomas clínicos. O plano de tratamento pode variar de um selante de fissura profilática em um dente assintomático ou terapia convencional de canal radicular em envolvimento pulpar a terapias complicadas, como cirurgia apical ou reimplantação intencional. Se todos os outros tratamentos falharem, a extração seria a última escolha. Nos casos em que o dens in dente não está associado a sinais patológicos, é importante formular um plano de prevenção e acompanhamento ao longo do tempo. Tratamento conservador está indicado para dentes pertencentes ao tipo I e para algumas formas de dentes pertencentes ao tipo II, enquanto que o tratamento endodôntico é o tratamento de escolha para o tipo III e para outros tipos nos quais a infecção se espalhou, causando necrose.

Esta opção considerada mais radical está indicada nos casos em que já se tem uma patologia pulpar associada, ou onde a pulpíte levou a uma perda da



vitalidade. Como a variabilidade do sistema de canais é ilimitada, modificações da terapia convencional são freqüentemente necessárias. Sabe-se que o interior dos canais é “acidentado” com depressões, concavidades, comunicações intracanaís, “becos sem saídas”, canais inacessíveis, ramificações apicais e outras regiões onde o instrumento não pode chegar. Essas áreas podem abrigar bactérias e tecido necrosado que, se não forem removidos, podem levar ao insucesso.

Algumas vezes, o dente afetado pode apresentar rizogênese incompleta, estando indicada a apecificação (HULSMANN, 1997; NEVILLE et al., 1995). Pode acontecer de um dos canais necrosar e o outro permanecer vivo. Nesses casos, provavelmente, não existe comunicação entre o canal principal e a invaginação. A literatura tem demonstrado que, mesmo em casos onde a terapia endodôntica mostra-se tecnicamente insatisfatória, o resultado pode ser bem-sucedido (TOMMASI, 1998; VIDAL et al., 2001).

Após a análise e a interpretação dos dados obtidos, radiográficos e clínicos, que determinam a vitalidade e a saúde da região periapical do dente, um plano de tratamento é formulado. Vários fatores podem influenciar na escolha do tratamento, como, por exemplo, a idade do paciente, as suas condições físicas psicológicas e econômicas. Clinicamente, existe a necessidade de se considerar a configuração da coroa dental e da raiz, a anatomia da invaginação, a possibilidade de acesso, a forma e a localização da abertura da invaginação na coroa, a configuração do sistema do canal radicular, assim como a função e estética do dente (SOUZA, BRAMANTE, 1998).

Witherspoon e Ham (2001) descreveram uma Técnica de fechamento em uma única consulta usando agregado de trióxido (MTA) em dentes com necrose pulpar e ápice imaturo, relatando-o como uma alternativa à técnica de apecificação tradicional com hidróxido de cálcio. Outros autores também relataram sucesso clínico com a técnica de fechamento apical com MTA.

O tratamento dessa anomalia varia de acordo com a classificação de Oehlers e de acordo com isso, o dens in dente tipo I não oferta dificuldades ao tratamento endodôntico, uma vez que a invaginação é pequena e está situada na coroa dental. Ao passo que o tipo II já oferece certa dificuldade à terapia endodôntica, uma vez que se faz necessária a remoção da invaginação do esmalte do interior do conduto radicular. Em relação ao tipo III, geralmente, associa-se o tratamento endodôntico convencional e a retrobturação para obturar o conduto principal, sendo contra-

indicada a exodontia, principalmente por situar-se na região anterior.

Weine (1982) afirma que se deve realizar obturação retrógrada até onde for possível obturar o canal, colaborando com a opinião de Leonardo (1982) de que se deve complementar o tratamento endodôntico com uma retrobturação. Deve ser lembrado que a tentativa de cementogênese com hidróxido de cálcio ou obturação do canal com guta-percha amolecida e, até mesmo ambas as opções podem ser realizadas (INGLE, 1985, TAINTOR, 1985.)

Várias modalidades de tratamento têm sido propostas para o dens in dente, incluindo procedimentos restauradores preventivos, terapia endodôntica convencional, cirurgia endodôntica, e reimplante dental intencional. O tratamento desse dente é complexo, e nenhum método de tratamento pode ser absolutamente proposto, devido à variedade de malformações. Assim, o tratamento é baseado nos sinais e sintomas da anomalia, e o prognóstico do tratamento freqüentemente é questionável. Neville et al ( 1995.)

De igual modo, a prevalência do problema é incerta e a natureza da própria invaginação é variável. A evidência disponível sugere que a condição está associada com um aumento da prevalência da doença e que qualquer tratamento endodôntico necessário pode ser difícil por causa da anatomia complexa. Podemos afirmar que o tratamento de dentes com essa anomalia, embora dificultoso pela sua complexa anatomia, é possível.

### **3 OBJETIVO**

O trabalho tem como objetivo relatar o tratamento endodôntico de um incisivo lateral superior direito dens in dente com abscesso dentoalveolar agudo que teve resultado satisfatório após controle clínico e radiográfico de 3 meses.

#### 4 RELATO DE CASO CLÍNICO

O presente trabalho relata um caso de incisivo lateral superior direito dens in dente, que já se apresentava em estado de necrose pulpar e reabsorção óssea difusa. O paciente apresentava-se com edema intra e extrabucal e sintomatologia dolorosa, acompanhada de prostração, caracterizando um abscesso dentoalveolar agudo, (figura 2).

Na primeira consulta, foi realizado o exame clínico, exame complementar radiográfico e confirmação do diagnóstico, com a visualização de uma extensa área de reabsorção óssea difusa na região do periápice do dente 22, (figura 4). Em seguida, devido ao edema e intensa sintomatologia dolorosa da região, optou-se por uma abordagem emergencial de drenagem do abscesso via mucosa alveolar e prescrição de antibiótico e analgésico, (figura 3).

Após três dias, o paciente retornou ao consultório sem dor e edema na região e iniciados os procedimentos endodônticos, (Figura 5).

Foi realizada a abertura coronária da porção superficial e em seguida a segunda parte da coroa correspondente a invaginação intrapulpar, obtendo-se então acesso ao canal radicular. O sistema utilizado para instrumentação foi Mtwo®, onde foi realizado um batente apical com lima K 70 e irrigação com hipoclorito de sódio a 2,5%, após a instrumentação foi colocado um curativo de pasta de hidróxido de cálcio P.A, associado ao propilenoglicol, (Figura 6).

Após vinte dias, o paciente retornou ao consultório, já com total cicatrização da área drenada, foi recapitulada a instrumentação e irrigação e procedeu-se a obturação do canal radicular cone principal Mtwo® com cimento Sealepex™, pela técnica híbrida de Tagger e radiografia final para controle,( Figura 7).

Passados trinta dias, novo exame físico e radiográfico da região foi realizado, evidenciou-se ausência de sinais e sintomas do abscesso, com imagem de neoformação óssea da região periapical, confirmando o tratamento satisfatório, ( Figura 8 e 9).

Após três meses, foi feito controle radiográfico para analisar a diminuição da lesão, (Figura 10 e 11).

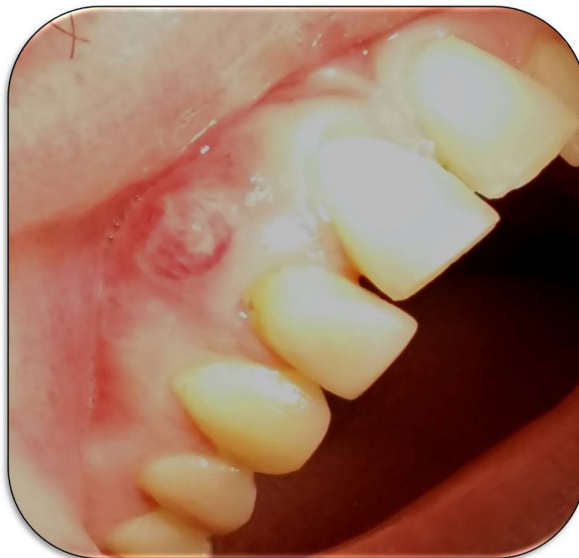

Figura 2- Imagem inicial do abscesso dentoalveolar agudo. Fonte: elaborada pela autora do caso.

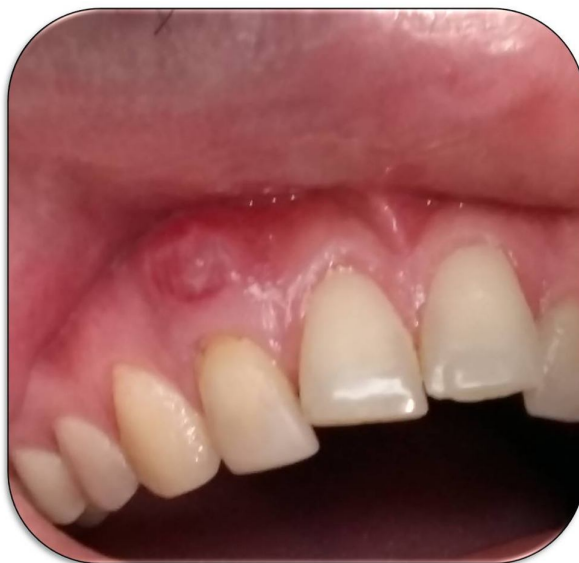

Figura 3- Após drenagem do abscesso dentoalveolar agudo. Fonte : elaborada pela autora do caso.

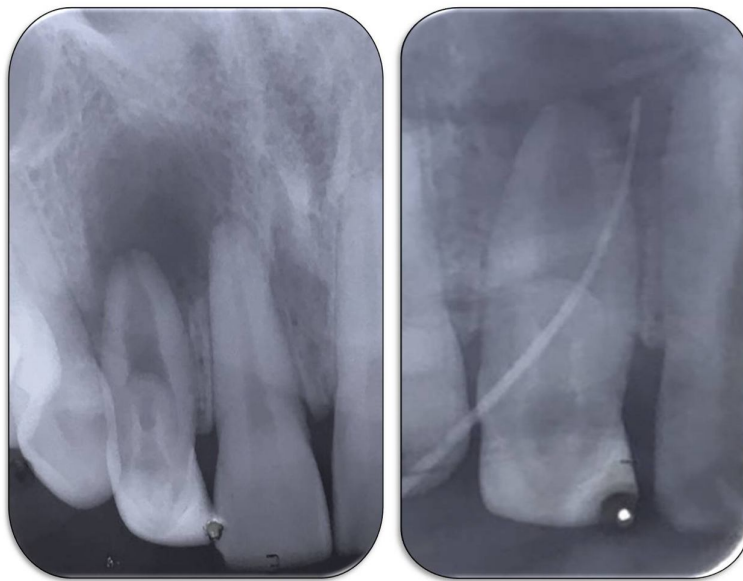
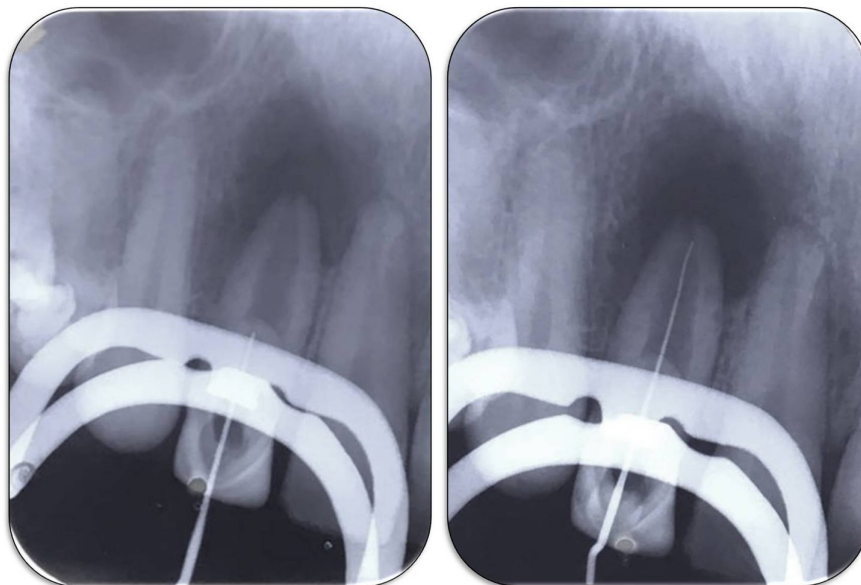


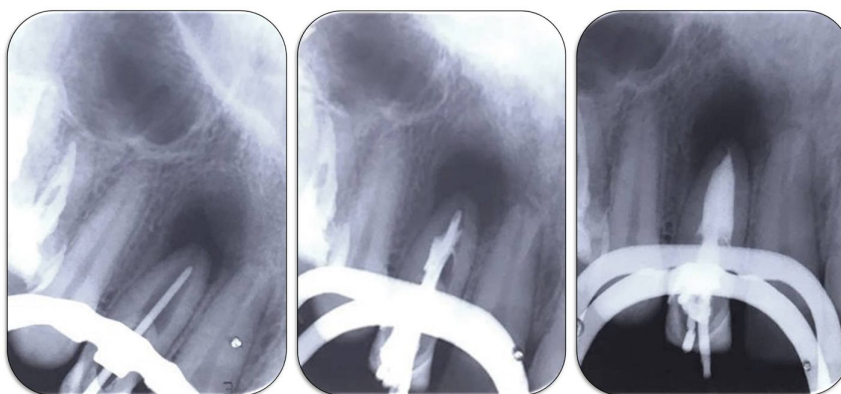
Figura 4- Radiografia de diagnóstico e rastreamento da fístula. Fonte : elaborada pela autora do caso.

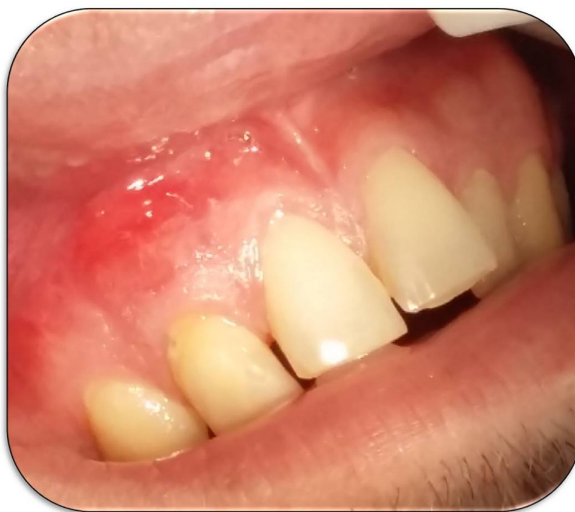

Figura 5- Três dias após a drenagem do abscesso. Fonte : elaborada pela autora do caso.



Figuras 6- Após três dias da drenagem do abscesso, foi feita a abertura coronária, odontometria com sistema (Mtwo), Irrigação com hipoclorito de sódio 2,5%. Feita a medicação intracanal com hidróxido de cálcio P.A e propilenoglicol. Foi feita restauração provisória com cimento de ionômero de vidro. Fonte : elaborada pela autora do caso.



Figuras 7- Após 20 dias com curativo, foi realizada a obturação do conduto com cone de guta percha Mtwo e cimento Sealepex pela técnica híbrida de Tagger com compactadores McSpaden. Foi feita restauração provisória com cimento de ionômero de vidro. Fonte : elaborada pela autora do caso.

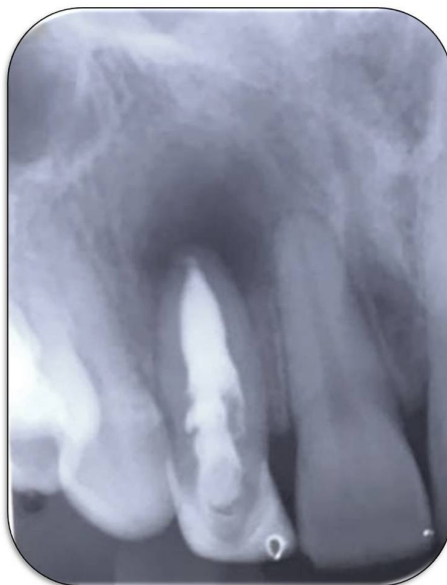

Figura 8- Radiografia final de controle de 1 mês. Fonte : elaborada pela autora do caso.

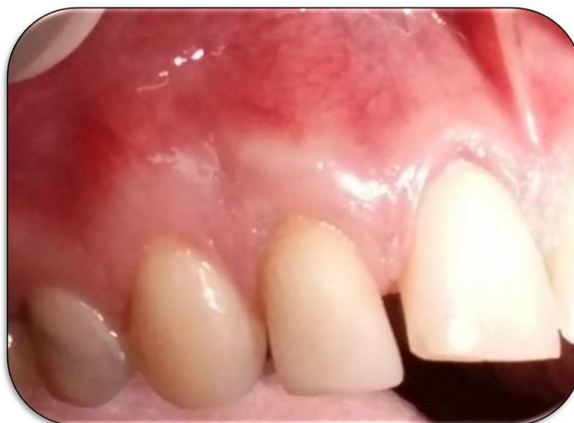

Figura 9- Imagem clínica 30 dias após a obturação, demonstrando ausência de sinais ou sintomas do abscesso. Fonte : elaborada pela autora do caso.



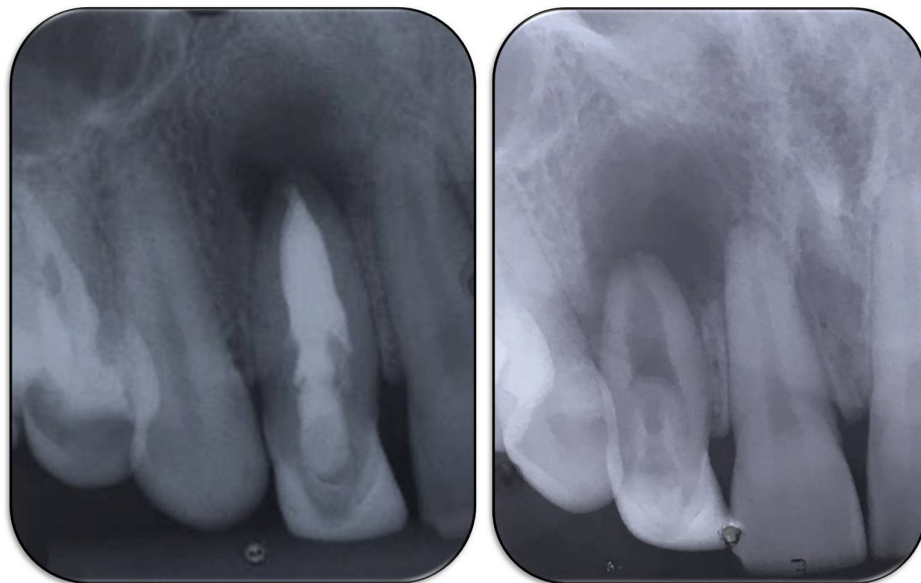

Imagem 10- Radiografias demonstrando a imagem inicial e final, com neoformação óssea da região periapical. Fonte : elaborada pela autora do caso.

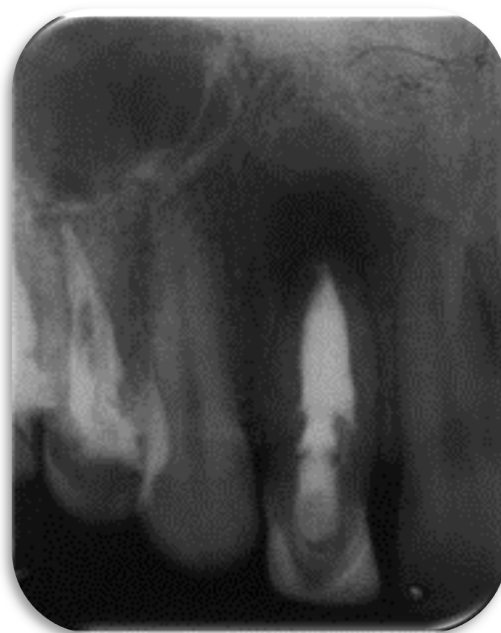

Imagem 11- Radiografia de controle após 3 meses. Fonte : elaborada pela autora do caso.

## 5 DISCUSSÃO

Dens in dente é um distúrbio ou anomalia da formação dentária resultante de uma morfodiferenciação alterada (SERRANO 1991; ; KARACA, TOLLER, 1992; ; SKONER, WALLACE, 1994).

Alguns autores afirmam que o dens in dente é a mais frequente anomalia dos dentes humanos (ORTIZ P, WEISLEDER R, VILLAREAL DE, JUSTUS Y, 2002). Também afirmam que os incisivos laterais superiores são os mais comuns nessa deformidade, seguidos pelos incisivos centrais.

Grahnen et al., (1959) relatou um resumo dos resultados das investigações sobre a prevalência dos dens in dentes. É difícil comparar os achados por causa das diferenças no estudo do tamanho da amostra e composição, e critério de diagnóstico. Os dentes mais afetados são os maxilares Incisivos laterais e ocorrência bilateral não é incomum e ocorre em 43% de todos os casos.

Segundo Bramante (1998), o primeiro caso de dens in dente foi descrito em 1855 por Salter, porém foi Tomes, em 1859, quem descreveu precisamente essa condição e definiu-a como um defeito no desenvolvimento do dente.

Para Lucas e Lucas (2003), a eleição do tratamento vai depender da idade do paciente, da condição física, presença ou não de patologias associadas com a estrutura dentária afetada, assim como também a morfologia da máformação. Podem-se realizar desde procedimentos profiláticos, tais como instrução de higiene oral e uso de selantes; tratamentos conservadores (restauração) quando o dens in dente é diagnosticado precocemente; tratamentos endodônticos, sendo que a exodontia deve ser o último recurso realizado pelo cirurgião-dentista.

Segundo Neville et al.(1995) o incisivo central superior perde apenas para o incisivo lateral em incidência dessa anomalia. A ocorrência foi unilateral, e se enquadra, na classificação de Oehlers, no tipo III.

De acordo com Oehlers (1957), o dens in dente pode ser classificado em três tipos, embora o tipo II e tipo III sejam difíceis de tratar, o tratamento é conseguido quase sempre endodônticamente.

De acordo com Bramante (1998), o exame radiográfico revelou o aspecto de “um dente dentro do outro”, como relatado na literatura, e rarefação óssea periapical como resultado da evolução do processo infeccioso pulpar. A invaginação presente na face palatina da unidade provavelmente foi a responsável pela necrose do dente

invaginado, por servir como via de comunicação da cavidade oral com o tecido pulpar. A não ser pelo tamanho um pouco aumentado do dente, não havia sinais clínicos que indicassem a presença de dente invaginado. Durante o exame clínico, ao serem empregados recursos semiotécnicos, obteve-se resposta positiva ao teste pulpar com o frio, o que acontece quando apenas o canal do dente necrosa e não há comunicação entre a invaginação e o canal principal, em concordância com os trabalhos de Souza e Bramante (1998), Zegarelli, Kutscher, Hyman (1982), Regezi e Sciubba (1991), e Shafer, Hine e Levy (1987).

Foi necessária uma intervenção endodôntica inicial, para que se conseguisse uma regressão dos sinais e sintomas, uma vez que estava comprovada a patologia pulpar e indicada a terapia endodôntica (HOLTZMAN, 1997; REGEZI; SCIUBBA, 1991).

A maioria dos estudos dos dens in dentes envolvem polpa necrótica (PAULA-SILVA FWG, ROCHA CT, FLORES DSH, NELSON-FILHO P, SILVA) e muitos têm formação incompleta de raiz. Os diagnósticos dessas entidades geralmente acontecem quando o paciente procura o profissional em caso de pulpíte, abscesso dentoalveolar agudo ou presença de uma fistula relacionada ao dente afetado, como é o caso tratado no trabalho.

Em outras situações as invaginações são descobertas durante exames de rotina, cabe então ao cirurgião-dentista comunicar seu paciente sobre a anormalidade, para possíveis tratamentos, se necessário.

Segundo Patel, (2010), quando a polpa do canal é necrotizada, o tratamento torna-se mais completo e desafiador por que há dificuldade causada para a invaginação da limpeza do canal principal.

Demartis, (2009) disse que após a erupção dos dentes, o dens in dente perderia esse suprimento de sangue para os tecidos da invaginação, ocasionando necrose tecidual.

A limpeza e desinfecção tem sido associada a regiões pituitárias inacessíveis que nessas situações podem ser facilitadas pela utilização de hidróxido de cálcio associadas a irrigações abundantes com soluções de hipoclorito de sódio. (TSURUMACHI et al) 2002, especialmente pelo seu PH alcalino, seu tecido altamente mineralizado, ação bactericida e desnaturação da hidrólise de proteínas, facilitando a dissolução do hipoclorito de sódio.

Um estudo de Gesteira et al (2007), envolveu repetidos curativos de hidróxido

de cálcio que foram removidos cada vez com irrigação intensa de hipoclorito de sódio a 5% fazendo limpeza de irregularidades e lugares não facilmente acessíveis para o tratamento endodôntico devido a parte invaginada, isso é, o curativo de escolha para a maioria dos tratamentos do dens in dente.

Para Schmitz et al. (2010), em muitos dens in dente a necrose pulpar ocorre cedo, deixando muitos deles com raízes incompletas, nessa situação é necessária induzir uma barreira antes do tratamento desses canais, essa medida é amplamente realizada com pasta de hidróxido de cálcio.

De acordo com Hasselgren, (1988), tratamento endodôntico não-cirúrgico em de dens in dente devem ser a primeira alternativa de tratamento antes de recorrer à cirurgia endodôntica, reimplantação intencional, ou extração do dente. No entanto, o tratamento endodôntico do dens in dente tipo II e III pode tornar-se complicado por causa de uma imprevisível interna anatomia. A desinfecção completa do canal é de grande importância para promover a cicatrização dos tecidos perirradiculares. Neste caso, o hipoclorito de sódio como irrigação e hidróxido de cálcio como medicação intracanal foram utilizados para o resultado.

Um dos principais problemas na terapia endodôntica em dentes com necrose pulpar e ápice aberto é a obtenção de um fechamento adequado do canal radicular. Nos casos de dens in dente, Weine (1982) afirma que se deve realizar obturação retrógrada até onde for possível obturar o canal, colaborando com a opinião de Leonardo (1982) de que se deve complementar o tratamento endodôntico com uma retrobturação. Deve ser lembrado que a tentativa de cementogênese com hidróxido de cálcio ou obturação do canal com guta-percha amolecida e, até mesmo ambas as opções devem ser realizadas (INGLE, 1985; TAINTOR, 1985).

O procedimento clínico necessário para estes dentes baseia-se no princípio da desinfecção do espaço pulpar, permitindo a formação de uma barreira de tecido mineralizado no ápice do dente. O hidróxido de cálcio é a medicação mais comumente utilizada para esse fim. Giuliani et al. (2002).

Uma revisão da literatura mostra que a extração de dentes com invaginação foi a terapia preferida até a década de 1970 (HÜLSMANN 1995). Grossman (1974) e Creaven (1975) foram os primeiros a descrever a descrever o tratamento do canal radicular da invaginação apenas (tratamento invaginação da raiz) e Tagger (1977) e Hovland , Block (1977) foram os primeiros a apresentar casos tratados com terapia de canal radicular.

O dente foi obturado, e a unidade dentária mantida na arcada, o que comprova a importância do correto diagnóstico para o sucesso da terapia endodôntica. Testes pulpares e periapicais devem ser aplicados, mesmo quando há evidências clínicas de necrose pulpar, pois, devido à complexa anatomia interna encontrada em dentes com essa anomalia de desenvolvimento, os canais com vitalidade pulpar podem ser preservados quando não há comunicação entre eles e o canal necrosado, reduzindo inclusive a complexidade do tratamento. O resultado da avaliação clínica e radiográfica do tratamento apresentado está em consonância com a literatura consultada. Mostra-nos que o tratamento endodôntico restrito à área invaginada pode ser a conduta para resolução do problema (HOLTZMAN; LEZION, 1996; SCHINDLER; SCHWARTZ, 1997).

## 6 CONCLUSÃO

Podemos afirmar que o tratamento de dentes com invaginação, embora dificultoso pela sua complexa anatomia, é possível. O resultado deste trabalho confirma a possibilidade de êxito após a realização do tratamento endodôntico, evitando-se intervenção cirúrgica ou perda do elemento dental quando presente essa alteração de desenvolvimento. Após controle do paciente, conseguimos perceber a diminuição da lesão periapical e ausência de sinais e sintomas do abscesso.

É importante salientar que em casos de anormalidades dentárias é recomendável um acompanhamento detalhado do caso, mesmo não sendo necessária a intervenção imediata do cirurgião dentista. Pois a qualquer momento, na presença de sinais e/ou sintomas, um correto diagnóstico será fundamental para o planejamento e execução de um tratamento adequado e o mais conservador possível. Nestes casos, a determinação do sucesso do tratamento será dada pela preservação a longo prazo.

## REFERÊNCIAS

ALANI, A. Dens invaginatus. Part 1: classification, prevalence and aetiology. **Clinical Artyle**, Swansea UK, v 41, p. 1123–1136, July,2008.

ROCHA NETO, P.C, et al. Dens invaginatus: case report. **Revista gaúcha de odontologia**, Porto Alegre, v.63, n.2, p. 219-226, jul./set., 2015.

Fregnani, E.R, et al. Complex endodontic treatment of an immature type III dens invaginatus. A case report. **International Endodontic Journal**, São Paulo v. 41, p .913–919, 2008.

Hülsmann M. Dens invaginatus: Aetiology, classification, prevalence, diagnosis, and treatment considerations. **International Endodontic Journal**, v. 30, p.79-90, 1997.

Jaramillo, A. et al. Endodontic treatment of dens invaginatus: a 5- year follow-up. **Oral Surg Oral Med Oral Phatol Oral Radiol Endod**, Colombia, v. 101, p 15-21, August, 2006.

Vier-Pelisser, F.V, et al. Management of Type III Dens Invaginatus in a Mandibular Premolar: A Case Report. **Brazilian Dental Journal**, Porto Alegre, v.25 p.73-78, 2014.

Ruschel, H.C, et al. Dens in dente bilateral: relato de caso e considerações de tratamento. **Stomatós**, Canoas, v.17, n.32, p. 91-96 jan./jun. 2011.

Carvalho, P.G.M, et al. DENS INVAGINATUS MÚLTIPLO E BILATERAL. **Revista de endodontia pesquisa e ensino On Line**, Rio Grande do Sul. Ano 4, Número 7, Janeiro/Junho, 2008.

BARBOSA, R.K.C, et al. Alterações Morfológicas na Cavidade Pulpar que Influenciam no Tratamento Endodôntico. **Rev. Odontol**, Vitória, v.7, n.2, p.47-51, maio/ago. 2005

Rakes, M.G, et al. Complications occurring resultant to dens invaginatus: case report. **Pediatric Dentistry**, v.10, n.1, p. 53-55, march 1988.

Bahmani, M, et al. Diagnosis and Treatment of a Type III Dens Invagination Using Cone-Beam Computed Tomography. **Iranian Endodontic Journal**, Iran, v. 11 p.341-343, 2016.

Gesteira, M.F.M, et al. Terapia endodôntica em dens invaginatus: relato de um caso. **Ciências médicas biológicas**, Salvador, v.6, n.3, p. 362-370, set./dez. 2007.

Neville, et al. Dente invaginado (dens in dente). **Patologia Oral e Maxilofacial**. 3<sup>o</sup> ed. Editora Saunders Elsevier,1988. P 76-98.





### AUTORIZAÇÃO

Eu, Renato Arcado do Santo, portador (a) de  
cédula de identidade nº 552279929, CPF nº 37420758053, **autorizo**  
veicular minha imagem e depoimentos em qualquer meio de comunicação para fins didáticos  
de pesquisa, divulgação de conhecimento científico sem quaisquer bônus e restrições.

Fico ainda autorizado (a), de livre e espontânea vontade, para os mesmos fins, a cessão de  
direitos de veiculação, não recebendo para tanto qualquer tipo de remuneração.

Cidade, Bauru 25 de Outubro de 2016.

*Renato A. Santo*