

**UNIVERSIDADE DO SAGRADO CORAÇÃO**

**CAMILA DIONISIO ARGENTINO**

**ANÁLISE MICROSCÓPICA DO REPARO ÓSSEO  
APÓS TRATAMENTO DE OSTEONECROSE DOS  
MAXILARES ASSOCIADA AO USO DE  
BISFOSFONATOS COM PLASMA RICO EM  
PLAQUETAS**

BAURU  
2015

**CAMILA DIONISIO ARGENTINO**

**ANÁLISE MICROSCÓPICA DO REPARO ÓSSEO  
APÓS TRATAMENTO DE OSTEONECROSE DOS  
MAXILARES ASSOCIADA AO USO DE  
BISFOSFONATOS COM PLASMA RICO EM  
PLAQUETAS**

Trabalho de conclusão de curso  
apresentado ao Centro de Ciências da  
Saúde como parte dos requisitos para  
obtenção do título de Bacharel em  
Odontologia, sob orientação da Prof.  
Dra. Camila Lopes Cardoso.

BAURU  
2015

A6919a

Argentino, Camila Dionisio

Análise microscópica do reparo ósseo após tratamento de osteonecrose dos maxilares associada ao uso de bisfosfonatos com plasma rico em plaquetas / Camila Dionisio Argentino. -- 2015.

40f. : il.

Orientadora: Profa. Dra. Camila Lopes Cardoso.

Trabalho de Conclusão de Curso (Graduação em Odontologia) – Universidade do Sagrado Coração – Bauru – SP.

1. Osteonecrose associada ao uso de bisfosfonatos. 2. Tratamento cirúrgico. 3. Plasma rico em plaquetas. I. Cardoso, Camila Lopes. II. Título.

**CAMILA DIONISIO ARGENTINO**

**ANÁLISE MICROSCÓPICA DO REPARO ÓSSEO APÓS  
TRATAMENTO DE OSTEONECROSE DOS MAXILARES  
ASSOCIADA AO USO DE BISFOSFONATOS COM PLASMA RICO  
EM PLAQUETAS**

Trabalho de conclusão de curso apresentado ao Centro de Saúde da Universidade do Sagrado Coração como parte dos requisitos para obtenção do título de Bacharel em odontologia sob orientação da Profª. Dra. Camila Lopes Cardoso.

Banca examinadora:

---

Profa. Dra. Camila Lopes Cardoso  
Universidade do Sagrado Coração

---

Profa. Dra. Andréia Aparecida da Silva  
Universidade do Sagrado Coração

---

Prof. Especialista Carlos Cesar DeAntoni  
Universidade do Sagrado Coração

Bauru, 18 de novembro de 2015.

## AGRADECIMENTOS

Agradeço primeiramente e acima de tudo a Deus, que é o Senhor supremo que sirvo, pela oportunidade concedida de concluir o curso de Odontologia nessa etapa tão importante da minha história. Ao meu respirar, à minha saúde, à minha força, ao despertar de cada manhã, ao meu viver, tudo eu devo à Ele. Obrigada por conduzir os meus passos e cuidar de mim em todos os momentos.

Agradeço imensamente à minha família, ao meu pai Osmar Argentino, à minha mãe Silmara Dionisio e à minha irmã Alinne Argentino, que em todos esses anos de lutas e conquistas permanecem ao meu lado. Obrigada por cada oração, por acreditarem no meu potencial, por todas as palavras de conforto e carinho, às repreensões, aos elogios, aos estímulos, aos cuidados e de fornecer a possibilidade de estudar esse curso com toda dedicação diária de vocês. Meu amor e gratidão por vocês é imensurável.

À minha orientadora Camila Cardoso Lopes, muito obrigada! Agradeço pela paciência, pelo tempo dedicado a mim com todo carinho, pelo apoio em superar meus anseios de universitária e pela confiança em fornecer parte do seu trabalho em minhas mãos. Você é exemplo de Mestre e Doutora e sempre será minha querida Orientadora.

Agradeço pela presença da banca examinadora composta pela Profa. Dra. Camila Cardoso Lopes, Profa. Andréia Aparecida da Silva e Prof. Especialista Carlos Cesar DeAntoni que estão participando deste momento tão importante, que marca a conclusão da graduação e início da minha vida profissional.

Muito obrigada às Profas. Dras. Dulce Constantino, Pâmela Santos, Daniela Nicolielo e aluna de mestrado Cláudia Curra pela colaboração da parte experimental deste trabalho, aos Profs. Drs. Joel Ferreira e Solange Oliveira B. Franzolin por realizar a análise estatística dos resultados obtidos, aos técnicos Maira Couto que realizou as lâminas para estudo microscópico e Wilson Orcini pelo auxílio técnico na análise histomorfométrica, a Profa Mariza Akemi Matsumoto pela co-orientação da pesquisa, à Universidade do Sagrado Coração que cede o seu espaço físico para realizar sonhos e conquistas todos os dias durante esses 4 anos de vida acadêmica e a toda equipe do biotério da USC que cuidou dos animais durante o experimento. Sem cada um de vocês, este trabalho não seria possível de ser realizado com tanto profissionalismo e dedicação.

Amigas, aquelas que vivenciam comigo desde a angústia até a felicidade, do choro até o sorriso mais sincero, das dificuldades até a vitória, das dúvidas até aos esclarecimentos, dos planos até as realizações. Rayza Rodrigues, Raquel Damazia, Fernanda Rayssa, Mariana Esdras e Cintia Gomes obrigada por cada palavra, por cada aprendizado compartilhado, por cada situação vivida, por cada abraço, por cada carinho e pelo companheirismo de vocês em tudo! Uma parte de mim está com vocês e as levarei para sempre comigo.

Agradeço a todos os Mestres que cruzaram o meu caminho nessa jornada, seja ministrando as aulas do curso, orientando em clínicas e dando lições de como ser uma boa profissional da saúde. Obrigada pelo tempo dedicado e todo ensinamento adquirido. Aos funcionários que fazem parte do grande time deste curso, que sempre ajudou com todo o funcionamento das clínicas antes, durante e após os atendimentos. Sem vocês nada aconteceria.

À FAPESP, órgão responsável por auxiliar financeiramente este trabalho (Processo 2014/10693-6) para que pudesse ser desenvolvido e enriquecer a área acadêmica odontológica e médica, muito obrigada!

“Muitos são os planos no coração do homem, mas o que prevalece é o propósito do Senhor.” (Pv 19:21)

## RESUMO

A ressecção óssea associada ao uso de plasma rico em plaquetas (PRP) é uma proposta de tratamento da osteonecrose dos maxilares associada ao uso de bisfosfonatos (OMABF) que tem apresentado resultados clínicos satisfatórios na manipulação dos casos sintomáticos. O objetivo do trabalho foi avaliar o processo de reparo após o tratamento cirúrgico da OMABF utilizando PRP. 30 ratos receberam administração endovenosa de ácido zoledrônico para indução da OMABF. Foi realizada exodontia do incisivo superior direito e, 7 dias após, realizado o tratamento cirúrgico da OMABF. O grupo experimental (1) foi submetido à ressecção marginal da região afetada, curetagem alveolar e preenchimento com PRP. O grupo controle (2) foi submetido aos mesmos procedimentos descritos para o grupo experimental, com exceção da utilização do PRP. Decorridos 14, 28 e 42 dias, os animais foram eutanasiados e, a análise do reparo foi feita através da análise histomorfométrica, realizada no software Image-Pro® Plus version 5.1.2, quantificando as seguintes estruturas: tecido ósseo neoformado (ON), tecido conjuntivo (TC), infiltrado inflamatório (IF) e vaso sanguíneo (VS). O grupo 1 demonstrou de modo significativo maior quantidade de ON, TC e VS quando comparado ao grupo 2. Não houve diferença significativa com relação ao IF. A partir deste estudo, foi concluído que a variação de modelo experimental empregada demonstrou ser útil no desenvolvimento da OMABF e que a utilização do PRP demonstrou melhor reparo ósseo quando comparado ao grupo sem PRP.

**Palavras-Chaves:** Bisfosfonatos. Osteonecrose dos Maxilares. Plasma Rico em Plaquetas. Tratamento cirúrgico.



## **ABSTRACT**

Bone resection associated with platelet-rich plasma (PRP) is a proposal in management of bisphosphonate-related osteonecrosis of the jaw (BRONJ) which has demonstrated clinical success in the symptomatic cases. The aim of this study was to evaluate the healing process after surgical treatment of BRONJ using PRP. Thirty rats received intravenous zoledronic acid to induce BRONJ. The upper right incisor extraction was performed and after 7 days, the BRONJ surgical treatment. The experimental group (1) was submitted to marginal resection of the affected region, alveolar curettage and filling with PRP. The control group (2) was subjected to the same procedure, except the use of PRP. After 14, 28 and 42 days, the animals were euthanized and the repair analysis was performed by histomorphometric analysis, using Image-Pro® Plus version 5.1.2 software, quantifying the following structures: newly bone formation (ON) connective tissue (CT), inflammatory infiltration (IF) and blood vessel (VS). Group 1 showed significantly greater amount of ON, TC and VS compared to group 2. There was no significant difference regarding the IF. From this study, it was concluded that the experimental model variation proved to be useful in the development of BRONJ and the use of PRP showed better bone repair when compared to the group without PRP.

**Key Words:** Bisphosphonate-Related Osteonecrosis of the Jaw. Platelet Rich Plasma. Surgical Treatment.

## LISTA DE TABELAS

Tabela 1 - Resultado clínico das amostras que revelaram não recobrimento da mucosa bucal após 7 dias da exodontia.....	20
Tabela 2 - Média da % das variáveis quantificadas por período, em cada terço alveolar dos grupos 1 e 2.....	20
Tabela 3 - Resultados dos testes estatísticos quando a variável Tecido ósseo neoformado (ON) foi quantificada.....	22
Tabela 4 - Resultados dos testes estatísticos quando a variável Tecido conjuntivo (TC) foi quantificada.....	23
Tabela 5 - Resultados dos testes estatísticos quando a variável Infiltrado inflamatório (IF) foi quantificada.....	24
Tabela 6 - Resultados dos testes estatísticos quando a variável vaso sanguíneo (VS) foi quantificada.....	25

## LISTA DE ILUSTRAÇÕES

Figura 1 - Fotomicrografia ilustrando as estruturas que foram quantificadas: Osso Neoformado (ON), Tecido conjuntivo (TC), Vaso sanguíneo (VS) e Infiltrado inflamatório (IF) .....	18
Figura 2 - Aspectos clínicos da OMABF após a exodontia. A. Necrose óssea exposta ao meio bucal. B. Supuração em leito de OMABF.....	19
Figura 3 - Porcentagem de osso neoformado no grupo 1 (G1) e grupo 2 (G2), nos períodos de 14, 18 e 42 dias em cada terço alveolar.....	21
Figura 4 - Porcentagem de tecido conjuntivo no grupo 1 (G1) e grupo 2 (G2), nos períodos de 14, 18 e 42 dias em cada terço alveolar.....	23
Figura 5 - Porcentagem de infiltrado inflamatório no grupo 1 (G1) e grupo 2 (G2), nos períodos de 14, 18 e 42 dias em cada terço alveolar.....	24
Figura 6 - Porcentagem de vaso sanguíneo no grupo 1 (G1) e grupo 2 (G2), nos períodos de 14, 18 e 42 dias em cada terço alveolar.....	25

## SUMÁRIO

<b>1 INTRODUÇÃO</b> .....	<b>11</b>
<b>2 OBJETIVOS</b> .....	<b>14</b>
<b>3 MATERIAL E MÉTODOS</b> .....	<b>15</b>
<b>4 RESULTADOS</b> .....	<b>19</b>
4.1 ANÁLISE CLÍNICA.....	19
4.2 ANÁLISE MICROSCÓPICA QUANTITATIVA .....	20
4.2.1 Variável tecido ósseo neoformado (ON) .....	21
4.2.2 Variável tecido conjuntivo (TC).....	23
4.2.3 Variável infiltrado inflamatório (IF) .....	24
4.2.4 Variável vaso sanguíneo (VS).....	25
<b>5 DISCUSSÃO</b> .....	<b>26</b>
<b>6 CONCLUSÃO</b> .....	<b>29</b>
<b>REFERÊNCIAS</b> .....	<b>30</b>
<b>ANEXO A</b> .....	<b>38</b>

## 1 INTRODUÇÃO E JUSTIFICATIVA

Os bisfosfonatos (BF) são um grupo de medicamentos utilizados para o tratamento das desordens do cálcio há mais ou menos 40 anos, apesar de ter sido quimicamente sintetizado em 1800s.<sup>1</sup> Os BF são administrados comumente no tratamento de afecções ósseas benignas como a osteoporose, osteogênese imperfeita e doença de Paget bem como, em neoplasias malignas sólidas com metástases ósseas e neoplasias malignas com envolvimento ósseo, como o mieloma múltiplo.<sup>2</sup>

A indicação do uso dos BF é para o controle da hipercalemia das condições acima descritas. O principal efeito deste medicamento é a inibição da reabsorção óssea. Apesar dos mecanismos de ação dos BF não serem completamente conhecidos, alguns destes efeitos no metabolismo ósseo são: inibição da reabsorção óssea; interferência na atividade metabólica dos osteoclastos (inibição da diferenciação de novas células precursoras, da maturação e atividade osteoclástica e aumento da morte celular) e atividade anti-angiogênica.<sup>1-5</sup> Todos esses efeitos resultam na inibição da reabsorção óssea, reduzindo os níveis de hipercalemia provocada pelos tumores e/ou metástases ósseas. Diante disso, a administração dos BF nas condições patológicas descritas acima, tem como objetivos a obtenção de massa óssea, redução de fraturas ósseas e a diminuição da sintomatologia dolorosa. Conforme seu mecanismo de ação específico, são divididos em duas classes principais: os BF nitrogenados e os BF não-nitrogenados, podendo ser administrado pelas vias oral ou parenteral.<sup>1-5</sup>

Apesar dos grandes benefícios do uso de BFs em pacientes portadores dessas condições benignas e malignas, a identificação de uma complicação bucal advinda do uso deste medicamento, a osteonecrose associada ao uso de bisfosfonatos (OMABF), despertou atenção nas áreas médica e odontológica. O aspecto clínico desta afecção pode variar de acordo com a condição clínica do paciente, sua história médica e odontológica, tempo e modo de administração do medicamento, mas geralmente é caracterizado por uma exposição óssea da maxila e/ou mandíbula (especialmente na mandíbula) circundada por mucosa bucal com sinais inflamatórios e sintomatologia dolorosa.<sup>6-8</sup> O critério de diagnóstico da OMABF é a exposição óssea por um período mínimo de 8 semanas, história de tratamento prévio e/ou recente com BF e ausência de radioterapia cérvico-facial.<sup>6</sup>

Sua incidência tem sido estimada ser de 1:143.000 pacientes/ano submetidos a procedimentos odontológicos,<sup>2,9</sup> 0,8-12% em pacientes que recebem administração

endovenosa no controle de neoplasias malignas<sup>10</sup> e 0,00038% a 0,06<sup>11</sup> nos pacientes que administram BF via oral. A etiopatogenia da OMABF vem sendo extensamente investigada e ainda não está completamente definida. Atualmente, a interação entre o metabolismo ósseo, infecção, trauma local e teorias como supressão da remodelação óssea, efeito antiogênico e toxicidade da mucosa de recobrimento são as principais linhas de estudo para esclarecer sua etiopatogenia.<sup>2,12-14</sup>

Autores<sup>7</sup> propuseram um sistema de classificação do estadiamento clínico da doença, na tentativa de orientar o tipo de conduta terapêutica adequada em cada caso.<sup>6-8</sup> É fundamental ressaltar que o desenvolvimento desta afecção depende de fatores sistêmicos e locais do indivíduo, tipo de BF, dose, tempo e via de administração.

Ainda não existe uma abordagem padronizada de tratamento da OMABF na literatura. Apesar da falta de consenso no tratamento da OMABF, existe uma tendência de tratamento conservador para os casos de estadiamento clínico "I" (assintomáticos), caracterizado pelo uso de antissépticos tópicos a base de Clorexidina 0,12%, uso intermitente de antibióticos sistêmicos e pequenos debridamentos cirúrgicos do local.<sup>6,7,8,15-17</sup> Alguns autores tem recomendado abordagem conservadora para a OMABFs.<sup>6,7,8,15-18</sup> Esta abordagem conservadora foi amplamente indicada para todos pacientes portadores de OMABF no momento inicial de identificação desta entidade clínica (2003). No entanto, a maioria dos casos de OMABF são de maior envolvimento ósseo e sintomáticos, associados a infecções importantes (estágios II e III), e que não apresentam resposta satisfatória ao tratamento conservador.<sup>6,7,8,15-19</sup> Considerando os insucessos da abordagem conservadora, a abordagem cirúrgica tem sido mais amplamente recomendada para a manipulação destes casos, devido aos riscos de bacteremia e septicemia em pacientes imunocomprometidos (oncológicos) bem como, a perda da qualidade de vida.<sup>6,7,8,15-19</sup>

Estudos têm demonstrado casos de OMABF que não respondem a abordagem conservadora deixando os pacientes debilitados, com complicações orais como osso exposto, infecção, dor e desconforto, requerendo terapia mais radical afim de restaurar a qualidade de vida do paciente.<sup>20-24</sup> É importante considerar essa condição como porta de entrada para microorganismos. Tratamento conservador teve relatos de ser parcialmente bem-sucedido, com resolução relatada em apenas 50% dos casos, particularmente, em OMABF nos estadiamentos clínicos II e III.<sup>25-31</sup> Diante disso, existe uma tendência, na literatura, de realizar a terapêutica cirúrgica.<sup>32-38</sup>

Frente ao contexto acima exposto, alternativas de tratamento estão sendo utilizadas com o objetivo de melhorar os índices de resolução dos casos de OMABF. Dentre essas terapias, o tratamento com ressecção óssea combinada com fatores de crescimento tem apresentado resultados satisfatório e promissor na cura desta complicação.<sup>19,39</sup>

Estudos experimentais e clínicos têm demonstrado a eficácia de vários mediadores celulares (proteínas morfogenéticas ósseas, interleucinas e fatores de crescimento angiogênicos) na cicatrização de defeitos ósseos.<sup>19,40-54</sup> O plasma rico em plaquetas (PRP) é uma fonte autóloga de fatores de crescimento, obtida através de um processo de centrifugação<sup>52-54</sup> que produz uma concentração muito elevada de plaquetas humanas que contém vários fatores de crescimento (fator de crescimento derivado de plaquetas, fator de crescimento  $\beta$ -transformador, fator de crescimento epidérmico e fator de crescimento do endotelial vascular). Esses fatores são ativamente secretados pelas plaquetas, nas feridas, e promovem o início da cicatrização.<sup>52-54</sup> Diversos estudos tem relatado sucesso na regeneração óssea e na cicatrização de tecidos moles depois da utilização do PRP.<sup>40-54</sup> Autores, em 2007, relataram 3 casos clínicos de OMABF refratários ao tratamento conservador, tratados através de ressecção óssea marginal, associada ao PRP, com resolução completa de todos os casos.<sup>19</sup> O mesmo grupo de pesquisadores, em 2011, publicaram uma série de 25 pacientes portadores de OMABF, sendo que 20 casos (80%) apresentaram resposta completa de resolução, com ausência de osso exposto durante o período de controle.<sup>39</sup> Na sequência, outros estudos foram relatados, utilizando o mesmo protocolo cirúrgico com resultados satisfatórios também.<sup>19,55,56</sup>

Diante da ausência de protocolos bem definidos para o tratamento da OMABF, aliada à inexistência de trabalho experimental detalhado utilizando cirurgia e PRP para essa afecção, o objetivo do trabalho é avaliar os resultados desta terapia, na manipulação da OMABF. A hipótese deste trabalho, baseada em achados clínicos prévios<sup>19,39</sup> é de que a cirurgia de ressecção marginal, aliada ao uso de PRP, melhora a condição do reparo, na área afetada, e promove maior neoformação óssea quando comparado a um grupo controle, num mesmo período de cicatrização, resultando numa melhor forma de tratamento.

## **2 OBJETIVO**

O objetivo do trabalho foi avaliar o processo de reparo após o tratamento cirúrgico da OMABF utilizando PRP, através da análise microscópica quantitativa da presença de neoformação óssea, tecido conjuntivo, vasos sanguíneos e infiltrado inflamatório.



### 3 MATERIAL E MÉTODOS

Após aprovação do projeto de pesquisa pelo Comitê de Ética em Pesquisa com Animais (Protocolo CEUA/USC 12/14 - **Anexo 1**), foi obtido um auxílio pesquisa da FAPESP (Processo 2014/10693-6).

Foram utilizados, neste experimento, 30 ratos (*Rattus norvegicus*, *albinus*, *Wistar*) machos, com peso aproximado de 180 a 220 gramas, mantidos no biotério da Faculdade de Odontologia da Universidade do Sagrado Coração (USC). Os animais foram alimentados com ração sólida (Ração Ativada Produtor - Anderson & Clayton S.A.) e água a vontade, com exceção do período pré-operatório, correspondente ao jejum, 12 horas antes e das primeiras 24 horas pós-cirurgia, em que essa alimentação foi triturada. Os 30 animais foram divididos em 2 grupos (15 animais cada grupo), com diferentes formas de tratamento, totalizando n=5 para cada período de análise (14, 28 e 42 dias).

#### **Administração do ácido zoledrônico**

O modelo experimental de OMABF foi baseado no trabalho de Hokugo et al. (2010).<sup>57</sup> Todos os animais receberam administração endovenosa de zoledronato (Zometa, Novartis, Basel, Switzerland, 35µg/kg em 0,9% NaCl,) na veia caudal. Foram realizadas um total de 4 administrações, num intervalo de 2 semanas entre cada aplicação, portanto, completando 8 semanas de administração.

#### **Procedimento de exodontia**

O procedimento de exodontia foi realizado em todos os animais, 3 semanas após o início do tratamento sistêmico,<sup>57</sup> seguindo a metodologia previamente descrita.<sup>58,59</sup> Os animais foram submetidos à sedação com injeção intramuscular, a base de cloridrato de xilazina, na dose de 15mg/kg de peso e anestesiados com uma combinação de cloridrato de ketamina (25ml/kg) e xilazina (15ml/kg de peso) intramuscular. Após antissepsia da área cirúrgica com solução aquosa de polivinilpirrolidona (PVPI tópico) (Gessy Lever Industrial Ltda.), o incisivo superior direito de cada animal foi extraído com a utilização de instrumentos adaptados para o procedimento.<sup>58,59</sup> Foi administrada em dose única, Dipirona sódica 1mg/kg/dia, via intramuscular, no pós-operatório para o controle de analgesia.

### **Diagnóstico da OMABF**

O diagnóstico da OMABF foi clínico, através da constatação de exposição óssea da região. Foram anotados os sinais de inflamação e infecção observados na região. A cirurgia de tratamento foi realizada apenas após o período final de administração do medicamento.

### **Tratamento da OMABF**

O tratamento foi realizado sete dias após a exodontia, em todos os animais. Os 30 animais foram divididos em 2 grupos (15 animais cada grupo), com 2 formas diferentes de tratamento, totalizando n=5 para cada período de análise (14, 28 e 42 dias). O **Grupo experimental (1)**: foi submetido a ressecção marginal da região de osso necrótico seguida da colocação de PRP. Para isso, os animais foram submetidos à sedação com injeção intramuscular a base de cloridrato de xilazina, mediante injeção intraperitoneal, na dose de 15ml/kg de peso e anestesiados com uma combinação de cloridrato de ketamina (25ml/kg) e xilazina (15ml/kg de peso) intramuscular. O preparo do PRP foi feito seguindo o protocolo padronizado pela técnica de Anitua.<sup>60-63</sup> Após a anestesia, 1,0ml de sangue foi obtido através de uma punção intracardíaca. Foram acrescentados citrato de sódio a 3,8% como anticoagulante. Os tubos foram centrifugados durante 8 minutos a 1.800 rpm (rotações por minuto). O sangue foi separado em seus três componentes básicos: glóbulos vermelhos na parte inferior do tubo (0,5 ml) e de plasma pobre em fatores crescimento na parte superior do tubo (0,3 ml). O plasma pobre em fatores crescimento foi eliminado por meio de pipetas, e 0,2 ml de plasma rico em plaquetas foi obtido, para cada amostra, com um injetor estéril, sem dar qualquer dano. Este plasma foi misturado com cloreto de cálcio a 10% (50 IL de PRP por 1mL de preparação) para ativá-lo, e foi mantido em temperatura ambiente por 10 minutos, até adquirir um aspecto gelatinoso de fácil manuseio.<sup>60-63</sup>

Após antisepsia da área cirúrgica com solução aquosa de polivinilpirrolidona (PVPI tópico) (Gessy Lever Industrial Ltda.), a região afetada foi exposta através de descolamento da mucosa alveolar, curetagem do osso necrótico e quando houvesse sinais de vitalidade óssea o procedimento de ressecção se limitou. Na sequência, foi inserido o PRP no interior do defeito ósseo e a mucosa alveolar foi suturada com vicryl 4.0, recobrando toda a região afetada. O outro **grupo (2)** foi submetido aos mesmos procedimentos descritos para o grupo experimental, com exceção da utilização do PRP.

Para ambos os grupos, no pós-operatório imediato, foi administrada uma dose intramuscular única de cefalosporina (cefazolina de sódio, 50 mg/kg) e uma dose única de Dipirona sódica 1mg/kg/dia, via intramuscular, para a profilaxia da infecção e analgesia, respectivamente.

### **Eutanásia dos animais**

Decorridos 14, 28 e 42 dias após o tratamento, 5 animais de cada grupo foram eutanasiados por injeção Tiopental 150mg/kg associada a 10mg de Lidocaína por via intramuscular. As peças foram fixadas em formalina a 10%.

### **Análise microscópica**

Após a fixação das peças, as mesmas foram desmineralizados em solução de 4.13 EDTA (pH 7.2) à temperatura ambiente por aproximadamente 30 dias. A seguir as peças foram processadas histologicamente, incluídas em parafina e cortes seriados de 4 µm de espessura foram obtidos e corados por Hematoxilina e Eosina (HE). A análise microscópica foi realizada nos terços apical, médio e cervical, quantificando a presença de neoformação óssea, tecido conjuntivo, vasos sanguíneos e infiltrado inflamatório. Para a análise quantitativa foram realizadas 10 capturas de imagens por terço alveolar de cada amostra. Os terços dos dentes fraturados não foram avaliados.

### **Análise histomorfométrica**

A análise histomorfométrica foi realizada através do software Image-Pro® Plus version 5.1.2 for Windows XP, Media Cybernetics, INC pertencente ao laboratório de biologia molecular e citogenética da USC sob colaboração técnica do Wilson Orcini.

Para a análise histomorfométrica, foi obtida uma lâmina de cada animal, corada em Hematoxilina e Eosina (HE) para ser avaliada em microscópio óptico. A análise foi feita da densidade de área das estruturas constituintes do tecido alveolar durante o processo de reparo, sendo mensuradas as regiões que apresentassem: infiltrado inflamatório, tecido conjuntivo, vaso sanguíneo e tecido ósseo neoformado. Cada alvéolo foi dividido em três terços: apical, médio e cervical.

Cada terço alveolar foi submetido a captura (câmera: QIMAGING Micropublisher 3.3 Cooled, RTV) de 10 campos, em objetiva de 20X (microscópio óptico trinocular Nikon Eclipse 80i, Nikon Instruments INC) totalizando 30 imagens

para cada amostra. As imagens foram submetidas a análise quantitativa pelo software Image-Pro® Plus version 5.1.2 for Windows XP, Media Cybernetics, INC.

A densidade de área foi obtida por meio da contagem da estrutura presente no interior de cada quadrado constituinte no retículo, sobre os critérios histológicos selecionados para a avaliação (infiltrado inflamatório, tecido conjuntivo, vaso sanguíneo e tecido ósseo neoformado). O total de pontos ocupado pela imagem foi considerado 100%. Posteriormente foram calculadas a média e o desvio padrão dos percentuais obtidos nos animais do mesmo grupo.

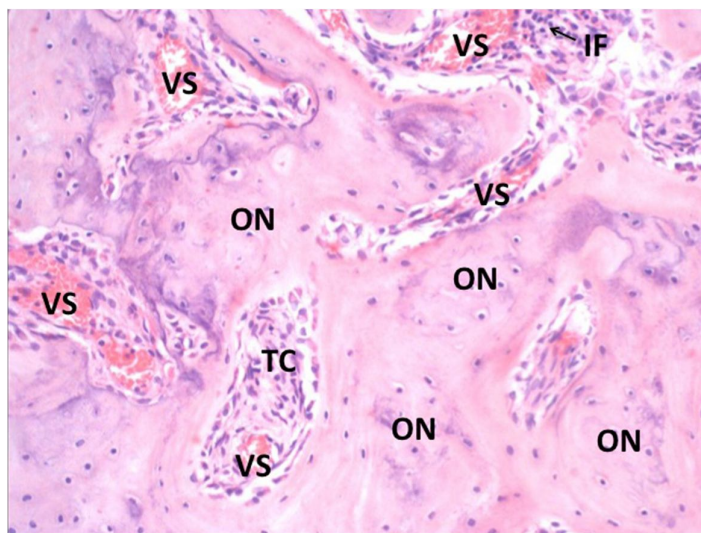


Figura 1. Fotomicrografia ilustrando as estruturas que foram quantificadas: Osso Neoformado (ON), Tecido conjuntivo (TC), Vaso sanguíneo (VS) e Infiltrado inflamatório (IF).

### **Análise estatística**

A análise estatística foi feita com um  $n=5$ . Os dados provenientes das mensurações foram organizados em tabela em formato Excel (Microsoft Office Excel, Redmond, WA, Estados Unidos) e submetidos ao software SigmaPlot (SigmaPlot, San Jose, CA, EUA) versão 12.3 e analisados em relação a distribuição normal (teste Shapiro-Wilk e igualdade de variância) e, posteriormente, foi adotada a análise de variância a três fatores (Fatores: Grupo, período e terço alveolar), e empregou-se o pós-teste de Tukey a fim de indicar as diferenças entre os grupos com nível de significância de 5%.

## 4 RESULTADOS

### 4.1 Análise clínica

Os aspectos clínicos observados a partir de 7 dias após a exodontia foram: Dos 30 animais, 12 desenvolveram OMABF clinicamente, sendo 5 animais apresentando supuração e 2 com sequestro ósseo (Figura 1, Tabela 1).

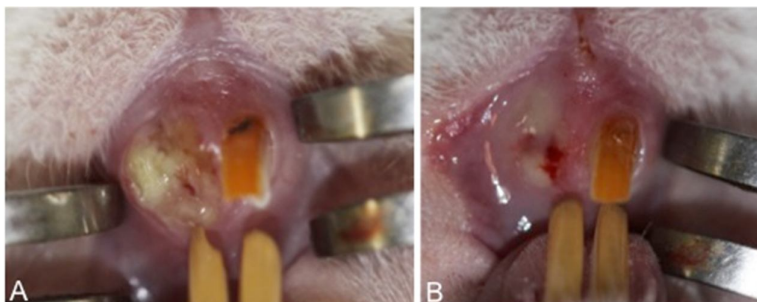


Figura 2. Aspectos clínicos da OMABF após a exodontia. A. Necrose óssea exposta ao meio bucal. B. Supuração em leito de OMABF.

O critério de sucesso clínico para o tratamento cirúrgico foi a presença do recobrimento da mucosa bucal na área operada. Após 14 dias, os 10 animais eutanasiados (5 de cada grupo) apresentaram recobrimento da mucosa bucal. Dentre os 10 animais eutanasiados, 2 de cada grupo haviam demonstrado OMABF.

Após 28 dias, dos 10 animais eutanasiados (5 de cada grupo), 3 apresentaram insucesso (não recobrimento da mucosa bucal), sendo 1 animal do G1 e 2 do G2, os quais haviam demonstrado OMABF previamente.

Após 42 dias, dos 10 animais eutanasiados (5 de cada grupo), 2 apresentaram insucesso (não recobrimento da mucosa), sendo ambos do G1, os quais haviam demonstrado OMABF previamente (Tabela 1).

Tabela 1. Resultado clínico das amostras que revelaram não recobrimento da mucosa bucal após 7 dias da exodontia.

Não recobrimento da mucosa bucal		Recobrimento da mucosa bucal	
Número de animais	%	Número de animais	%
12	40	18	60

#### 4.2 Análise microscópica quantitativa

Tabela 2. Média da % das variáveis quantificadas por período, em cada terço alveolar dos grupos 1 e 2.

GRUPO	PERÍODO	TERÇO	OSSO	TECIDO	INFILTRADO	VASOS
		ALVEOLAR	NEOFORMADO	CONJUNTIVO	INFLAMATÓRIO	SANGUÍNEOS
G1	14 DIAS	CERVICAL	6,02	77,88	2,54	1,6
		MÉDIO	6,88	76,24	1,1	1,68
		APICAL	7,6	77,26	0,8	1,16
	28 DIAS	CERVICAL	24,16	56,28	2,72	1,56
		MÉDIO	21,73	60,55	1,39	2,55
		APICAL	16,48	68,3	0,32	2,82
	42 DIAS	CERVICAL	30,86	53,38	0,94	2,7
		MÉDIO	37,16	48	0,33	2,61
		APICAL	32,05	52,41	0,54	2,41
G2	14 DIAS	CERVICAL	6,7	72,38	3,425	1,03
		MÉDIO	13,9	71,33	0,7	1,43
		APICAL	12,5	70,63	0,63	1
	28 DIAS	CERVICAL	2,37	70,4	8,73	1,7
		MÉDIO	3,07	78,13	3,23	1,1
		APICAL	1,15	84	1,15	1,05
	42 DIAS	CERVICAL	16,87	67,57	0,97	2,6
		MÉDIO	30,38	54,8	1,38	1,45
		APICAL	32,13	54,13	0,07	1,67

#### 4.2.1 Variável tecido ósseo neoformado (ON)

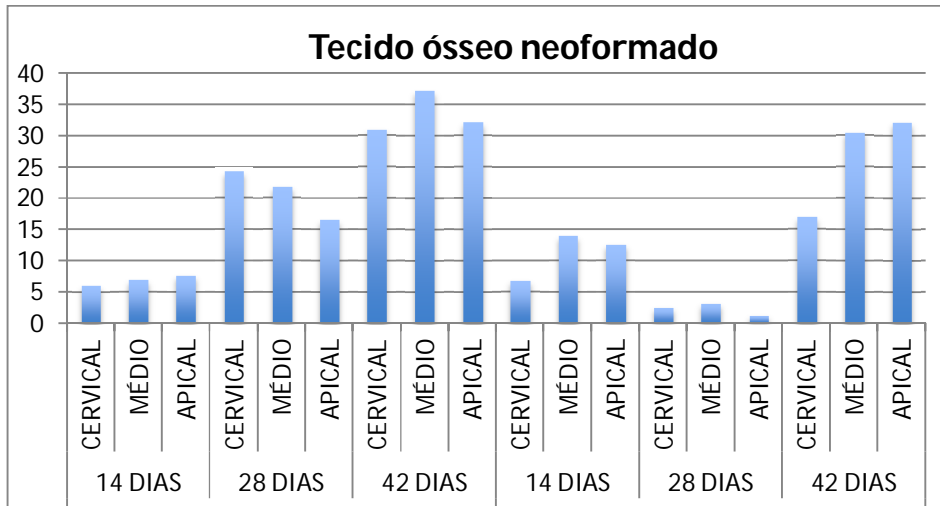


Figura 3. Porcentagem de osso neoformado no grupo 1 (G1) e grupo 2 (G2), nos períodos de 14, 18 e 42 dias em cada terço alveolar.

Tabela 3. Resultados dos testes estatísticos quando a variável Tecido ósseo neoformado (ON) foi quantificada.

ON		Valor de p	
	G1 vs G2	<0,001	
	Grupo vs. Tempo	<0,001	
	Grupo vs. Região	0,008	
	Tempo vs. Região	0,002	
G1 - Tempo	14 dias vs. 42 dias	<0,001	
	28 dias vs. 42 dias	<0,001	
	14 dias vs. 28 dias	<0,001	
G2 - Tempo	14 dias vs. 42 dias	<0,001	
	28 dias vs. 42 dias	<0,001	
	14 dias vs. 28 dias	<0,001	
14 dias	G1 vs. G2	0,023	
28 dias	G1 vs. G2	<0,001	
42 dias	G1 vs. G2	<0,001	
G1 Região	Médio vs. Cervical	0,132	
	Médio vs Apical	0,601	DO NO TEST
	Apical vs. Cervical	0,591	DO NO TEST
G2 Região	Médio vs. Cervical	0,001	
	Médio vs. Apical	0,969	
	Apical vs. Cervical	0,006	
Cervical	G1 vs. G2	<0,001	
Médio	G1 vs. G2	<0,002	
Apical	G1 vs. G2	0,087	



#### 4.2.2 Variável tecido conjuntivo (TC)

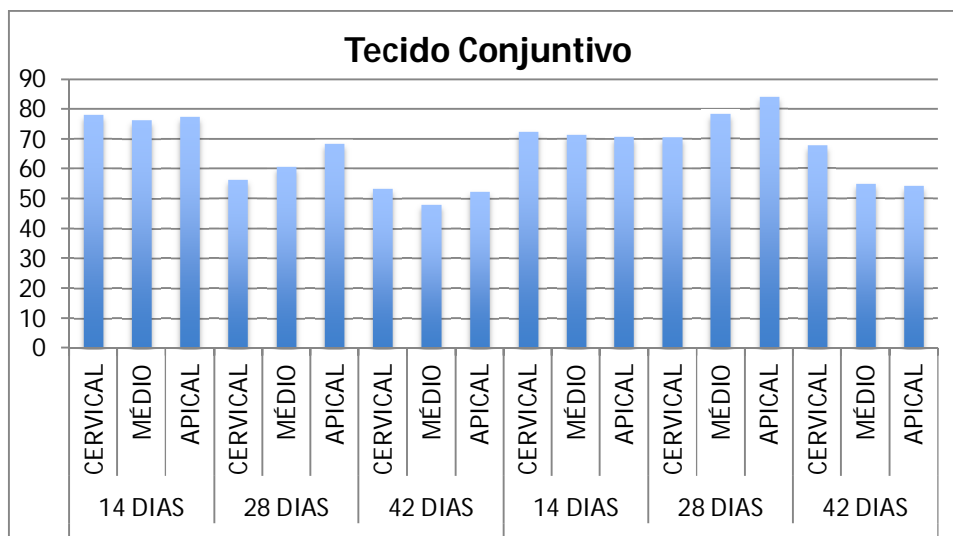


Figura 4. Porcentagem de tecido conjuntivo no grupo 1 (G1) e grupo 2 (G2), nos períodos de 14, 18 e 42 dias em cada terço alveolar.

Tabela 4. Resultados dos testes estatísticos quando a variável Tecido conjuntivo (TC) foi quantificada.

TC	Valor de p	
G1 vs G2	<0,001	
Grupo vs. Tempo	<0,001	
Grupo vs. Região	0,394	
Tempo vs. Região	<0,001	
G1 - Tempo	14 dias vs. 42 dias	<0,001
	28 dias vs. 42 dias	<0,001
	14 dias vs. 28 dias	<0,001
G2 - Tempo	14 dias vs. 42 dias	<0,001
	28 dias vs. 42 dias	0,042
	14 dias vs. 28 dias	<0,001
14 dias	G1 vs. G2	0.008
28 dias	G1 vs. G2	<0,001
42 dias	G1 vs. G2	<0,001

### 4.2.3 Variável infiltrado inflamatório (IF)

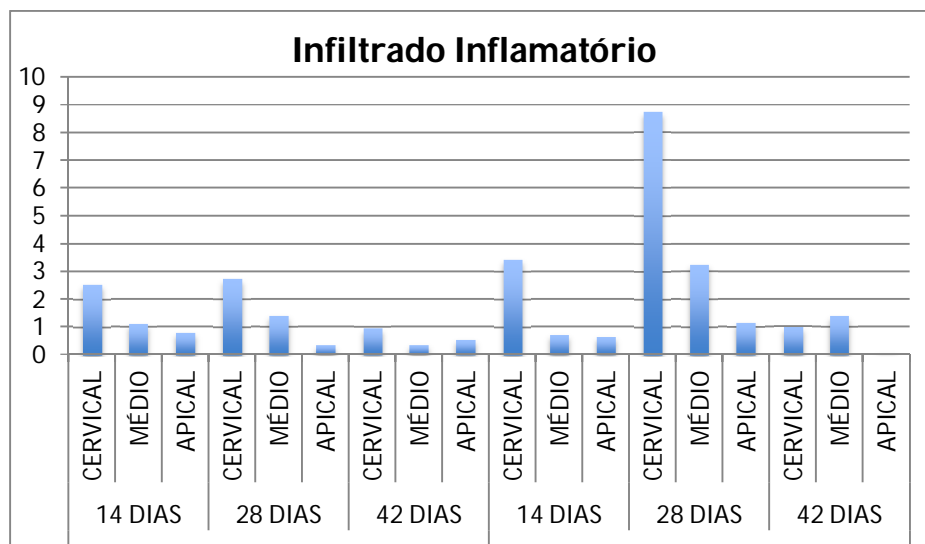


Figura 5. Porcentagem de infiltrado inflamatório no grupo 1 (G1) e grupo 2 (G2), nos períodos de 14, 18 e 42 dias em cada terço alveolar.

Tabela 5. Resultados dos testes estatísticos quando a variável Infiltrado inflamatório (IF) foi quantificada.

IF	Valor de p		
G1 vs G2	0,036		
Grupo vs. Tempo	0,046		
Grupo vs. Região	0,189		
Tempo vs. Região	0,066		
G1 - Tempo	14 dias vs. 42 dias	0,495	
	28 dias vs. 42 dias	0,496	DO NOT TEST
	14 dias vs. 28 dias	1	DO NOT TEST
G2 - Tempo	14 dias vs. 42 dias	0,682	
	28 dias vs. 42 dias	0,001	
	14 dias vs. 28 dias	0,015	
14 dias	G1 vs. G2	0,901	
28 dias	G1 vs. G2	0,002	
42 dias	G1 vs. G2	0,818	

#### 4.2.4 Variável vaso sanguíneo (VS)

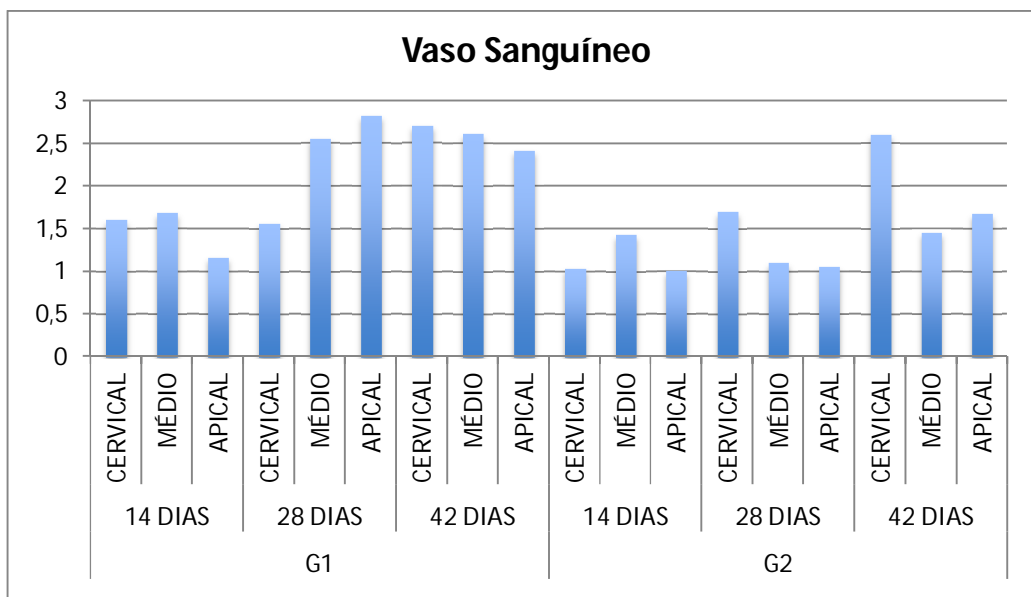


Figura 6. Porcentagem de vaso sanguíneo no grupo 1 (G1) e grupo 2 (G2), nos períodos de 14, 18 e 42 dias em cada terço alveolar.

Tabela 6. Resultados dos testes estatísticos quando a variável vaso sanguíneo (VS) foi quantificada.

VS	Valor de p
G1 vs G2	<0,001
Grupo vs. Tempo	0,162
Grupo vs. Região	0,054
Tempo vs. Região	0,123

## 5 DISCUSSÃO

A OMABF vem sendo estudada extensivamente no intuito de revelar informações novas sobre vários aspectos incluindo sua etiopatogenia e tratamento. Modelos animais ainda são considerados fundamentais para o esclarecimento destes aspectos, diante da limitação das pesquisas em seres humanos. Existem vários fatores a serem considerados na escolha de um modelo animal para desenvolver a OMABF, os quais devem representar condições clínicas semelhantes a dos seres humanos. A literatura utiliza a extração dentária como um fator desencadeador da OMABF, após a administração de bisfosfonatos, para a indução bem sucedida de seu aspecto clínico clássico. A única limitação descrita é com relação ao desconhecimento da dor, sintoma não mensurado com precisão em animais.<sup>64</sup>

Autores revisaram os modelos animais existentes para o estudo da OMABF, e consideraram 11 modelos em animais de pequeno porte<sup>65-71,72,73</sup> e 5, em grande porte<sup>74,75,76-78</sup> de OMABF.<sup>64</sup> Em todos os estudos, quando utilizada a exodontia como fator de indução, foram utilizados pré-molares e molares.<sup>64</sup> A facilidade de manejo, alta capacidade reprodutiva e forte semelhança genética com os seres humanos, justifica a eleição dos roedores no modelo animal de desenvolvimento da OMABF na maioria dos estudos.

A administração dos bisfosfonatos em ratos, necessária para indução de OMABF, são menores em comparação com seres humanos, permitindo a reprodução do experimento em curto prazo.<sup>64</sup> No presente estudo, a administração do bisfosfonato foi baseada na metodologia previamente descrita por Hokugo em 2010,<sup>57</sup> na qual simulou a indução de OMABF estabelecendo um modelo animal possível de ser comparado aos seres humanos.<sup>57</sup>

Não foi encontrado nenhum trabalho que investigou o envolvimento do incisivo central superior. Embora a anatomia do incisivo central superior de ratos Wistar também pode ser considerada um desafio para um pesquisador iniciante, quando corretamente executada, possibilita o estudo do reparo alveolar e cristas ósseas adjacentes envolvidas na doença, sem a presença de remanescentes radiculares, uma condição bastante comum após exodontia dos molares de ratos. Além do fato deste grupo de dentes (incisivos superiores) ser modelo de estudo de reparo alveolar há mais de décadas,<sup>58,59</sup> quando comparado aos molares superiores, consideramos uma maior

facilidade de acesso para o procedimento de exodontia e visualização das manifestações clínicas da afecção deste estudo. Vale ressaltar que quando a técnica não é bem executada, ocorre frequentemente a fratura dentária, pois a sua anatomia é bastante curva e, se a porção apical radicular com tecido germinativo permanecer no interior do alvéolo, o dente cresce continuamente.

Neste estudo, através da variação de metodologia, realizando a extração dos incisivos superiores, foi possível obter 40% de desenvolvimento de OMABF diagnosticados clinicamente. Porém vale ressaltar que estudo microtomográfico complementar realizado pela equipe, revelou 100% de alterações ósseas como osteólise difusa, fratura patológica ou perda da integridade alveolar. Esses resultados revelam que o exame imaginológico para essa afecção é de extremo valor.

Com relação ao tratamento cirúrgico proposto, a utilização do PRP tem sido relatada desde 2007, através de casos clínicos, porém sem muita evidência microscópica de reparo.<sup>19,39,55,56,79</sup> Revisão de literatura avaliou o tratamento cirúrgico de 72 pacientes com OMABF, dentre eles 15 pacientes foram submetidos a tratamento com cirurgia sem PRP e 34 foram submetidos com PRP. Todos foram acompanhados por período de 6-94 meses.<sup>80</sup> Ao comparar os dois grupos, a taxa de sucesso da cirurgia sem PRP foi menor, quando comparado ao grupo com PRP.<sup>80</sup>

Outra recente revisão sistemática, incluiu 18 estudos, após uma grande busca sobre o uso do PRP como adjuvante no tratamento cirúrgico da OMABF.<sup>81</sup> O trabalho revelou que o PRP pode produzir um benefício significativo na redução da OMABF e também a reincidência de OMABF. A cura clínica foi observada em 91,6% de 143 pacientes tratados. Entretanto, os autores sugerem cautela na interpretação dos resultados, devido ao baixo nível de evidência dos estudos incluídos, e pequena amostragem. Além disso existem muitas limitações devido a heterogeneidade dos estudos com relação ao tipo de bisfosfonatos, indicação clínica, duração do tratamento, fatores desencadeantes, tipo de pesquisa, tempo de acompanhamento, detalhes do preparo do PRP e avaliação do sucesso do tratamento.<sup>81</sup>

Dentro deste contexto, o único estudo experimental animal encontrado foi com o objetivo de avaliar os efeitos da utilização do PRP no tratamento da OMABF.<sup>82</sup> Os autores realizaram a indução de OMABF com ácido zolendrônico via intravenosa em 7 ratos, seguida da exodontia dos primeiros molares inferiores bilateralmente. Após a confirmação clínica da OMABF, o PRP foi injetado aleatoriamente em um dos alvéolos de cada rato. Os animais foram eutanasiados 3 semanas após o tratamento e, após

análise microscópica, não foram encontradas diferenças significativas entre os dois grupos em relação à quantidade de epitelização, angiogênese e formação de sequestro ( $P>0,05$ ), entretanto, diferença significativa foi observada entre os dois grupos em relação à quantidade de osso vital existente ( $P<0,05$ ).<sup>82</sup>

No presente estudo, através de um modelo experimental animal, o intuito foi evidenciar se a utilização do PRP, no tratamento cirúrgico da OMABF, é realmente melhor quando ele não é utilizado e como esse reparo se apresenta. A neoformação óssea foi maior no grupo com PRP de modo significativo, esses resultados confirmaram o sucesso clínico que os trabalhos clínicos tem demonstrado na literatura. Além disso, o tecido conjuntivo também se comportou de modo similar. Vale ressaltar que esses resultados significativos foram com 28 e 42 dias, períodos mais relevantes quando se avalia a neoformação óssea. Com relação a quantidade de vasos sanguíneos, o grupo com PRP demonstrou maior presença significativa dos mesmos, quando comparado ao outro grupo, sem PRP. Consideramos esse resultado importante para se concluir a respeito, pois a vascularização é um fator muito importante no prognóstico da OMABF e, provavelmente, esse resultado se deva a presença do PRP no leito cirúrgico. Ainda neste estudo, foi avaliada a presença de infiltrado inflamatório (IF), a qual não demonstrou diferença estatística significativa. Em ambos os grupos, a porcentagem de IF foi bem menor quando comparada às outras variáveis avaliadas. Este fato talvez tenha ocorrido em decorrência do período avaliado, o qual foi após 14 dias, um período que se inicia a maturação do tecido conjuntivo e neoformação óssea, sem eventos inflamatórios importantes. Vale relatar que os valores maiores foram encontrados aos 28 dias, no terço cervical do grupo sem PRP. Por fim, com relação a região ou o terço alveolar estudado, a região cervical do grupo com PRP se mostrou com maior neoformação óssea e tecido conjuntivo quando comparada com a mesma região, do grupo sem PRP. Esse fato também corrobora para afirmar que o grupo 1 apresentou maior sucesso que o grupo 2, visto que a região cervical foi a mais afetada pela doença.

## **6 CONCLUSÃO**

A partir deste estudo, foi possível concluir:

1. A variação de modelo experimental empregada demonstrou ser útil no desenvolvimento da OMABF.
2. O grupo experimental, que recebeu o PRP no seu tratamento, apresentou um reparo ósseo melhor quando comparado ao grupo sem PRP.

## REFERÊNCIAS BIBLIOGRÁFICAS

1. Russell RG. Bisphosphonates: the first 40 years. *Bone*. 2011;49(1):2-19.
2. Rubira-Bullen IRF, Cardoso C L, Imada TSN, Sampieri MBS, Centurion BS, Zen EV, Nogueira AS, Santos PSS. Osteonecrose dos maxilares associada aos bisfosfonatos. In: CARLI, J. P.; CAUDURO NETO, R.; LINDEN, M. S. S. (Org.). *Multidisciplinaridade na saúde bucal*. 5 ed., Porto Alegre: RGO, 2012, cap. 12, p. 96-70.
3. Drake MT, Clarke BL, Khosla S. Bisphosphonates: mechanism of action and role in clinical practice. *Mayo Clin Proc*. 2008;83(9):1032-45.
4. Dominguez LJ, Di Bella G, Belvedere M, Barbagallo M. Physiology of the aging bone and mechanisms of action of bisphosphonates. *Biogerontology*. 2011;12(5):397-08.
5. Russell RG, Xia Z, Dunford JE, Oppermann U, Kwaasi A, Hulley PA, et al. Bisphosphonates: an update on mechanisms of action and how these relate to clinical efficacy. *Ann N Y Acad Sci*. 2007;1117:209-57.
6. Advisory Task Force on Bisphosphonate-Related Osteonecrosis of the Jaws, American Association of Oral and Maxillofacial Surgeons: American Association of Oral and Maxillofacial Surgeons position paper on bisphosphonate-related osteonecrosis of the jaws. *J Oral Maxillofac Surg*. 2007;65:369.
7. Ruggiero SL, Fantasia J, Carlson E. Bisphosphonate-related osteonecrosis of the jaw: Background and guidelines for diagnosis, staging and management. *Oral Surg Oral Med Oral Pathol Oral Radiol Endod*. 2006;102:433.
8. Ruggiero SL. Bisphosphonate-related osteonecrosis of the jaw: An overview. *Ann N Y Acad Sci*. 2010;1218:12.
9. Migliorati CA, Casiglia J, Epstein J, Jacobsen PL, Siegel MA, Woo SB. Managing the care of patients with bisphosphonate-associated osteonecrosis: an American Academy of Oral Medicine position paper. *J Am Dent Assoc*. 2005;136(12):1658-68.
10. Ruggiero SL, Dodson TB, Assael LA, Landesberg R, Marx RE, Mehrotra B. American Association of Oral and Maxillofacial Surgeons position paper on bisphosphonate-related osteonecrosis of the jaw - 2009 update. *Aust Endod J*. 2009;35(3):119-30.



11. Mavrokokki T, Cheng A, Stein B, Goss A. Nature and frequency of bisphosphonate-associated osteonecrosis of the jaws in Australia. *J Oral Maxillofac Surg.* 2007;65(3):415-23.
12. Allen MR, Burr DB. The pathogenesis of bisphosphonate-related osteonecrosis of the jaw: so many hypotheses, so few data. *J Oral Maxillofac Surg.* 2009;67(5 Suppl):61-70.
13. Marx RE, Sawatari Y, Fortin M, Broumand V. Bisphosphonate-induced exposed bone (osteonecrosis/osteopetrosis) of the jaws: risk factors, recognition, prevention, and treatment. *J Oral Maxillofac Surg.* 2005;63(11):1567-75.
14. Reid IR, Bolland MJ, Grey AB. Is bisphosphonate-associated osteonecrosis of the jaw caused by soft tissue toxicity? *Bone.* 2007;41(3):318-20.
15. Bagán J, Blade J, Cozar JM, Constela M, García Sanz R, Gómez Veiga F, et al. Recommendations for the prevention, diagnosis, and treatment of osteonecrosis of the jaw (ONJ) in cancer patients treated with bisphosphonates. *Med Oral Patol Oral Cir Bucal.* 2007;12:E336.
16. Weitzman R, Sauter N, Eriksen EF, Tarassoff PG, Lacerna LV, Dias R, et al. Critical review: Updated recommendations for the prevention, diagnosis, and treatment of osteonecrosis of the jaw in cancer patients. *Crit Rev Oncol/Hematol.* 2007;62:148.
17. Cheng A, Mavrokokki A, Carter G, Stein B, Fazzalari NL, Wilson DF, et al. The dental implications of bisphosphonates and bone disease. *Aust Dent J.* 2005;50:S4.
18. Lam DK, Sándor GK, Holmes HI, Evans AW, Clokie CM. A review of bisphosphonate-associated osteonecrosis of the jaws and its management. *Can Dent Assoc.* 2007;73:417.
19. Curi MM, Cossolin GS, Koga DH, Araújo SR, Feher O, dos Santos MO, Zardetto C. Treatment of avascular osteonecrosis of the mandible in cancer patients with a history of bisphosphonate therapy by combining bone resection and autólogos platelet-rich plasma: Report of 3 cases. *J Oral Maxillofac Surg.* 2007;65(2):349-55.
20. Carter GD, Goss NA: Bisphosphonates and avascular necrosis of the jaws. *Aust Dent J.* 2003;48:268.
21. Migliorati CA. Bisphosphonates and oral cavity avascular bone necrosis. *J Clin Oncol.* 2003;21:4253.
22. Pogrel MA. Bisphosphonates and bone necrosis. *J Oral Maxillofac Surg.* 2004;62:391.

23. Marx RE. Pamidronate (Aredia) and zoledronate (Zometa) induced avascular necrosis of the jaws: A growing epidemic. *J Oral Maxillofac Surg.* 2003;61:1115.
24. Ruggiero SJ, Rosenberg TJ, Engroff SL. Osteonecrosis of the jaws associated with the use of bisphosphonates: A review of 63 cases. *J Oral Maxillofac Surg.* 2004;62:527.
25. Pautke C, Bauer F, Otto S, Tischler T, Steiner T, Weitz J, et al. Fluorescence-guided bone resection in bisphosphonate-related osteonecrosis of the jaws: First clinical results of a prospective pilot study. *J Oral Maxillofac Surg.* 2011;69:84.
26. Badros A, Terpos E, Katodritou E, Goloubeva O, Kastiris E, Verrou E, et al. Natural history of osteonecrosis of the jaw in patients with multiple myeloma. *J Clin Oncol.* 2008;26:5904.
27. Montebugnoli L, Felicetti L, Gissi DB, Pizzigallo A, Pelliccioni GA, Marchetti C. Bisphosphonate associated osteonecrosis can be controlled by nonsurgical management. *Oral Surg Oral Med Oral Pathol Oral Radiol Endod.* 2007;104:473.
28. Filleul O, Crompot E, Saussez S. Bisphosphonate-induced osteonecrosis of the jaw: A review of 2,400 patient cases. *J Cancer Res Clin Oncol.* 2010;136:1117.
29. O’Ryan FS, Khoury S, Liao W, Han MM, Hui RL, Baer D, et al. Intravenous bisphosphonate- related osteonecrosis of the jaw: Bone scintigraphy as an early indicator. *J Oral Maxillofac Surg.* 2009;67:1363.
30. Hoff AO, Toth BB, Altundag K, Johnson MM, Warneke CL, Hu M, et al. Frequency and risk factors associated with osteonecrosis of the jaw in cancer patients treated with intravenous bisphosphonates. *J Bone Miner Res* 2008;23:826.
31. Van den Wyngaert T, Claeys T, Huizing MT, Vermorken JB, Fossion E. Initial experience with conservative treatment in cancer patients with osteonecrosis of the jaw (ONJ) and predictors of outcome. *Ann Oncol* 2009;20:331.
32. Williamson RA. Surgical management of bisphosphonate induced osteonecrosis of the jaws. *Int J Oral Maxillofac Surg.* 2010;39:251.
33. Carlson ER, Basile JD. The role of surgical resection in the management of bisphosphonate-related osteonecrosis of the jaws. *J Oral Maxillofac Surg.* 2009;67:85.
34. Wutz A, Biederman E, Wanschitz F, Seemann R, Klug C, Baumann A, et al. Treatment results of bisphosphonate-related osteonecrosis of the jaws. *Head Neck* 2008;30:1224.
35. Markose G, Mackenzie FR, Currie WJ, Hislop WS: Bisphosphonate osteonecrosis: A protocol for surgical management. *Br J Oral Maxillofac Surg* 2009;47:294.

36. Stanton DC, Balasanian E. Outcome of surgical management of bisphosphonate-related osteonecrosis of the jaws: Review of 33 surgical cases. *J Oral Maxillofac Surg.* 2009;67:943.
37. Wilde F, Heufelder M, Winter K, Hendricks J, Frerich B, Schramm A, Hemprich A. The role of surgical therapy in the management of intravenous bisphosphonate-related osteonecrosis of the jaw. *Oral Surg Oral Med Oral Pathol Oral Radiol Endod* 2010;111:153.
38. McLeod NM, Patel V, Kusanale A, Rogers SN, Brennan PA: Bisphosphonate osteonecrosis of the jaw: A literature review of UK policies versus international policies on the management of bisphosphonate osteonecrosis of the jaw. *Br J Oral Maxillofac Surg.* In press
39. Curi MM, Cossolin GS, Koga DH, Zardetto C, Christianini S, Feher O, Cardoso CL, dos Santos MO. Bisphosphonate-related osteonecrosis of the jaws--an initial case series report of treatment combining partial bone resection and autologous platelet-rich plasma. *J Oral Maxillofac Surg.* 2011;69(9):2465-72.
40. Mont MA, Jones LC, Einhorn TA, Hungerford DS, Reddi AH. Osteonecrosis of the femoral head. Potential treatment with growth and differentiation factors. *Clin Orthop* 1998;355(suppl):S314.
41. Marx RE, Carlson ER, Eichstaedt RM, Schimmele SR, Strauss JE, Georgeff KR. Platelet-rich plasma: Growth factor enhancement for bone grafts. *Oral Surg Oral Med Oral Pathol Oral Radiol Endod.* 1998; 85:638.
42. Dugrillon A, Eichler H, Kern S, Klüter H. Autologous concentrated platelet-rich plasma (cPRP) for local application in bone regeneration. *Int J Oral Maxillofac Surg.* 2002;31:615.
43. Oyama T, Nishimoto S, Tsugawa T, Shimizu F. Efficacy of platelet-rich plasma in alveolar bone grafting. *J Oral Maxillofac Surg.* 2004;62:555.
44. Schilephake H. Bone growth factors in maxillofacial skeletal reconstruction. *Int J Oral Maxillofac Surg.* 2002;31:469.
45. Bhanot S, Alex JC. Current applications of platelet gels in facial plastic surgery. *Facial Plast Surg Clin North Am.* 2002;18:27.
46. Schmitz JP, Hollinger JO. The biology of platelet-rich plasma. *J Oral Maxillofac Surg.* 2001;59:1119.
47. Marx RE. Platelet-rich plasma: Evidence to support its use. *J Oral Maxillofac Surg.* 2004;62:489.

48. Freymiller EG, Aghaloo TL. Platelet-rich plasma: Ready or not?. *J Oral Maxillofac Surg.* 2004;62:484.
49. Freymiller EG. Platelet-rich plasma: Evidence to support its use. *J Oral Maxillofac Surg.* 2004;62:1046.
50. Man D, Plosker H, Winland-Brown JE. The use of autólogos platelet-rich plasma (plasma gel) and autologous platelet-poor plasma (fibrin glue) in cosmetic surgery. *Plast Reconstr Surg.* 2001;107:229.
51. Thorn JJ, Sorensen H, Weis-Fogh U, Andersen M. Autologous fibrin glue with growth factors in reconstructive maxillofacial surgery. *Int J Oral Maxillofac Surg* 2004;33:95.
52. Arora NS, Ramanayake T, Ren YF, Romanos GE. Platelet-rich plasma: A literature review. *Implant Dent* 2009;18:303.
53. Lopez-Vidriero E, Goulding KA, Simon DA, Sanchez M, Johnson DH. The use of plateletrich plasma in arthroscopy and sports medicine: Optimizing the healing environment. *J Arthrosc Surg.* 2010;26:269.
54. Plachokova AS, Nikolidakis D, Mulder J, Jansen JA, Creugers NH. Effect of plateletrich plasma on bone regeneration in dentistry: A systematic review. *Clin Oral Implant.* 2008;19:539.
55. Adornato MC, Morcos I, Rozanski J. The treatment of bisphosphonate- associated osteonecrosis of the jaws with bone resection and autologous platelet-derived growth factors. *J Am Dent Assoc.* 2007;138:971.
56. Lee CY, David T, Nishime M. Use of platelet-rich plasma in the management of oral bisphosphonate-associated osteonecrosis of the jaw: A report of 2 cases. *J Oral Implantol.* 2007;33:371.
57. Hokugo A, Christensen R, Chung EM, Sung EC, Felsenfeld AL, Sayre JW, Garrett N, Adams JS, Nishimura I. Increased prevalence of bisphosphonate-related osteonecrosis of the jaw with vitamin D deficiency in rats. *J Bone Miner Res.* 2010;25(6):1337-49.
58. Rodrigues MT, Cardoso CL, Carvalho PS, Cestari TM, Feres M, Garlet GP, Ferreira O Jr. Experimental alveolitis in rats: microbiological, acute phase response and histometric characterization of delayed alveolar healing. *J Appl Oral Sci.* 2011;19(3):260-8.

59. Cardoso CL, Ferreira Júnior O, Carvalho PS, Dionísio TJ, Cestari TM, Garlet GP. Experimental dry socket: microscopic and molecular evaluation of two treatment modalities. *Acta Cir Bras.* 2011;26(5):365-72.
60. Anitua E, Andia I, Ardanza B, Nurden P, Nudern AT. Autologous platelets as a source of proteins for healing and tissue regeneration. *Thromb Haemost.* 2004;91(1):4-15.
61. Anitua E, Orive G, Pla R, Roman P, Serrano V, Andía I. The effects of PRGF on bone regeneration and on titanium implant osseointegration in goats: a histologic and histomorphometric study. *J Biomed Mater Res A.* 2009;91(1):158-65
62. Anitua E, Sa´nchez M, Nurden AT, Nurden P, Orive G, Andía I. New insights into and novel applications for platelet-rich fibrin therapies. *Trends Biotechnol.* 2006;24(5):227-34
63. Anitua E, Sanchez M, Orive G, Andia I. The potential impact of the preparation rich in growth factors (PRGF) in different medical fields. *Biomaterials.* 2007;28(31):4551-60.
64. Sharma D, Hamlet S, Petcu E, Ivanovski S. Animal models for bisphosphonate related osteonecrosis of the jaws--an appraisal. *Oral Dis.* 2013;19(8):747-54.
65. Sonis ST, Watkins BA, Lyng GD, Lerman MA, Anderson KC. Bony changes in the jaws of rats treated with zoledronic acid and dexamethasone before dental extractions mimic bisphosphonate-related osteonecrosis in cancer patients. *Oral Oncol.* 2009;45:164-172.
66. Marino KL, Zakhary I, Abdelsayed RA et al. Development of a rat model of bisphosphonate-related osteonecrosis of the jaw (BRONJ). *J Oral Implantol.* 2012;38:511-518.
67. Abtahi J, Agholme F, Sandberg O, Aspenberg P. Bisphosphonate- induced osteonecrosis of the jaw in a rat model arises first after the bone has become exposed. No primary necrosis in unexposed bone. *J Oral Pathol Med* 2012;41: 494-499.
68. Biasotto M, Chiandussi S, Zacchigna S et al. A novel animal model to study non-spontaneous bisphosphonates osteonecrosis of jaw. *J Oral Pathol Med* 2010;39:390-396.
69. Ali-Erdem M, Burak-Cankaya A, Cemil-Isler S et al. Extraction socket healing in rats treated with bisphosphonate: animal model for bisphosphonate related osteonecrosis of jaws in multiple myeloma patients. *Med Oral Patol Oral Cir Bucal.* 2012;16:e879-883.

70. Kobayashi Y, Hiraga T, Ueda A et al. Zoledronic acid delays wound healing of the tooth extraction socket, inhibits oral epithelial cell migration, and promotes proliferation and adhesion to hydroxyapatite of oral bacteria, without causing osteonecrosis of the jaw, in mice. *J Bone Miner Metab.* 2010;28:165–175.
71. Bi Y, Gao Y, Ehrlichou D et al. Bisphosphonates cause osteonecrosis of the jaw-like disease in mice. *Am J Pathol.* 2010;177:280–290.
72. Gotcher JE, Jee WS. The progress of the periodontal syndrome in the rice rat II. The effects of a diphosphonate on the periodontium. *J Periodontal Res.* 1981;16:441–455.
73. Aghaloo TL, Kang B, Sung EC et al. Periodontal disease and bisphosphonates induce osteonecrosis of the jaws in the rat. *J Bone Miner Res.* 2011;26:1871–1882.
74. Huja SS, Mason A, Fenell CE et al. Effects of short-term zoledronic acid treatment on bone remodelling and healing at surgical sites in the maxilla and mandible of aged dogs. *J Oral Maxillofac Surg.* 2011;69:418–427.
75. Pautke C, Kreutzer K, Weitz J et al. Bisphosphonate related osteonecrosis of the jaw: a minipig large animal model. *Bone* 2012;51:592–599.
76. Allen MR, Burr DB. Mandible matrix necrosis in beagle dogs after 3 years of daily oral bisphosphonate treatment. *J Oral Maxillofac Surg.* 2008;66:987–994.
77. Allen MR, Kubek DJ, Burr DB. Cancer treatment dosing regimens of zoledronic acid result in near-complete suppression of mandible intracortical bone remodelling in beagle dogs. *J Bone Miner Res.* 2010;25:98–105.
78. Huja SS, Kaya B, Mo X, D’Atri AM, Fernandez SA. Effect of zoledronic acid on bone healing subsequent to mini-implant insertion. *Angle Orthod.* 2011;81:363–369.
79. Martins MA, Martins MD, Lascala CA, Curi MM, Migliorati CA, Tenis CA, Marques MM. Association of laser phototherapy with PRP improves healing of bisphosphonate-related osteonecrosis of the jaws in cancer patients: a preliminary study. *Oral Oncol.* 2012;48(1):79–84.
80. Longo F, Guida A, Aversa C, Pavone E, Di Costanzo G, Ramaglia L, Ionna F. Platelet rich plasma in the treatment of bisphosphonate-related osteonecrosis of the jaw: personal experience and review of the literature. *Int J Dent.* 2014 Jun:1–7.
81. Del Fabbro M, Gallesio G, Mozzati M. Autologous platelet concentrates for bisphosphonate-related osteonecrosis of the jaw treatment and prevention. A systematic review of the literature. *Eur J Cancer.* 2015;51(1):62–74.

82. Sarkarat F, Motamedi MHK, Jahanbani J, Sepehri D, Kahali R, Nematollahi Z. Platelet-Rich Plasma in treatment of zolendronic acid-induced bisphosphonate-related osteonecrosis of the jaws. *Trauma Mon.* 2014;19(2):e17196.

## ANEXO A

**COMISSÃO DE ÉTICA NO USO DE ANIMAIS  
CEUA - USC****CERTIFICADO**

PROTOCOLO Nº 12/14

A CEUA USC dentro de suas competências e seguindo normas vigentes no Conselho Nacional de Controle da Experimentação Animal - CONCEA analisou o projeto "Análise da utilização do plasma rico em plaquetas, no tratamento de osteonecrose maxilares associada ao uso de bifosfonatos", sob a responsabilidade da pesquisadora Prof.<sup>ª</sup> Dr.<sup>ª</sup> Camila Lopes Cardoso e o considerou **APROVADO** com a seguinte recomendação.

1- No item 10.6.1 que trata a respeito do jejum, foi assinalada a opção **NÃO**, porém logo abaixo está indicado duração de 12 horas. Solicita-se a remoção deste parágrafo do protocolo original a ser enviado ao biotério.

Bauru, 24 de junho de 2014.

Dra. Dulce H. J. Constantino  
Presidente CEUA - USC

Francine Souza  
Secretária CEUA - USC