

**UNIVERSIDADE DO SAGRADO CORAÇÃO**

**ISABELLA GRAZIANI JORGE OLIVEIRA**

**REVASCULARIZAÇÃO EM DENTES COM ÁPICE  
INCOMPLETO**

BAURU  
2015

**ISABELLA GRAZIANI JORGE OLIVEIRA**

**REVASCULARIZAÇÃO EM DENTES COM ÁPICE  
INCOMPLETO**

Trabalho de Conclusão de Curso apresentado ao Centro de Ciências da Saúde da Universidade do Sagrado Coração, como parte dos requisitos para obtenção do título de bacharel em Odontologia, sob orientação do Prof. Dr. José Carlos Yamashita.

BAURU  
2015

O482r

Oliveira, Isabella Graziani Jorge

Revascularização em dentes com ápice incompleto /  
Isabella Graziani Jorge Oliveira. -- 2015.

28f. : il.

Orientador: Prof. Dr. José Carlos Yamashita.

Trabalho de Conclusão de Curso (Graduação em Odon-  
tologia) – Universidade do Sagrado Coração – Bauru – SP.

1. Necrose pulpar. 2. Ápice incompleto. 3. Apicificação.  
4. Revascularização. 5. MTA. I. Yamashita, José Carlos. II.  
Título.



### ATA DE DEFESA DE TRABALHO DE CONCLUSÃO DE CURSO

Ata de Defesa do Trabalho de Conclusão de Curso em Odontologia de Isabella Graziani Jorge Oliveira.

Ao dia doze de novembro de dois mil e quinze, reuniu-se a banca examinadora do trabalho apresentado como Trabalho de Conclusão de Curso em Odontologia de ISABELLA GRAZIANI JORGE OLIVEIRA, intitulado: “**Revascularização em dentes com ápice incompleto.**” Compuseram a banca examinadora os professores Dr. José Carlos Yamashita (orientador), Dr. Guilherme Ferreira da Silva e Dr. Fernando Accorsi Orosco. Após a exposição oral, a candidata foi arguida pelos componentes da banca que se reuniram, e decidiram, APROVAR, com a nota 10,0 a monografia. Para constar, fica redigida a presente Ata, que aprovada por todos os presentes, segue assinada pelo Orientador e pelos demais membros da banca.

Dr. José Carlos Yamashita (Orientador)

Dr. Guilherme Ferreira da Silva (Avaliador 1)

Dr. Fernando Accorsi Orosco (Avaliador 2)

Dedico esse trabalho aos meus pais, família e amigos, que sempre estiveram presentes em minha vida, e ao meu professor e orientador José Carlos Yamashita pela paciência e incentivo na conclusão desse trabalho.

## **AGRADECIMENTOS**

Agradeço primeiramente aos meus pais, Vanessa e Marcel, por sempre estarem presentes em minha vida, apoiando e incentivando minhas escolhas.

À minha irmã e meus avós, pelo carinho e amor que sempre tiveram por mim.

Ao meu professor e orientador José Carlos Yamashita pelo suporte, paciência, e sobretudo, por acreditar na minha capacidade para realizar esse trabalho.

E a todos que direta ou indiretamente fizeram parte da minha formação pessoal e profissional, todos foram essenciais para que eu chegasse até aqui.

“Suba o primeiro degrau com fé. Não é necessário que você veja toda a escada. Apenas dê o primeiro passo.”

Martin Luther King

## RESUMO

O tratamento de dentes com necrose pulpar e ápice incompleto tem sido um grande desafio para a endodontia. Os principais obstáculos desse tratamento são o controle da infecção, falta de estrutura dentária tanto em comprimento quanto em espessura da dentina, e pouca idade do paciente. Até poucos anos atrás, os curativos a base de hidróxido de cálcio eram a primeira opção para se conseguir a apicificação, porém o tratamento era longo, durava cerca de meses. Para tentar viabilizar uma alternativa de tratamento mais rápida e tão eficaz quanto, surgiu o MTA, fazendo com que o dente pudesse ser reconstruído em 45 a 60 dias. Em decorrência de novos materiais, na última década, foi apresentada uma nova tendência para o tratamento de apicificação, a chamada revascularização ou endodontia regenerativa. A associação Americana de Endodontia (AAE) reconhece e recomenda essa nova abordagem de tratamento, e ainda, disponibilizou em 2015 um protocolo para execução da endodontia regenerativa. O passo primordial para se conseguir a revascularização/regeneração é o controle da infecção, a partir da desinfecção do canal radicular, com solução irrigadora abundante, em seguida promove-se a formação de um coágulo e um tampão de MTA é realizado. Com esse tratamento espera-se que ocorra o crescimento de tecido no espaço pulpar e, desta forma, conseguir-se a continuidade da formação de tecido mineralizado na raiz, tanto em espessura quanto em comprimento. Mesmo sendo uma técnica relativamente atual, dados mostram inúmeras ocorrências desse fenômeno, e apesar das recomendações da AAE, ainda existem muitas dúvidas e variações nos protocolos. O prognóstico, índices de sucesso e controles longitudinais ainda devem ser elucidados. Assim sendo, justifica-se a busca de mais informações clínicas e experimentais desses procedimentos, confirmando suas vantagens, riscos e protocolos.

**Palavras-chaves:** Necrose pulpar. Ápice incompleto. Apicificação. Revascularização. MTA.



## ABSTRACT

Treatment of teeth with pulp necrosis and incomplete apex has been a great challenge for endodontics. The main obstacles of this treatment are infection control, lack of tooth structure in both length and thickness of the dentine, and young age of the patient. Until a few years ago, the healing calcium hydroxide base were the first choice to achieve apexification, but the treatment was long and lasted about months. In an attempt to provide a more rapid treatment alternative and as effective as the MTA emerged, causing the tooth could be reconstructed in 45 to 60 days. Because of new materials in the last decade, a new trend was presented for the treatment of apexification, the call revascularization or regenerative endodontics. The American Association of Endodontics (AAE) recognizes and recommends this new treatment approach, and also made available in 2015 a protocol for implementing the regenerative endodontics. The primary step to achieve revascularization / regeneration is the control of infection, will from the disinfection of the root canal with abundant irrigation solution then promotes the formation of a clot and an MTA buffer is performed. With this treatment it is expected that tissue ingrowth occurs in the pulp space and thus achieve the continuity of mineralized tissue formation in the roots, both in thickness and in length. Although a relatively current technology, data show numerous instances of this phenomenon, and despite the recommendations of the AAE, there are still many questions and changes in protocols. The prognosis, success rates and longitudinal controls have yet to be elucidated. Therefore, justified the search for more clinical and experimental data of these procedures, confirming its benefits, risks and protocols.

**Keywords:** Pulp necrosis. Incomplete apex. Apexification. Revascularization. MTA.

## LISTA DE FIGURAS

Figura 1 - Diagnóstico radiográfico com cone de guta percha inserida na fístula. ....	17
Figura 2 - Radiografia realizada ao final da primeira sessão.....	17
Figura 3 - Segunda sessão: lima K-file foi inserida no canal além do forame apical.	19
Figura 4 - Final da terceira sessão, após a restauração com resina composta.....	19
Figura 5 - 1 mês após o tratamento .....	20
Figura 6 - 1 ano após o tratamento .....	20
Figura 7 - 18 meses após o tratamento.....	21
Figura 8 - 24 meses após o tratamento.....	21

## SUMÁRIO

<b>1</b>	<b>INTRODUÇÃO</b> .....	10
<b>2</b>	<b>OBJETIVO</b> .....	12
<b>3</b>	<b>REVISÃO DE LITERATURA</b> .....	13
3.1	RIZOGÊNESE INCOMPLETA.....	13
3.2	HIDRÓXIDO DE CÁLCIO.....	13
3.3	AGREGADO DE TRIÓXIDO MINERAL - MTA.....	14
3.4	APICIFICAÇÃO.....	14
3.5	REVASCULARIZAÇÃO.....	15
3.6	PROSERVAÇÃO.....	21
<b>4</b>	<b>METODOLOGIA</b> .....	23
<b>5</b>	<b>DISCUSSÃO</b> .....	24
<b>6</b>	<b>CONSIDERAÇÕES FINAIS</b> .....	26
	<b>REFERÊNCIAS</b> .....	27

## 1 INTRODUÇÃO

A combinação de dentes com necrose pulpar e ápice incompleto apresenta grande dificuldade para os endodontistas em relação ao tratamento desses casos, pois há pouca estrutura dentinária, dificultando a instrumentação convencional e com isso a desinfecção do canal radicular. Além de que, mesmo que haja sucesso no controle da infecção e do material obturador no final do tratamento, o dente ainda pode fraturar devido a fragilidade da estrutura dental presente. (TROPE, 2010).

O término da rizogênese dos dentes varia entre a idade de 9 a 16 anos de idade, com exceção dos terceiros molares, podendo variar de acordo com o grupo de dentes envolvidos. (LEONARDO, 2005). A necrose pulpar em dentes com rizogênese incompleta pode ter sua origem em traumas dentais, os quais são muito frequentes em crianças no período de formação radicular, ou pela progressão da doença cárie também nessa fase. (ALVES et al., 2009).

Há alguns anos atrás, a primeira opção de tratamento para dentes com necrose pulpar e ápice imaturo era a apicificação, que consiste em um procedimento que visa a desinfecção dos canais radiculares com solução irrigadora e colocação de hidróxido de cálcio, o qual induz a formação de uma barreira calcificada, promovendo fechamento apical. (ANDREASEN et al., 2012). Contudo, esse material possui desvantagens, como a longevidade do tratamento, devido ao grande número de sessões necessárias, e com isso é preciso grande colaboração do paciente ao tratamento, além de que há possibilidade de fratura radicular, pois esse material promove apenas o fechamento apical de uma raiz com pouca estrutura mineralizada. Por esses motivos, muitos autores tem indicado o uso do agregado de trióxido mineral – MTA. (ALVES et al., 2009).

Uma das alternativas para a apicificação, utilizando o MTA, foi a chamada revascularização ou endodontia regenerativa, que possibilita a continuação do desenvolvimento radicular até seu fechamento apical, além de promover um reforço das paredes dentinárias por deposição de tecido duro, fortalecendo assim a raiz contra fraturas. Tal tratamento consiste em uma descontaminação dos canais radiculares com solução irrigadora associada a uma medicação intracanal com pasta triantibiótica, estimulação da formação de um coágulo sanguíneo dentro do espaço pulpar e tampão com MTA. (BANCHS; TROPE, 2004).

As duas técnicas são usadas nos dias de hoje, sendo a endodontia

regenerativa a mais atual. Ainda são necessários mais estudos, pesquisas e resultados clínicos a longo prazo sobre esse tipo de tratamento para que haja uma confirmação de seu sucesso, entretanto existem vários registros do prognóstico favorável desses casos utilizando ambas as técnicas, assim como um protocolo de revascularização atualizado (2015), realizado pela AAE.

## **2 OBJETIVO**

O objetivo deste trabalho foi realizar uma revisão da literatura, dos últimos 11 anos (á partir de 2004), sobre tratamentos em dentes com ápice incompleto, dando ênfase para a endodontia regenerativa.

### 3 REVISÃO DE LITERATURA

Essa revisão da literatura tem como objetivo abordar e comparar os tratamentos de apicificação e revascularização para dentes com necrose pulpar e ápice incompleto, bem como os materiais usados em cada procedimento, como hidróxido de cálcio e MTA. Porém dando foco para a terapia endodôntica regenerativa, explicando seus protocolos clínicos e mecanismos de regeneração.

#### 3.1 RIZOGÊNESE INCOMPLETA

Os principais fatores responsáveis pela necrose pulpar total ou parcial de dentes com ápice imaturo são: a cárie dentária e o traumatismo (RAFTER, 2005). As injúrias traumáticas afetam muitas crianças na época do desenvolvimento radicular, e dependendo da intensidade do trauma pode ocorrer necrose pulpar ou desencadeamento de um processo inflamatório, levando a interrupção do processo de formação radicular. (FELLIPE et al., 2005).

Diante de um dente com rizogênese incompleta, três situações distintas da condição pulpar podem ocorrer: dentes com vitalidade pulpar, dentes com vitalidade apenas no terço apical; e dentes com necrose total do conteúdo pulpar. (ALVES et al., 2009). Em dentes com vitalidade total ou parcial da polpa, esta deve ser preservada para estimular apicigênese, que consiste em um processo fisiológico de fechamento normal do ápice, permitindo o término do desenvolvimento apical; já nos casos de necrose total a reparação do fechamento apical dependem da eliminação da infecção utilizando uma medicação intracanal. (FELLIPE et al., 2005).

#### 3.2 HIDRÓXIDO DE CÁLCIO

O hidróxido de cálcio é o material mais comumente utilizado em tratamentos de dentes com ápice imaturo, pois ele tem a capacidade de promover a deposição de tecido mineral no ápice dental, em virtude da sua alcalinidade (pH 12,8), das excelentes propriedades bacteriológicas e da indução mineralizadora. (ESTRELA; SYDNEY, 2009). Portanto esse material irá promover a formação de uma barreira mineralizada no ápice dental, vedando-o. Porém o uso do hidróxido de cálcio como medicação intracanal em casos de ápice incompleto necessita de várias sessões

com sucessivas trocas desse material, fazendo com que o tratamento seja mais longo, necessitando de maior colaboração do paciente.

### 3.3 AGREGADO DE TRIÓXIDO MINERAL - MTA

Surgiu nos anos 90, desenvolvido pelo professor M. Torabinejad, e consiste em um pó cinza ou branco, composto por óxido mineral, íons e radiopacificador. É um material de fácil manipulação, que pode ser incorporado à água destilada ou soro fisiológico. Seu pH é alcalino, inicialmente de 10,2 aumentando para 12,5 três horas após a manipulação.

Esse material apresenta como propriedades a biocompatibilidade; indução de dentinogênese, cementogênese e osteogênese; ação antimicrobiana moderada; selamento marginal adequado, prevenindo infiltração; hidrofiliabilidade, fazendo com que as características do material não sejam prejudicadas na presença de umidade.

O MTA, além de promover a formação da barreira apical de tecido duro em dentes com ápice incompleto, é biocompatível, estimula o reparo, permite adesão, o crescimento e a proliferação celular em sua superfície. (MARCHESAN et al., 2008)

### 3.4 APICIFICAÇÃO

A apicificação nada mais é do que o fechamento apical induzido do ápice radicular, através da formação posterior de tecido mineralizado, determinando ou não o aumento do comprimento radicular. Para que a apicificação ocorra é necessário obter-se um meio alcalino no interior dos canais radiculares, o qual vai propiciar a formação de uma barreira de tecido mineralizado no ápice do dente em questão. Para isso um dos materiais mais utilizados é o hidróxido de cálcio, que é utilizado como curativo de demora dentro do canal, com sucessivas trocas, promovendo a formação de uma barreira apical. (ESTRELA; SYDNEY, 2009). Esse procedimento consiste na aplicação a longo prazo de pasta de hidróxido de cálcio, com sucessivas trocas até que haja formação de uma barreira calcificada a qual irá possibilitar uma posterior obturação do canal radicular. (PETRINO et al., 2010; RAFTER, 2005). Porém a permanência dessa medicação por longos períodos de tempo pode levar a fragilização da raiz, além de inúmeras sessões para finalização do tratamento. Para isso surgiu uma técnica alternativa à utilização do hidróxido de



cálcio, que consiste na confecção de uma barreira apical com trióxido de mineral agregado (MTA), evitando-se assim a troca periódica da medicação intracanal. Seguindo-se à colocação da barreira, o canal é obturado e a cavidade de acesso restaurada, devolvendo resistência coronária e reduzindo os riscos de fratura. (SOUZA et al., 2013). Sua conveniência está no curto prazo de realização, com a formação de uma barreira de tecido duro abaixo do MTA, com possível complementação apical, entretanto sua desvantagem continua no fato de que não há aumento de espessura das paredes do canal. (SOUZA et al., 2013).

### 3.5 REVASCULARIZAÇÃO

Atualmente o principal foco da endodontia regenerativa tem sido a revascularização pulpar, que objetiva o reestabelecimento da vitalidade pulpar e a continuidade do desenvolvimento radicular. (LOVELACE et al., 2011). Esse procedimento clínico requer a formação de um coágulo no interior do canal radicular, que servirá como uma matriz, células-tronco indiferenciadas possivelmente provindas da papila apical, e por último a presença de fatores de crescimento, provavelmente liberados de plaquetas e dentina que irão direcionar a diferenciação celular. (LOVELACE et al., 2011). Sugere-se que essas células no interior do canal radicular podem contribuir para a regeneração do tecido pulpar de dentes imaturos com necrose pulpar. (LOVELACE et al., 2011). Busca-se nesse tratamento, que ocorra, além do término do desenvolvimento radicular, o aumento em espessura das paredes do canal radicular.

Esse processo de regeneração pode ser explicado por algumas teorias, que sugerem que é possível que algumas células pulpares permaneçam vitais no ápice radicular podendo se proliferar em uma matriz recém-formada no interior do canal radicular e se diferenciar em odontoblastos por estímulos dos restos epiteliais de Mallassez. (BANCHS; TROPE, 2004). Outra possibilidade pode ser atribuída à presença de variados fatores de crescimento no coágulo sanguíneo que podem apresentar um papel importante na regeneração. (WANG et al., 2007)

Para isso, em 2004, Banchs e Trope propuseram um protocolo clínico para a revascularização:

- a) Acesso endodôntico;
- b) irrigação com 20 ml de hipoclorito de sódio 5,25% e 10 ml de Peridex.

- c) secagem do canal com cones de papel absorventes;
- d) preparo e colocação de pasta tri-antibiótica (PTA), composta por ciprofloxacina, metronidazol e minociclina, em consistência cremosa por meio de uma espiral de Lântulo a uma profundidade de 8mm no interior do canal radicular;
- e) selamento da cavidade com Cavit;
- f) retorno após 26 dias;
- g) remoção da PTA, com irrigação de 10 ml de hipoclorito de sódio 5,25%.
- h) Promover uma injúria aos tecidos periapicais com instrumento de pequeno calibre provocando um sangramento intraradicular e, conseqüentemente, formação de um coágulo;
- i) o sangramento deve ser estabilizado 3mm abaixo do nível da junção amelo-cementária, aguardando cerca de 15 minutos para a formação do coágulo a esse nível;
- j) selamento da cavidade com MTA e Cavit;
- k) retorno após duas semanas;
- l) substituição de Cavit por resina composta;
- m) acompanhamento clínico e radiográfico.

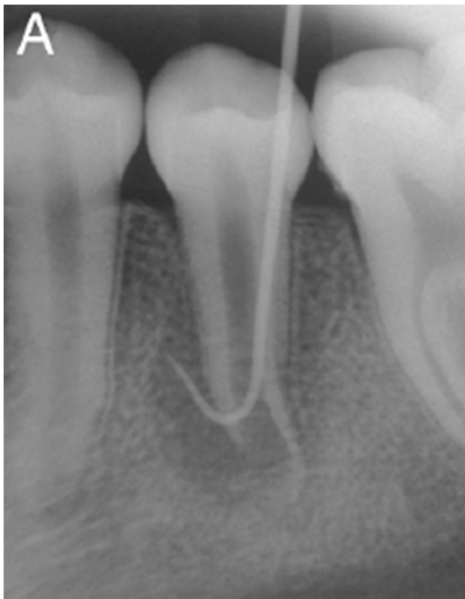Como orientação, os autores, recomendam que se não for observado processo de reparo em até três meses após a aplicação do protocolo, o tratamento tradicional de apicificação deve ser instituído.

O passo fundamental para o tratamento endodôntico dos canais radiculares infectados em dentes com ápice incompleto é a desinfecção desse sistema, entretanto, nesses dentes a remoção de microorganismos por meios mecânicos convencionais é limitada, devido à fina espessura das paredes dentinárias, assim a limpeza desses canais geralmente é feita por meio de irrigação e medicação intracanal. (LOVELACE et al., 2011).

Portanto essa técnica se dá através da desinfecção do sistema de canais radiculares, seguida da indução de sangramento na região periapical, que irá preencher o canal radicular com coágulo sanguíneo e células indiferenciadas desta forma induzindo a formação de um novo tecido. (ALBUQUERQUE, 2012). O dente então é selado com MTA na porção cervical da raiz, e coronalmente com materiais restauradores. (SHAH et al., 2008).

Patrícia Becerra e colaboradores, publicaram um artigo em 2014 chamado *Histologic Study of a Human Immature Permanent Premolar with Chronic Apical Abscess after Revascularization/Revitalization*, o qual registra radiograficamente as etapas da revascularização e a preservação do caso. Tal caso consiste em uma paciente jovem, de 11 anos, com edema localizado na região de pré-molares esquerdos inferiores, com presença de fístula. Foram realizados testes de percussão e sensibilidade, e obtendo como diagnóstico necrose pulpar e abscesso crônico no segundo pré-molar em questão (Figura 1).

Figura 1 - Diagnóstico radiográfico com cone de guta percha inserida na fístula.

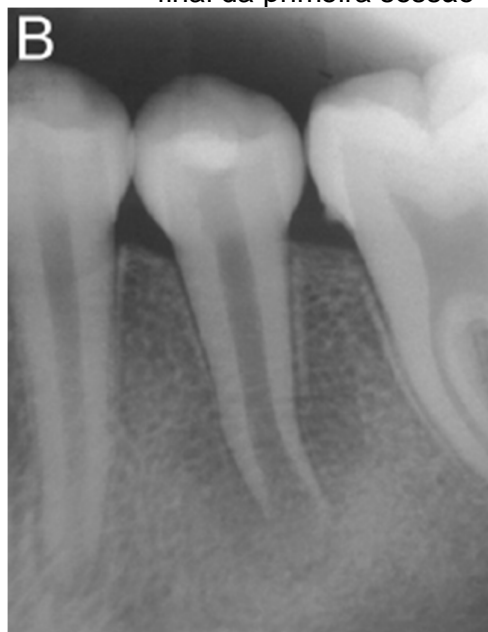

Fonte: Becerra et al. (2014).

Na primeira sessão foi realizada abertura coronária, irrigação com 20 ml de hipoclorito de sódio 5,25% (sem instrumentação mecânica), secagem do canal com cones de papel absorvente, irrigação do canal com 1,2 ml de gluconato de clorexidina 2%, colocação de pasta triantibiótica na porção apical com uma espiral Lentulo, fechamento do acesso cavitário com uma bolinha de algodão e selamento provisório com IRM (Figura 2).

Figura 2 - Radiografia realizada ao

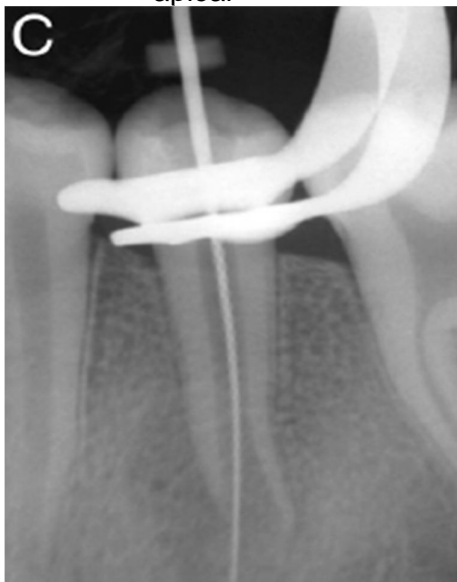
final da primeira sessão



Fonte: Becerra et al. (2014).

A paciente retornou ao consultório 26 dias após a primeira sessão, e foi constatada ausência de sintomatologia e desaparecimento do inchaço. O canal então foi acessado novamente, foi realizada irrigação com solução salina estéril para remover a PTA, irrigação em seguida com hipoclorito de sódio 5,25%, secagem do canal com cones de papel absorvente, introdução de uma lima k file 40 além do forame com pressão apical (Figura 3) para provocar sangramento dentro do canal, 15 minutos após o sangramento houve formação do coágulo, manipulação de uma pasta de MTA com água destilada e colocação em cima do coágulo na cervical, colocação de uma bolinha de algodão úmido em cima dessa pasta e selamento provisório com IRM.

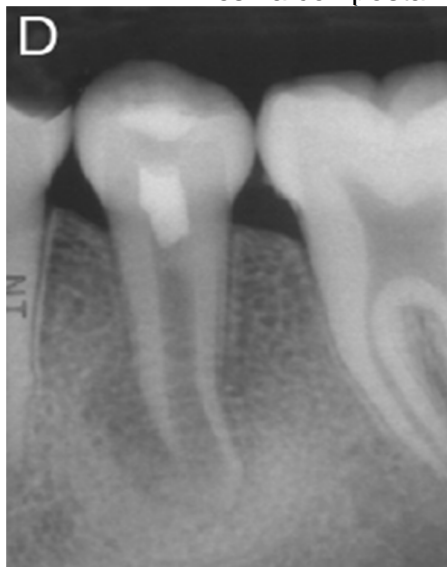Figura 3 - Segunda sessão: lima K-file foi inserida no canal além do forame apical



Fonte: Becerra et al. (2014).

A paciente retornou após 7 dias para finalização do tratamento. Foi observada ausência total da sintomatologia, portanto o IRM foi retirado e foi realizada restauração definitiva desse dente com resina composta (Figura 4).

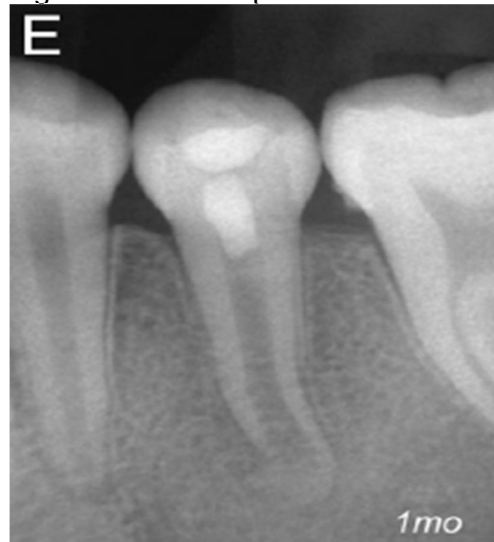Figura 4 - Final da terceira sessão, após a restauração com resina composta



Fonte: Becerra et al. (2014).

Foi realizada a preservação radiográfica desse caso com 1 mês (Figura 5), 12 meses (Figura 6), 18 meses (Figura 7) e 24 meses (Figura 8) após o tratamento. Onde constatou-se o fechamento apical quase que completo, e pequeno espessamento das paredes do canal radicular.

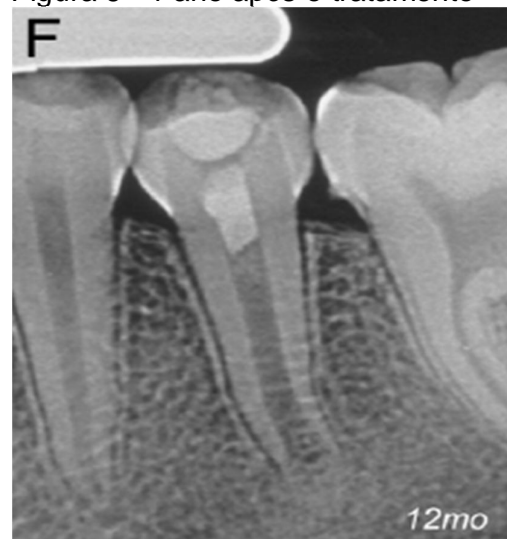Figura 5 - 1 mês após o tratamento



Fonte: Becerra et al. (2014).

Legenda: Diminuição da lesão pericapical.

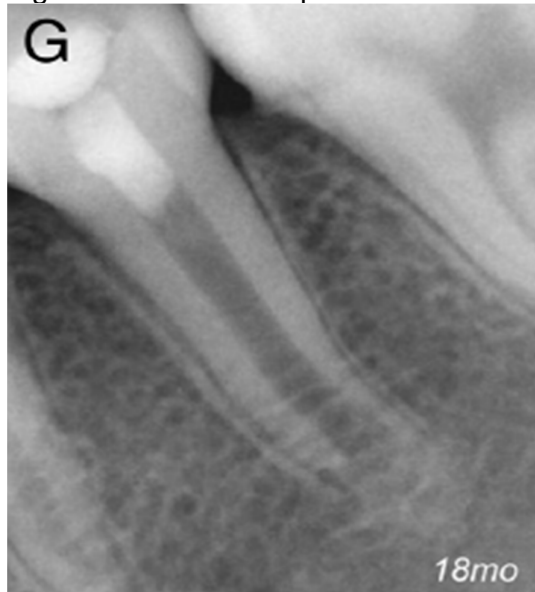Figura 6 - 1 ano após o tratamento



Fonte: Becerra et al. (2014).

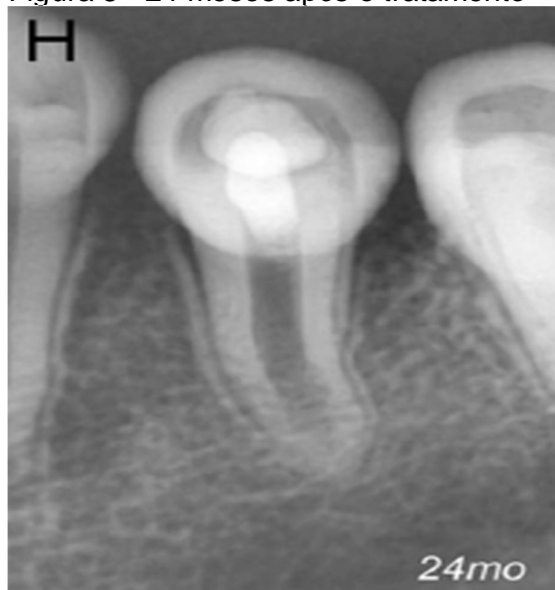
Legenda: Dente assintomático e ausência total de lesão periapical.

Figura 7 - 18 meses após o tratamento



Fonte: Becerra et al. (2014).

Figura 8 - 24 meses após o tratamento



Fonte: Becerra et al. (2014).

Legenda: Condições periapicais normais, fechamento apical quase que completo e pequeno espessamento das paredes do canal radicular.

### 3.6 PROSERVAÇÃO

O acompanhamento clínico e radiográfico dos casos de revascularização é imprescindível para avaliar o sucesso do tratamento, pois, geralmente, o tempo

necessário para verificar algum progresso do tratamento é de no mínimo 6 meses. (BOSE et al., 2009; CHEN et al., 2011).

Foram observados casos de que formação completa da raiz de dentes imaturos com necrose pulpar e lesão periapical se desenvolveu completamente em um período que variou de 10 a 13 meses do início do tratamento. (CHUEH et al., 2006).



#### **4 METODOLOGIA**

Serão realizados levantamento bibliográfico em livros, artigos científicos e banco de dados como: PubMed, Lilacs, Scielo e Capes, usando os unitermos nas línguas portuguesa ou inglesa (apicificação/apicification, tratamento endodôntico de dentes com ápice incompleto/ endodontic treatment of incomplete Apex tooth, revascularização pulpar/ pulp revascularization, endodontia regenerativa/ regenerative endodontics). Foram utilizados como critérios de inclusão a presença de unitermos no título do trabalho, bem como trabalhos que não apresentavam unitermos no título, porém apresentavam em seu resumo assunto pertinente ao tema.

## 5 DISCUSSÃO

O tratamento de apicificação realizado com hidróxido de cálcio, leva de um a dois anos para que seja finalizado, devido às sucessivas rocas dessa medicação intracanal. (ZENKNER et al., 2009). Quando realizado com trióxido de mineral agregado apresenta resultados em um número de sessões menores em relação ao hidróxido de cálcio, isso porque a barreira é formada imediatamente após a colocação e presa do material (MARCHESAN et al., 2008), minimizando a duração do tratamento.

A revascularização possui algumas vantagens em relação a apicificação, como a necessidade de um curto tempo de tratamento, sem haver necessidade de troca de medicações periódicas; se conseguido o controle da infecção ela pode ser realizada em sessão única, não havendo necessidade de obturar o canal radicular e a principal vantagem refere-se ao desenvolvimento completo da raiz, havendo inclusive o aumento de espessura das paredes dentinárias por deposição de tecido duro. (SHAH et al., 2008).

Um dos desafios da endodontia regenerativa é definir qual o tipo de tecido regenerado, resultados apontam que o espaço pulpar é invadido por um tecido fibroso com áreas mineralizadas em seu interior. (MARTIN, 2013; SHIMIZU, 2012). Ainda não se sabe ao certo qual tipo de tecido irá se regenerar após a revascularização, mas perante as vantagens desse protocolo é válido sua aplicação clínica, mesmo que seus resultados ainda não sejam totalmente conclusivos. (BANCHS; TROPE, 2004).

Na tentativa de padronizar a conduta clínica para os procedimentos de regeneração endodôntica, a Associação Americana de Endodontia – AAE (2015) publicou um protocolo de consenso, formado a partir de dados coletados de inúmeros casos de revascularização endodôntica em dentes com rizogênese incompleta:

Primeira sessão:

- a) anestesia local, isolamento absoluto e abertura coronária;
- b) irrigação de 20 ml de hipoclorito de sódio em baixas concentrações, como 1,5%, durante 5 minutos;
- c) irrigação com solução salina ou 20 ml de EDTA, com permanência de 5 minutos no canal;

- d) secagem do canal com cones de papel absorvente;
- e) colocação de hidróxido de cálcio ou PTA em baixas concentrações (na proporção de 1:1:1, misturando ciprofloxacina, metronidazol e minociclina, com concentração final de 0,1 mg/ml) através de uma espiral seringa. Se a PTA for usada, garantir que ela permaneça abaixo da junção cimento-esmalte.
- f) selamento com 3-4mm com Cavit e IRM, ou CIV;
- g) dispensar paciente por 1-4 semanas.

Segunda sessão:

- a) avaliar resposta ao tratamento inicial. Se houver sinais e sintomas de infecção persistente, considerar tratamento adicional com agente antimicrobiano;
- b) anestesia, com 3% de mepivacaina sem vasoconstritor, isolamento absoluto e acesso cavitário;
- c) irrigação lenta com 20 ml de EDTA 17%;
- d) secagem com cones de papel absorvente;
- e) criar sangramento no sistema de canais por excesso de instrumentação (com lima endodôntica ou explorador endodôntico). Introduzir o instrumento 2mm além do forame apical, com intuito de ter o canal preenchido por sangue até a JCE;
- f) parar o sangramento até o nível que tenha espaço para colocação de 3-4mm de material restaurador;
- g) colocação de uma matriz reabsorvível como CollaPlug/Collacote/Colatape, se necessário, em cima do coágulo, e MTA como material de cobertura;
- h) uma camada de 3-4mm de cimento de ionômero de vidro modificado por resina colocada suavemente em cima do material de cobertura e fotopolimerização por 40 segundos. O MTA tem sido associado a descoloração da coroa, como alternativa para isso o ionômero de vidro modificado por resina ou biocerâmica podem ser usados como alternativa ao MTA em dentes com exigência estética.

## 6 CONSIDERAÇÕES FINAIS

O tratamento endodôntico de dentes com necrose pulpar e ápice incompleto tem sido um desafio para os profissionais dessa área, e por esse motivo, atualmente existem muitos estudos no campo da endodontia regenerativa. Portanto sabe-se que a desinfecção dos canais radiculares é essencial para que haja sucesso no tratamento desses casos, com instrumentação mecânica não indicada devido à fragilidade da dentina radicular. Outro procedimento essencial é a utilização de uma medicação intracanal, seja ela hidróxido de cálcio em casos de apicificação ou PTA nos casos de revascularização, além de um material selador adequado, que atualmente o mais indicado é o MTA.

A revascularização tem sido usada como alternativa para a apicificação devido a sua eficácia no tratamento, porém os resultados ainda não são conclusivos a ponto de afirmar que uma técnica é superior à outra. O que se sabe é que essa regeneração tecidual ocorre na maioria dos casos e tem prognóstico favorável, desde que os protocolos clínicos sejam executados corretamente.

## REFERÊNCIAS

- ALBUQUERQUE, M. T. P. de. **Protocolos de revascularização pulpar**. 2012. 25 f. Monografia (Especialização em Endodontia) - Faculdade de Odontologia de Piracicaba, Universidade de Campinas, Piracicaba, 2012.
- ALVES, D. J. P.; LIMA, G. A.; LINS, C. C. S. A. Conduta Clínica dos Cirurgiões: Dentistas do Sertão Pernambucano no Tratamento de Dentes com Ápice incompleto. **Int J Dent**, Recife, v. 8, n. 1, p. 16-19, jan./mar., 2009.
- AMERICAN ASSOCIATION OF ENDODONTISTS. **AAE**, 2014. Apresenta protocolo de revascularização. Disponível em: <<http://www.aae.org/>>. Acesso em: 20 out. 2015.
- ANDREASEN, J. O.; BAKLAND, L. K. Pulp regeneration after noninfected and infected necrosis, what type of tissue do we want? A review. **Dent Traumatol.**, Copenhagen, v. 28, n. 1, p. 13-8. feb. 2012
- BANCHS, F.; TROPE, M. Revascularization of immature permanent teeth with apical periodontitis: new treatment protocol? **J Endod**, New York, 2004; 30: 196–200
- BECERRA P. *et al.* Histologic Study of a Human Immature Permanent Premolar with Chronic Apical Abscess after Revascularization/Revitalization. **J Endod**, New York, v. 40, n. 1, p. 133-139, jan. 2014.
- BOSE, R.; NUMMIKOSKI, P.; HARGREAVES, K. A retrospective evaluation of radiographic outcomes in immature teeth with necrotic root canal systems treated with regenerative endodontic procedures. **J Endod**, New York, v. 35, n. 10, p. 1343-9, 2009.
- CHEN *et al.* Responses of immature permanent teeth with infected necrotic pulp tissue and apical periodontitis/abscess to revascularization procedures. **Int Endod J**. v. 14, n. 10, p. 1365-2591, 2011.
- CHUEH, L. H.; HUANG, G. T.J. Immature teeth with periradicular periodontitis or abscess undergoing apexogenesis: a paradigm shift. **J Endod**, New York, v. 32, p. 1205–13, 2006.
- ESTRELA, C.; SYDNEY, G.B.; FIGUEIREDO, J.A. Antibacterial efficacy of intracanal medicaments on bacterial biofilm: a critical review. **Journal of applied oral science**, v. 17, n. 1, p. 1-7, 2009.
- FELLIPE *et al.* The effect of the renewal of calcium hydroxide paste on the apexification and periapical healing of teeth with incomplete root formation. **Int Journal End**, v. 38, p. 436-442, 2005.
- LEONARDO, M. **Endodontia: Tratamento de Canais Radiculares**. 4. ed. Artes médicas, 2005.

LOVELACE, T.W.; HENRY, M.A.; HARGREAVES, K.M. Diogenes A. Evaluation of the delivery of mesenchymal stem cells into the root canal space of necrotic immature teeth after clinical regenerative endodontic procedure. **J Endod**, New York, v. 37, p. 133–8, 2011.

MARCHESAN, M.A. et al. **Tratamento de dentes traumatizados com rizogênese incompleta: apicificação**. RSBO v. 5, n. 1, 2008.

MARTIN, G. et al. Histological findings of revascularized/revitalized immature permanent molar with apical periodontitis using platelet-rich plasma. **J Endod**, New York, v. 39, n. 1, p. 138-44, 2013.

PETRINO, J.A. et al. Challenges in regenerative endodontics: a case series. **J Endod.**, New York, v. 36, n. 3, p. 536-41, 2010.

RAFTER, M. Apexification: a review. **Dental Traumatol**. V. 21, p. 1-8, 2005.

SHAH, N. et al. Efficacy of revascularization to induce apexification/apexogenesis in infected, nonvital, immature teeth: a pilot clinical study. **J Endod.**, New York, v. 34, n. 8, p. 919-25, 2008.

SOUZA, T.S. et al. Regeneração endodôntica: existe um protocolo? **Rev Odontol Bras Central**, v. 22, n. 63, p.128-133, 2013.

TROPE, M. Treatment of the Immature Tooth with a Non–Vital Pulp and Apical Periodontitis. **Dent Clin N Am**, v.54, p. 313–324, 2010.

SHIMIZU, E. et al. Histologic observation of a human immature permanent tooth with irreversible pulpitis after revascularization/regeneration procedure. **J Endod.**, New York, v. 38, n. 9, p.1293-7, 2012.

WANG, Q. et al. Expression of vascular endothelial growth factor in dental pulp of immature and mature permanent teeth in human. **Shanghai Kou Qiang Yi Zue**, v. 16, p. 285–9, 2007.

ZENKNER, C.L.; PAGLIARIN, C.M.L.; BARLETTA, F.B. Apicificação de incisivos centrais superiores usando hidróxido de cálcio: relato de caso. **Rev Saúde Santa Maria**, v. 35, p. 16-20, 2009.

### ATA DE DEFESA DE TRABALHO DE CONCLUSÃO DE CURSO

Ata de Defesa do Trabalho de Conclusão de Curso em Odontologia de Isabella Graziani Jorge Oliveira.

Ao dia doze de novembro de dois mil e quinze, reuniu-se a banca examinadora do trabalho apresentado como Trabalho de Conclusão de Curso em Odontologia de ISABELLA GRAZIANI JORGE OLIVEIRA, intitulado: “**Revascularização em dentes com ápice incompleto.**” Compuseram a banca examinadora os professores Dr. José Carlos Yamashita (orientador), Dr. Guilherme Ferreira da Silva e Dr. Fernando Accorsi Orosco. Após a exposição oral, a candidata foi arguida pelos componentes da banca que se reuniram, e decidiram, APROVAR, com a nota 10,0 a monografia. Para constar, fica redigida a presente Ata, que aprovada por todos os presentes, segue assinada pelo Orientador e pelos demais membros da banca.



Dr. José Carlos Yamashita (Orientador)



Dr. Guilherme Ferreira da Silva (Avaliador 1)



Dr. Fernando Accorsi Orosco (Avaliador 2)