

UNIVERSIDADE DO SAGRADO CORAÇÃO

ANA PAULA MACHUNO

**AVALIAÇÃO DO COLÁGENO TIPO I PRESENTE
NA REPARAÇÃO ÓSSEA DE DEFEITOS
CIRURGICAMENTE CRIADOS EM CALVÁRIA DE
RATOS**

**BAURU
2013**

ANA PAULA MACHUNO

**AVALIAÇÃO DO COLÁGENO TIPO I PRESENTE
NA REPARAÇÃO ÓSSEA DE DEFEITOS
CIRURGICAMENTE CRIADOS EM CALVÁRIA DE
RATOS**

Trabalho de Conclusão de Curso apresentado ao Centro de Ciências da Saúde como parte dos requisitos para obtenção do título de Cirurgião-Dentista, sob orientação da Prof. Dr. Thiago Amadei Pegoraro.

**BAURU
2013**

Machuno, Ana Paula

M1519a

Avaliação do colágeno tipo I presente na reparação óssea de defeitos cirurgicamente criados em calvária de ratos / Ana Paula Machuno -- 2013.

41f. : il.

Orientador: Prof. Dr. Thiago Amadei Pegoraro.

Coorientadora: Profa. Dra. Roberta Okamoto.

Trabalho de Conclusão de Curso (Graduação em Odontologia) – Universidade do Sagrado Coração – Bauru – SP.

1. Reparo ósseo. 2. Osso particulado. 3. Colágeno. 4. Materiais biocompatíveis. I. Pegoraro, Thiago Amadei. II. Okamoto, Roberta. III. Título.

ANA PAULA MACHUNO

**AVALIAÇÃO DO COLÁGENO TIPO I PRESENTE EM
REPARAÇÃO ÓSSEA EM DEFEITOS CIRURGICAMENTE
CRIADOS EM CALVÁRIA DE RATOS**

Trabalho de Conclusão de Curso apresentado ao Centro de Ciências da Saúde da Univerdade Sagrado Coração como parte dos requisitos para obtenção do título de Cirurgião-Dentista sob orientação do Prof. Dr. Thiago Amadei Pegoraro.

Banca Examinadora:

Prof. Dr. Thiago Amadei Pegoraro

Universidade Sagrado Coração

Profa. Dra. Bella Luna Colombini Ishikiriana

Universidade Sagrado Coração

Profa. Dra. Karin Cristina Modena

Universidade São Paulo

Bauru, 28 de novembro de 2013.

AGRADECIMENTOS

Ao meu orientador professor Dr. Thiago Amadei Pegoraro, pelo apoio e dedicação durante todo o desenvolvimento do trabalho.

Aos professores Lucas Villaça Zogheib, Bella Luna Ishikiriyama e Mariza Akemi Matsumoto, pelo incentivo e auxílio no decorrer do trabalho.

À professora Dra. Roberta Okamoto (UNESP- ARAÇATUBA) pelo material cedido, imprescindível, sem o qual não seria possível a realização desta pesquisa.

Ao CNPq, agradeço a Bolsa de Iniciação Científica PIBIC concedida e a oportunidade de aprofundar meus conhecimentos na área da pesquisa.

RESUMO

Defeitos ósseos na região maxilo-facial podem ser corrigidos com enxerto autógeno, no entanto as desvantagens desta modalidade terapêutica motivam à pesquisa por novos substitutos ósseos. Com isso, o uso de fatores osteocondutores, como o osso particulado, tem sido uma alternativa. Tal material se apresenta como uma estrutura mista, composta por uma porção orgânica (25-30% de proteínas colagenosas) e uma porção mineral (65-70% de hidroxiapatita). Esta pesquisa tem o objetivo de avaliar a presença de colágeno tipo I, no processo de reparação óssea de cavidades cirurgicamente criadas em calvária de ratos. Dois defeitos críticos (A e B) de 5 mm de diâmetro foram preparados utilizando broca trefina com motor em baixa rotação sob irrigação abundante em cada animal. Os animais foram divididos em 2 grupos conforme o material de preenchimento. Grupo A: defeito preenchido por coágulo; no Grupo B: defeito preenchido com osso particulado. Os animais foram sacrificados aos 5, 15 e 30 dias pós-operatório. Algumas lâminas foram separadas para a coloração em hematoxilina e eosina (HE), para avaliação do tecido em formação, para melhor caracterização do colágeno da matriz orgânica do tecido ósseo em questão.

Palavras-chave: Reparo Ósseo. Osso Particulado. Colágeno. Materiais Biocompatíveis.

ABSTRACT

Bone defects in maxillofacial region can be corrected with autogenous graft, however the disadvantages of this therapeutic modality motivate the search for new bony substitutes. Thus, the use of osteoconductive factors, such as bone particles, has been an alternative. Such material is presented as a mixed structure consisting of a organic fraction (25-30% collagenous proteins) and a mineral portion (65-70% hydroxyapatite). This research aims at evaluating the presence of type I collagen in bone repair process of surgically created cavities in calvaria of rats. Two critical defects (A and B) of 5 mm diameter were prepared using a trephine drill motor at low speed under abundant irrigation in each animal. The animals were divided into 2 groups according to the filling material. Group A: defect filled with blood clot; Group B: defect filled with bone particles. The animals were sacrificed at 5, 15 and 30 days postoperative. Some blades were separated for staining with hematoxylin and eosin (HE) for evaluation of tissue formation, collagen for better characterization of the organic matrix of the corresponding bone tissue.

Keywords: Bone Repair. Particulate Bone. Collagen. Biocompatible Materials.

LISTA DE ILUSTRAÇÕES

Figura 1 - Tricotomia na região frontal e antissepsia.....	11
Figura 2 - Incisão e rebatimento do retalho total.	11
Figura 3 - Afastamento dos tecidos para exposição do osso da calota craniana.	11
Figura 4 - Confecção dos defeitos ósseos com auxílio da broca trefina.	12
Figura 5 - Reposicionamento do retalho, sutura e antissepsia final.	12
Figura 6 - Escores utilizados na avaliação das histomorfometrias obtidas.	14
Figura 7 - Preenchido com coágulo, 5 dias.	16
Figura 8 - Preenchido com coágulo, 15 dias.	16
Figura 9 - Preenchido com coágulo, 30 dias.	17
Figura 10 - Preenchido com osso particulado, 5 dias.....	17
Figura 11 - Preenchido com osso particulado, 15 dias.....	18
Figura 12 - Preenchido com osso particulado, 30 dias.....	18
Figura 13 - Média dos escores observados nos grupos experimentais em função do período de avaliação experimental.	19

SUMÁRIO

1 INTRODUÇÃO	7
2 OBJETIVOS.....	9
3 MATERIAIS E MÉTODOS	10
3.1 ANIMAIS	10
3.2 PROCEDIMENTO CIRÚRGICO	10
3.3 EUTANÁSIA E COLETA DO MATERIAL.....	13
3.4 ANÁLISE IMUNOHISTOQUÍMICA	13
3.5 ANÁLISE ESTATÍSTICA.....	14
4 RESULTADOS.....	15
5 DISCUSSÃO	20
6 CONCLUSÃO	22
REFERÊNCIAS.....	23

1 INTRODUÇÃO

A reabilitação do sistema estomatognático colabora para a recuperação estética, funcional e psicossocial dos pacientes. Entretanto, a falta de osso nos rebordos alveolares constitui um grande desafio para o sucesso destas reabilitações. Neste sentido, o osso autógeno continua sendo considerado o biomaterial padrão ouro (Boyne e James 1980; Tatum 1986; Misch 1987) para a reconstrução dos defeitos causados por patologias e traumas (Tessier *et al.*, 2005) e, principalmente, para a reconstrução dos rebordos edêntulos possibilitando entre outras coisas a instalação de implantes dentários de titânio (Proussaefs e Lozada 2005; Wada *et al.*, 2001; Esposito *et al.*, 2006; Brånemark *et al.*, 1975).

O osso autógeno possui propriedades importantes como: (I) osseointegração, a capacidade de unir-se quimicamente a superfície óssea sem a intervenção de uma camada de tecido fibroso (Constantino *et al.*, 1994); (II) osteocondução, a capacidade de sustentar o crescimento ósseo sobre esta superfície (Constantino *et al.*, 1994); (III) osteoindução, a capacidade de induzir a diferenciação de células mesenquimais (pluripotentes) do tecido circunjacente (leito receptor) em células osteoblásticas (Cypher, *et al.*, 1996); e (IV) osteogênese, a neoformação óssea pelas células osteoblásticas presentes no material enxertado - características diferenciais que conferem ao osso autógeno seu alto índice de sucesso (Triplett e Schow 1996; Hirsch e Ericsson 1991; Lundgren *et al.*, 1996; Raghoobar *et al.*, 1993; Wood e Moore, 1988). No entanto, o seu uso pode ser limitado pelos seguintes fatores: a) morbidade da área doadora; b) quantidade limitada de enxerto que pode ser removido de regiões intra-orais, e c) a necessidade de anestesia geral para a remoção de enxertos de áreas extra-orais em casos de reconstruções mais extensas.

Devido à estas limitações dos enxertos biológicos, a engenharia tecidual tem surgido como alternativa para se obter materiais que possuam propriedades de indução ou auxílio no processo de neoformação óssea (Yao *et al.*, 2004; Carvalho *et al.*, 2004). O estudo dos mecanismos celulares e moleculares envolvidos no reparo, durante o processo de ossificação pode ser melhor compreendido e justificado através de técnicas imunoistoquímicas e

histomorfométricas, que atuam como ferramentas metodológicas, possibilitando a análise da dinâmica do tecido ósseo em defeitos preenchidos com osso particulado e/ou biomateriais, por meio da imunomarcagem de proteínas presentes durante o reparo ósseo. As fibras colágenas tem como funções principais manter a integridade estrutural e determinar a função do tecido ósseo a ser enxertado (Rich et al. 2005).

O método de coloração consiste na coloração da proteína colágeno presente nas fibras colágenas, reticulares, cartilagens e nas membranas basais. Quando associada à microscopia de polarização, possibilita a visualização de colágeno pela organização paralela das moléculas de tropocolágeno. As fibras de colágeno tipo I apresentam coloração que varia do vermelho ao amarelo brilhante com intensa birrefringência. O colágeno tipo II apresenta birrefringência menos intensa e coloração amarelo pálida. O colágeno tipo III aparece como fibras delicadas de coloração esverdeada (Martins, et al. 2002; Junqueira et al. 1979).

2 OBJETIVOS

Diante disso, este trabalho teve como objetivo avaliar a presença de colágeno tipo I, no processo de reparação óssea de cavidades cirurgicamente criadas em calvária de ratos.

3 MATERIAIS E MÉTODOS

3.1 ANIMAIS

A metodologia empregada neste trabalho foi aprovada pelo Comitê de Ética em Experimentação Animal da Universidade Sagrado Coração (USC).

Para o desenvolvimento deste trabalho foram utilizados 36 ratos (*Rattus norvegicus albinus*, variedade Wistar), machos, adultos, com peso entre 250 e 300 gramas. Os animais foram mantidos em gaiolas individuais com dieta padrão, ração sólida e água, em condições climatizadas e água canalizada no Biotério da Universidade do Sagrado Coração – Bauru. Em cada animal foi realizado dois defeitos ósseos de tamanho crítico (5 mm) localizado na calvária, constituindo dois grupos:

Grupo I: defeito preenchido por coágulo;

Grupo II: defeito preenchido com osso particulado.

3.2 PROCEDIMENTO CIRÚRGICO

Após um período de doze horas em jejum os animais foram anestesiados com Cloridrato de Xilazina (Rompum – Bayer AS – Saúde Animal, São Paulo, Brasil) e Cloridrato de Ketamina (Francotar – Vibrac do Brasil Ltda, São Paulo, Brasil) via intramuscular na proporção de 1:1 e com dose equivalente a 0,5 mL /100 g de peso do animal. Receberam, ainda, infiltração de solução anestésica local contendo cloridrato de mepivacaína (0.03ml/100mg, Scandicaine® 2% com adrenalina 1:100.000, Septodont, França), para hemostasia do campo operatório. Em seguida foi realizado tricotomia e antissepsia da região da calota craniana, incisões divergentes, no sentido ântero-posterior a partir da linha mediana e deslocamento de um retalho de espessura total (Figuras 1 e 2).

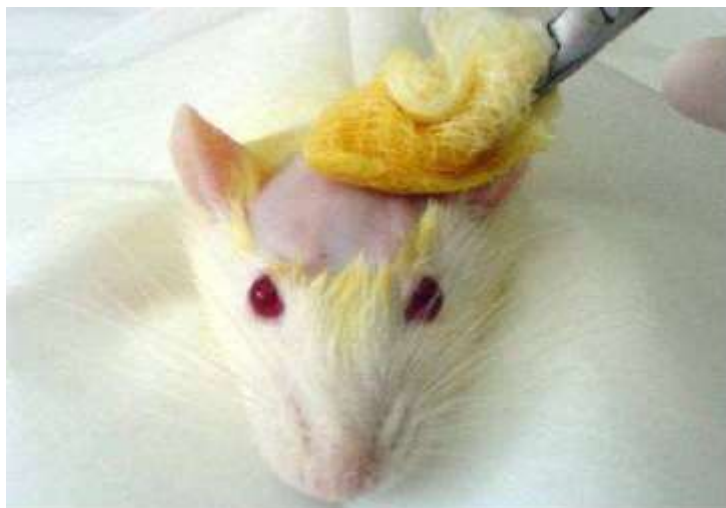

Figura 1 - Tricotomia na região frontal e antisepsia.

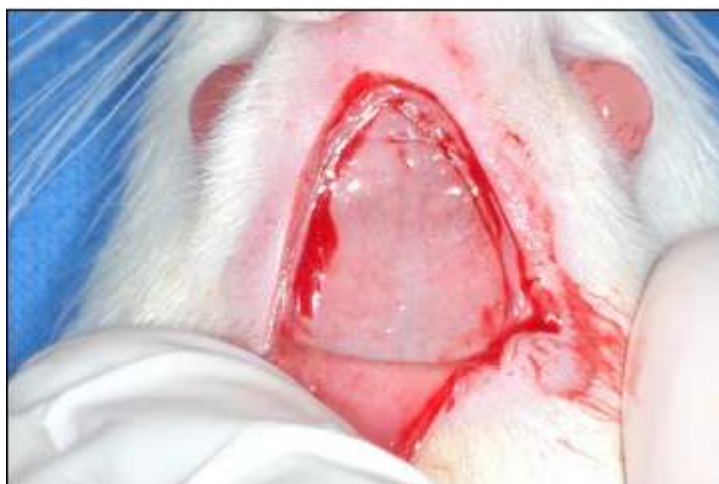

Figura 2 - Incisão e rebatimento do retalho total.

Uma vez exposta a calota craniana, defeitos ósseos de tamanho crítico, foram realizados utilizando uma broca trefina (Figuras 3 e 4) de 5 mm de diâmetro (3i Implant Innovations, Inc. , Palm Beach Gardens, EUA).

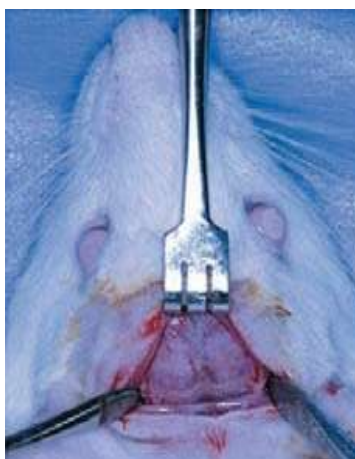


Figura 3 - Afastamento dos tecidos para exposição do osso da calota craniana.

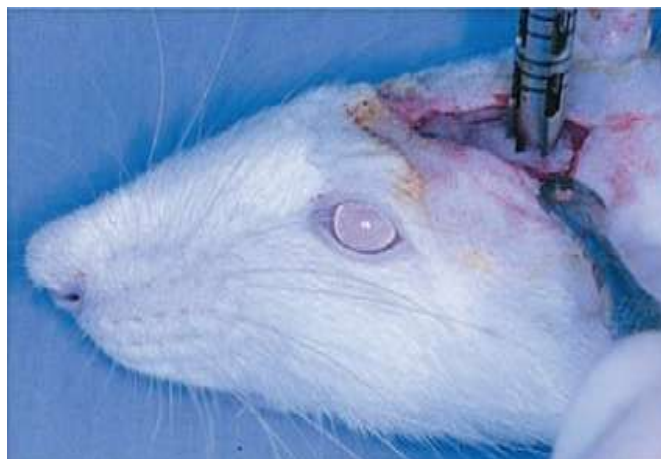

Figura 4 - Confecção dos defeitos ósseos com auxílio da broca trefina.

Os defeitos foram preenchidos de acordo com os grupos especificados anteriormente, e os tecidos moles devidamente reposicionados e suturados (Figura 5). No pós-operatório imediato cada animal recebeu dose única de 24.000 unidades de Penicilina G-benzatina (Pentabiótico Veterinário Pequeno Porte, Fort Dodge Saúde Animal Ltda., Campinas, SP) por via intramuscular.

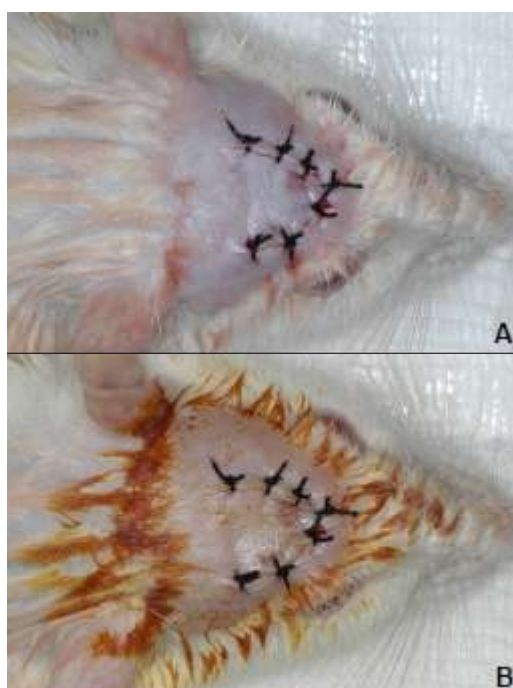


Figura 5 - Reposicionamento do retalho, sutura e antisepsia final.

3.3 EUTANÁSIA E COLETA DO MATERIAL

Os animais (n=36) foram subdivididos em 3 grupos de acordo com o período de análise experimental (5, 15 e 30 dias pós-operatório) e eutanasiados por meio de dose excessiva do anestésico. A parte de interesse do crânio foi removida e fixada em tamponado neutro com 4% solução de formol.

Posteriormente, as calvárias foram divididas ao meio usando uma serra de alta precisão (Exakt Apparatebau, Norderstedt, Alemanha), tendo a linha sagital mediana como referência. As peças obtidas foram fixadas em formol e sofreram descalcificação em EDTA (18%) e desidratação utilizando uma sequência de álcoois. Após essas etapas, realizou-se a diafanização com xilol, inclusão em parafina e obtenção de cortes com 5 μ m de espessura montados em lâminas. As lâminas foram separadas para marcação em análise imunohistoquímica.

3.4 ANÁLISE IMUNOHISTOQUÍMICA

Após as lâminas serem coradas com HE (Merck & Co., Inc.) as mensurações foram realizadas utilizando um microscópio óptico (LeicaR DMLB, Heerbrugg, Switzerland) acoplado a uma câmera de captação de imagem (LeicaR DC 300F microsystems ltd, Heerbrugg, Switzerland) e conectado a um microcomputador Pentium III com um software analisador de imagens digitalizadas ImageLab 2000 (Software de Processamento e Análise de Imagens, Ontário, Canadá). As imagens digitalizadas foram gravadas em arquivos JPEG para serem analisadas e projetadas na tela de um monitor Samsung (SyncMaster, 15 polegadas). Foi avaliada a área de tecido ósseo presente na região central dos defeitos ósseos. A Análise Imunohistoquímica foi realizada por meio da atribuição de escores, conforme Figura 6:

ESCORE	CRITÉRIO DE CLASSIFICAÇÃO
0	Ausência de marcação
1	Marcação Leve
2	Marcação Moderada
3	Marcação Intensa

Figura 6 - Escores utilizados na avaliação imunohistoquímica obtidos.

Após examinados e classificados de acordo com os escores, os dados obtidos das análises das lâminas foram tabulados e posteriormente submetidos à análise estatística.

3.5 ANÁLISE ESTATÍSTICA

Os dados foram analisados através de da Análise de Variância (ANOVA) à 2 critérios (material e tempo de avaliação) seguido do Teste de Tukey para identificação das diferenças. Para todos os testes foi utilizado o nível de significância de 5% ($p < 0,05$).

4 RESULTADOS

Grupo Coágulo

Aos 5, 15 e 30 dias de pós-operatório, ao longo de toda extensão da loja cirúrgica, observou-se a presença de tecido conjuntivo neoformado com discreto número de fibroblastos ao lado de alguns linfócitos e macrófagos. Em alguns espécimes, evidenciou-se discreta neoformação óssea junto às bordas da loja cirúrgica (Figura 7, Figura 8 e Figura 9).

Grupo Osso Particulado

Aos 5 e 15 dias de pós-operatório, em alguns espécimes, evidenciou-se delgada faixa de tecido ósseo neoformado ocupando grande extensão da loja cirúrgica. Em outros casos, notou-se o tecido ósseo preenchendo menor extensão da loja cirúrgica supracitada. O tecido conjuntivo sem diferenciação óssea exibiu discreto número de fibroblastos, macrófagos e linfócitos (Figura 9, Figura 10 e Figura 11).

Aos 30 dias de pós-operatório, na maioria dos espécimes, observou-se a presença de delgada faixa de tecido ósseo neoformado ocupando parcialmente a loja cirúrgica. Em alguns casos, evidenciou-se discreta neoformação óssea próxima à borda da loja cirúrgica. O restante do espaço encontrou-se ocupado por tecido conjuntivo com discreto número de fibroblastos. Em um dos espécimes, notou-se trabéculas ósseas neoformadas com maior espessura preenchendo parcialmente a loja cirúrgica (Figura 10, Figura 11 e Figura 12).

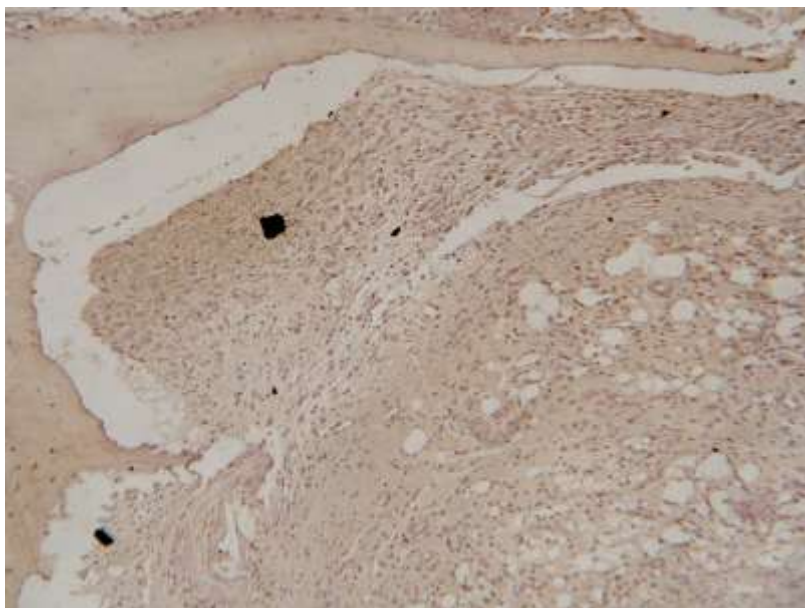


Figura 7 - Preenchido com coágulo, 5 dias.

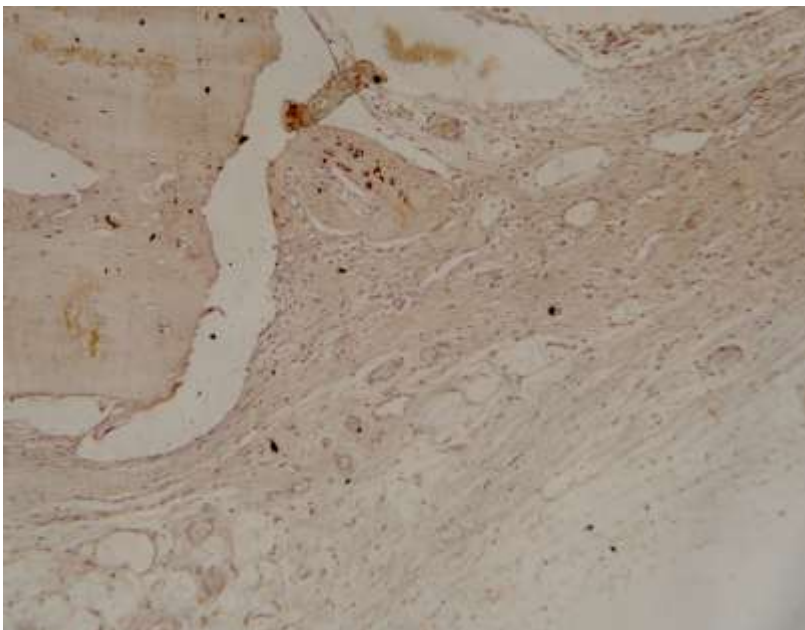


Figura 8 - Preenchido com coágulo, 15 dias.

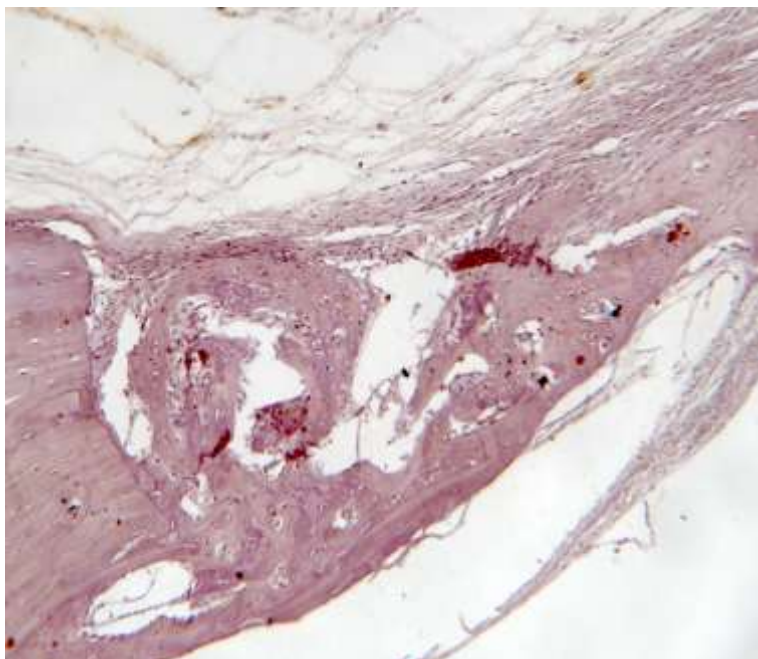


Figura 9 - Preenchido com coágulo, 30 dias.

Imagens representativas da do grupo cujos defeitos foram preenchidos com **coágulo** nos períodos de 5, 15 e 30 dias, respectivamente.

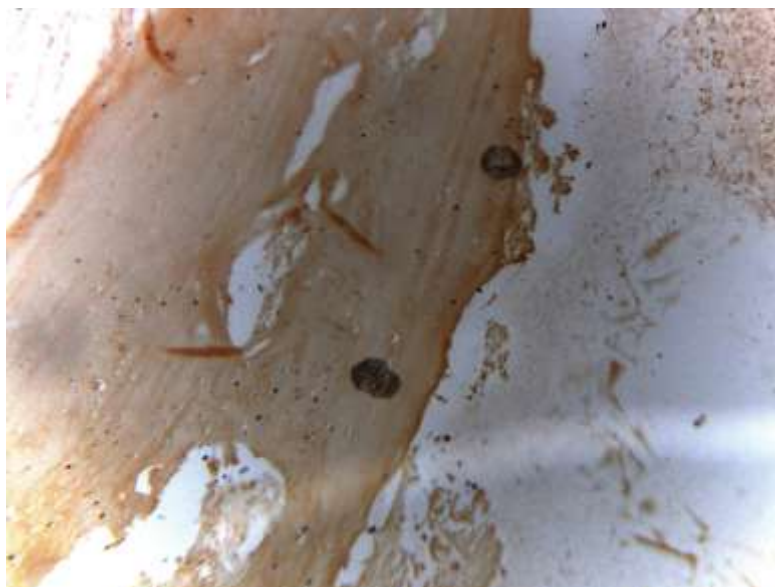


Figura 10 - Preenchido com osso particulado, 5 dias.

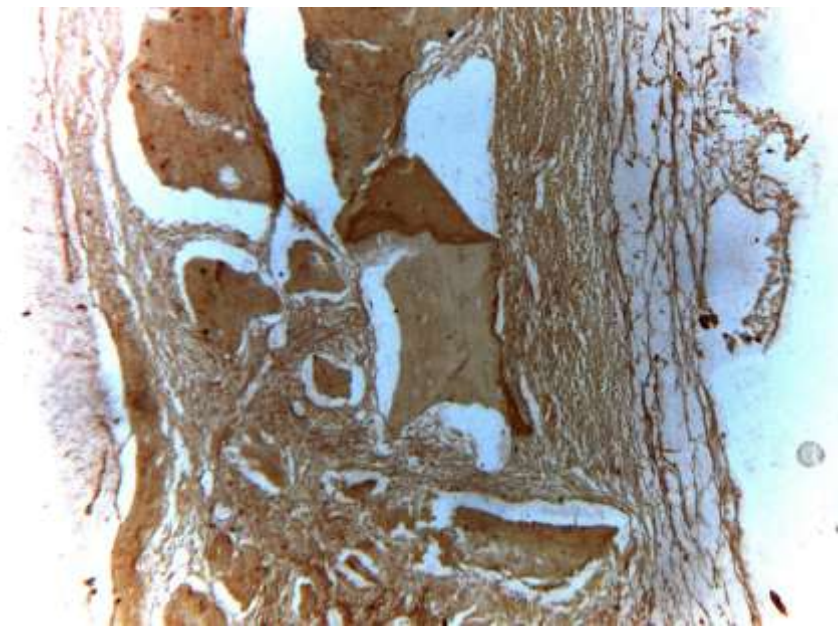


Figura 11 - Preenchido com osso particulado, 15 dias.

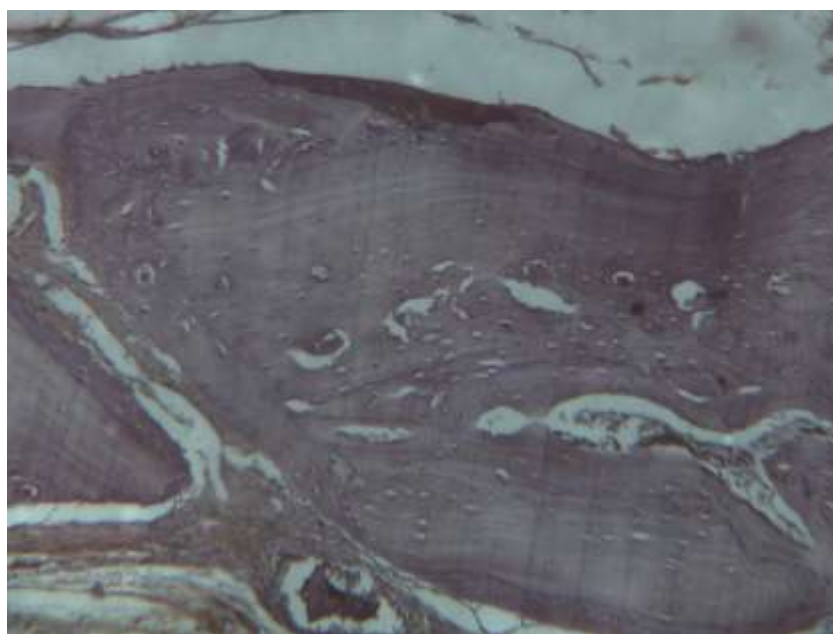


Figura 12 - Preenchido com osso particulado, 30 dias.

Imagens representativas do grupo cujos defeitos foram preenchidos com **osso particulado** nos períodos de 5, 15 e 30 dias, respectivamente.

GRUPOS	Média dos escores obtidos por período de avaliação		
	5 dias	15 dias	30 dias
Coágulo	1	1	1
Osso particulado	2	2	2

Figura 13 - Média dos escores observados nos grupos experimentais em função do período de avaliação experimental.

5 DISCUSSÃO

Muitos procedimentos realizados nas condutas terapêuticas médica e/ou odontológica, como por exemplo a correção de defeitos ósseos pós traumáticos, as ressecções oncológicas, exodontias, infecções ou previamente a instalação de implantes dentários, que envolvem a necessidade de reparos ósseos de maiores magnitudes, apresentam algumas dificuldades na sua execução em virtude da capacidade reparativa limitada que o tecido ósseo apresenta (Boyne e James 1980; Tatum 1986; Misch 1987).

Com o intuito de otimizar o processo de reparo do tecido ósseo nesse tipo de terapia e ainda, de suplantar as desvantagens dos enxertos autógenos (morbidade, necessidade de confecção de dois leitos cirúrgicos, etc.) tem-se testado a substituição deste pelos chamados biomateriais - materiais de enxertia utilizados como substitutos ósseos de origem natural ou sintética (Ambard *et al.*, 2006). Dentre os materiais sintéticos destacam-se na literatura os materiais cerâmicos como os biovidros e os materiais a base de fosfato de cálcio, como a hidroxiapatita (HA), o fosfato tricálcico entre outros (LeGeros, 1991).

Para avaliar a eficácia desses materiais durante o processo de reparo ósseo é necessário que se utilize um modelo experimental no qual são confeccionados defeitos ósseos considerados críticos, ou seja, aqueles que não se reparam espontaneamente a menos que um enxerto ou biomaterial seja utilizado. Colaborando com dados da literatura, o presente estudo optou por cavidades cirúrgicas criadas em calvárias de ratos com 5 mm de diâmetro e tempo de avaliação curto, não superior a 30 dias pós-operatórios (Hollinger & Kleinschmidt, 1990; Guskman *et al.*, 2013; Luvizoto *et al.*, 2012). O grupo coágulo confirmou a validade do modelo experimental, onde não se observou a capacidade de reparação óssea completa na porção central do defeito.

Já no grupo de osso particulado, observou-se a presença de delgada faixa de tecido ósseo neoformado ocupando parcialmente a loja cirúrgica. Em alguns casos, evidenciou-se discreta neoformação óssea próxima à borda da loja cirúrgica. O restante do espaço encontrou-se ocupado por tecido conjuntivo com discreto número de fibroblastos. Em um dos espécimes, notou-

se trabéculas ósseas neoformadas com maior espessura preenchendo parcialmente a loja cirúrgica. A detecção da produção destas proteínas em tecidos em fase reparação, como no modelo experimental proposto neste estudo, pode ajudar a entender os mecanismos celulares e moleculares envolvidos no reparo, durante o processo de ossificação, podendo sua produção ser detectada através de técnicas imunistoquímicas, que atuam como ferramentas metodológicas, possibilitando a análise da dinâmica do tecido ósseo em defeitos preenchidos com biomateriais, por meio da imunomarcagem de proteínas presentes durante o reparo ósseo.

A utilização de biomateriais como materiais de preenchimento de defeitos ósseos considerados críticos, visa favorecer a diferenciação e migração de osteoblastos nas áreas centrais da ferida, onde a formação espontânea de osso não acontece.

Muitos fatores podem influenciar a regeneração do tecido ósseo quando regenerado por meio de materiais de enxertia, e portanto, mais estudos são necessários para que se possa compreender a fundo o papel regenerador dos materiais de enxertia óssea.

No entanto, dada a complexidade dos eventos envolvidos neste processo, mais estudos são necessários para elucidar o papel combinado destas substâncias na regeneração de defeitos críticos em calvárias de ratos.

6 CONCLUSÃO

O referido estudo permite concluir que a formação de matriz colágena atingiu nível máximo quando os defeitos de calvária de ratos foram preenchidos com osso particulado, resultando em maior neoformação óssea e mineralização.

REFERÊNCIAS

- Boyne PJ, James RA. Grafting of the maxillary sinus with autogenous marrow and bone. **J Oral Surgery**, 38, 613-616, 1980.
- Branemark PI, Lindstrom J, Hallen O. Reconstruction of the defective mandible. **Scand J Plast Reconstr Surg**, 9, 116-128, 1975.
- Carvalho PSP, Bassi APF, Pereira LAVD. Revisão e proposta de nomenclatura para os biomateriais. **Implant News**, 1, 255-260, 2004.
- Constantino PD, Freidman CD. Synthetic bone graft substitutes. **Otolaryngol Clin North AM**, 27, 1037-73, 1994.
- Cypher TJ, Grossman JP. Biological principles of bone graft healing. **J Foot Ankle Surg**, 35, 413-17, 1996.
- Esposito M, Grusovin MG, Coulthard P, Worthington HV. The efficacy of various bone augmentation procedures for dental implants: a Cochrane systematic review of randomized controlled clinical trials. **J Oral Maxillofac Implants**, 21 (5), 696-710, 2006.
- Hirsch JM, Ericsson I. Maxillary sinus augmentation using mandibular bone grafts and simultaneous installation of implants. A surgical technique. **Clin Oral Implants Research**, 2, 91-96, 1991.
- Junqueira LC, Bignolas G, Brentani RR. Picrosirius staining plus polarization microscopy, a specific method for collagen detection in tissue sections. **Histochemical Journal**, 11 (4), 447-55, 1979.
- Lundgren S, Moy P, Johansson C, Nilsson H. Augmentation of the maxillary sinus floor with particulated mandible: a histologic and histomorphometric study. **Int J Oral Maxillofac Implants**, 11, 760-766, 1996.
- Martins AMCRPF, Tamaso E, Guerra JL. Histochemical study of fibrillar proteins of the extracellular matrix in benign and malignant mammary neoplasms in dogs. **Braz J Vet Res Anim Sci**, 39 (1), 43-9, 2002.
- Misch CE. Maxillary sinus augmentation for endosteal implants: Organized alternative treatment plans. **Int J Oral Implantology**, 4, 49-58, 2005.
- Proussaefs P, Lozada J. The use of intraorally harvested autogenous block grafts for vertical alveolar ridge augmentation: a human study. **J Periodontics Restorative Dent**, 25 (4), 351-63, 2005.

Raghoobar GM, Brouwer TJ, Reintsema H, Van Oort RP. Augmentation of the maxillary sinus floor with autogenous bone for the placement of endosseous implants: a preliminary report. **J Oral Maxillofac Surg**, 51, 1198-1203, 1993.

Rich L, Whittaker P. Collagen and picosirius red staining: A polarized light assessment of fibrillar hue and spatial distribution. **Braz. J. morphol. Sci**, 22 (2), 97-104, 2005.

Tatum H. Maxillary and sinus implant reconstructions. **Dental Clinics of North AM**, 30, 207-229, 1986.

Tessier P, Kawamoto H, Matthews D, Posnick J, Raulo Y, Tulasne JF, Wolfe SA. Autogenous bone grafts and bone substitutes-tools and techniques: I A 20,000 case experience in maxillofacial and craniofacial surgery. **Plast Reconstr Surg**, 116 (5), 6-24, 2005.

Triplett RG, Schow SR. Autologous bone grafts and endosseous implants: Complementary techniques. **J Oral Maxillofac Surg**, 54, 486-496, 1996.

Wada K, Niimi A, Watanabe K, Sawai T, Ueda M. Maxillary sinus floors augmentation in rabbits: a comparative histomorphometric study between rhBMP-2 and autogenous bone. **J Periodontics Restorative Dent**, 21 (3), 252-63, 2001.

Wood RM, Moore, DL. Grafting of the maxillary sinus with intraorally harvested autogenous bone prior to implant placement. **Int J Oral Maxillofac Implants**, 3, 209-214, 1988.

Yao, J., Radin, S., Leboy, P.S. & Ducheyne, P. The effect of bioactive glass content on synthesis and bioactivity of composite poly (lactic-co-glycolic acid)/ bioactive glass substrate for tissue engineering. **Biomaterials**, 26, 1935-1943, 2005.