

UNIVERSIDADE DO SAGRADO CORAÇÃO

ANA CAROLINA LUCIANO ALONSO

**MANEJO TERAPÊUTICO PARA O TRATAMENTO
PÓS-TRAUMÁTICO DOS INCISIVOS SUPERIORES:
TÉCNICA DE RESTAURAÇÃO DENTOALVEOLAR
IMEDIATA COM ACOMPANHAMENTO DE LONGO
PRAZO**

BAURU
2013

ANA CAROLINA LUCIANO ALONSO

**MANEJO TERAPÊUTICO PARA O TRATAMENTO
PÓS-TRAUMÁTICO DOS INCISIVOS SUPERIORES:
TÉCNICA DE RESTAURAÇÃO DENTOALVEOLAR
IMEDIATA COM ACOMPANHAMENTO DE LONGO
PRAZO**

Trabalho de conclusão de curso apresentado ao Centro de Ciência da Saúde, como parte dos requisitos para obtenção do título de graduação em curso de Odontologia, sob orientação do Prof. Dr. Maurício A. Cardoso.

BAURU
2013

Alonso, Ana Carolina Luciano

A4542m

Manejo terapêutico para o tratamento pós-traumático dos incisivos superiores: técnica de restauração dentoalveolar imediata com acompanhamento de longo prazo / Ana Carolina Luciano Alonso -- 2013.

21f. : il.

Orientador: Prof. Dr. Maurício A. Cardoso.

Trabalho de Conclusão de Curso (Graduação em Odontologia) – Universidade do Sagrado Coração – Bauru – SP.

1. Implantes Dentários. 2. Luxação Extrusiva. 3. Ortodontia Corretiva. I. Cardoso A, Maurício. II. Título.

ANA CAROLINA LUCIANO ALONSO

**MANEJO TERAPÊUTICO PARA O TRATAMENTO PÓS-
TRAUMÁTICO DOS INCISIVOS SUPERIORES: TÉCNICA DE
RESTAURAÇÃO DENTOALVEOLAR IMEDIATA COM
ACOMPANHAMENTO DE LONGO PRAZO**

Trabalho de conclusão de curso apresentado ao Centro de Ciências da Saúde como parte dos requisitos para a obtenção do título de bacharel em Odontologia, sob orientação do Prof. Dr. Mauricio A. Cardoso.

Banca examinadora:

Prof. Dr, Mauricio A. Cardoso
Universidade do Sagrado Coração

Prof. Dr. Thiago Amadei Pregoraro
Universidade do Sagrado Coração

Profa. Dra. Pamela Leticia dos Santos
Universidade do Sagrado Coração

Bauru, 11 de dezembro de 2013.

Dedico este trabalho aos meus pais Renato Alonso e Yara Alonso que sempre me incentivaram, deram força e coragem para a realização deste sonho em busca dos meus ideais objetivos.

AGRADECIMENTOS

Hoje vivo a realidade que sempre sonhei, mas foi preciso muito esforço, paciência perseverança e determinação para chegar até aqui e nada disso eu conseguiria sozinha. Minha terna gratidão a Deus, pelo dom da vida, sem Ele nada sou. Agradeço aos meus pais, Renato e Yara meus maiores incentivadores do sucesso obrigados pelas orações, por cada palavra de conforto, pela preocupação e compreensão. Aos meus irmãos, Thyago e Renayra que mesmo distante me deram todo apoio sempre com uma palavra para me confortar nos momentos mais difíceis que passei neste caminho.

Ao meu professor e orientador Mauricio Cardoso, que aguentou todos os meus momentos de nervosismo e acompanhou todo o meu trajeto até este dia tão esperado. Aos professores Thiago Amadei Pegoraro e Rodrigo Vivan pela contribuição na realização deste trabalho.

Aos meus amigos, em especial Marcela Flores, Paula Herrera, Erika T. Kurimori e Sajilla Carla, de forma carinhosa me deram força e coragem, me apoiando nos momentos de dificuldade, obrigada pelos maiores ensinamentos de viver uma amizade.

As minhas “amigas irmãs” Lara de Castro e Aline Vinhal, que mesmo muito distante estiveram presentes em minha vida.

E por aqueles que duvidaram da minha conquista: “Costumo dizer que motivação não dura sempre. Bem, nem o efeito do banho, por isso recomenda-se diariamente.”

RESUMO

As substituições da perda de ambos os dentes anteriores é um grande desafio, especialmente em alvéolos comprometidos. Este relato descreve o acompanhamento da garota de 18 anos de idade que sofreu luxação extrusiva dos incisivos centrais superiores, acidente que ocorreu quando tinha apenas 6 anos de idade. Através de uma nova técnica com conceito em periodontia e implantodontia foi realizada uma cirurgia mais conhecida como Restauração Dentoalveolar Imediata (IDR). O tratamento incluiu a abordagem multidisciplinar com reposição de avulsão de dentes, tratamento ortodôntico, e um procedimento único: a imediata colocação de implantes e restaurações de alvéolo após a lesão fratura de coroa e raiz. Um período de acompanhamento de 3 anos demonstrou um bom resultado estético, funcional e o restabelecimento do processo alveolar após a reconstrução óssea. Este relato mostra o resultado estético previsível e a estabilidade do tecido mole e duro depois de realizar a nova técnica de IDR.

Palavras- chave: Implantes Dentários, Luxação Extrusiva, Ortodontia Corretiva.

ABSTRACT

The replacements of missing both anterior teeth are a particular challenge, especially in compromised sockets. This report describes the management of 18-year-old girl suffering avulsion of both upper central incisor with 7-year-old with a new concept surgical-periodontal/implant technique, immediate dentoalveolar restoration (IDR). The treatment included multidisciplinary approach with reposition of teeth avulsion, orthodontic treatment and a single procedure the immediate implant placement and restore the compromised sockets following the root fracture and periapical lesion. A follow-up period of 3 years demonstrated a successful esthetic and functional outcome and re-establishment of the alveolar process after bone reconstruction. This case report shows the predictable esthetics outcomes and stability of soft and hard tissue after applying the IDR.

Keywords: Dental Implants, Tooth Avulsion, Orthodontics, Corrective.

SUMARIO

1	INTRODUÇÃO.....	8
2	HISTÓRICO CLÍNICO.....	9
2.1	INFORMAÇÕES PRÉ-OPERATÓRIA.....	9
2.2	TRATAMENTO CIRÚRGICO E PRÓTESE DENTARIA.....	10
3	DISCUSSÃO.....	15
4	CONCLUSÃO.....	18
	REFERÊNCIAS.....	19
	ANEXO A – PATIENT RELEASE.....	21

1 INTRODUÇÃO

Os estudos clínicos realizados em crianças e adolescentes relataram que entre 16 e 30% destes indivíduos apresentaram trauma alveolar dental mais de uma vez. Geralmente ocorre nos dentes anteriores superiores, e esses traumas, posteriormente, levar a prejuízos estéticos, funcionais e fonéticos. (SHARMA D, 2011; OZ IA, 2006).

Em todas as lesões traumáticas dentais envolve parcial ou total a fratura de raiz que pode ser um fator dificultoso muito importante. Diferentemente de outros tipos, a fratura de raiz vertical tem o prognóstico mais favorável. No entanto, nas fraturas de raiz longitudinais, a perda óssea pode ser associada devido à disseminação bacteriana e danos dos tecidos periodontais. Clinicamente, fraturas radiculares longitudinais são consideradas uma das principais causas de complicações da terapia pós-endodôntica. Uma rápida tomada de decisão é obrigatória para parar a perda óssea rápida, uma vez que a fratura comunica-se com o ambiente oral. Nesse sentido, o prognóstico depende da abordagem cirúrgica e sincronismo, volume ósseo residual, parede óssea bucal para apoiar a mucosa facial e a presença de infecção residual. No entanto, em alguns casos os alvéolos são comprometidos, geralmente, com a perda da parede óssea vestibular, que é importante para a estabilidade do contorno de tecidos moles em zona estética. (CHAMBRONE, 2005; MAIORANA, 2012; CORBELLA, 2013; YANG SF, 1995; AMATO F, 2012; COSYN, 2012; PIERI F, 2013; FAGAN MC, 2008).

O objetivo deste acompanhamento em longo prazo é para sugerir aos cirurgiões dentistas como poderiam aplicar um combinado da técnica de cirúrgica-peri implantar, com o novo conceito de restauração dentoalveolar imediata (IDR), em vez de Ortodontia com erupção forçada a fim de resolver problemas de defeitos ósseos em área estética ao redor do dente fraturado.

2 HISTÓRICO CLÍNICO

2.1 INFORMAÇÕES PRÉ- OPERATÓRIA

Paciente de 18 anos de idade foi encaminhada para a clínica da Universidade de Odontologia do Sagrado Coração, mostrando uma fratura da raiz do incisivo central direito. O paciente tinha um histórico de luxação extrusiva de ambos os incisivos centrais superiores aos 6 anos de idade, que foram reimplantados (Anexo A).

Dez anos mais tarde, durante o tratamento ortodôntico, foi diagnosticado nos incisivos reimplantados, necrose e redução das câmeras pulpares e do canal radicular. Após o tratamento endodôntico de dentes 11 e 21, a paciente foi seguido por um período de 1,5 anos de procedimentos ortodônticos. Havia uma história de abscessos e drenagem na via bucal na região apical do dente 11, que causou a perda óssea na região da parede vestibular. Durante este período, foram realizadas duas tentativas de retratamento endodôntico dos dentes 11 e 21, mas sem sucesso. Aos 17 anos de idade, ocorreu fratura da raiz do dente 11, que foi indicado para extração. Seis meses mais tarde, o dente 21 também foi indicado para extração devido à lesão periapical recorrentes (Figura 1).

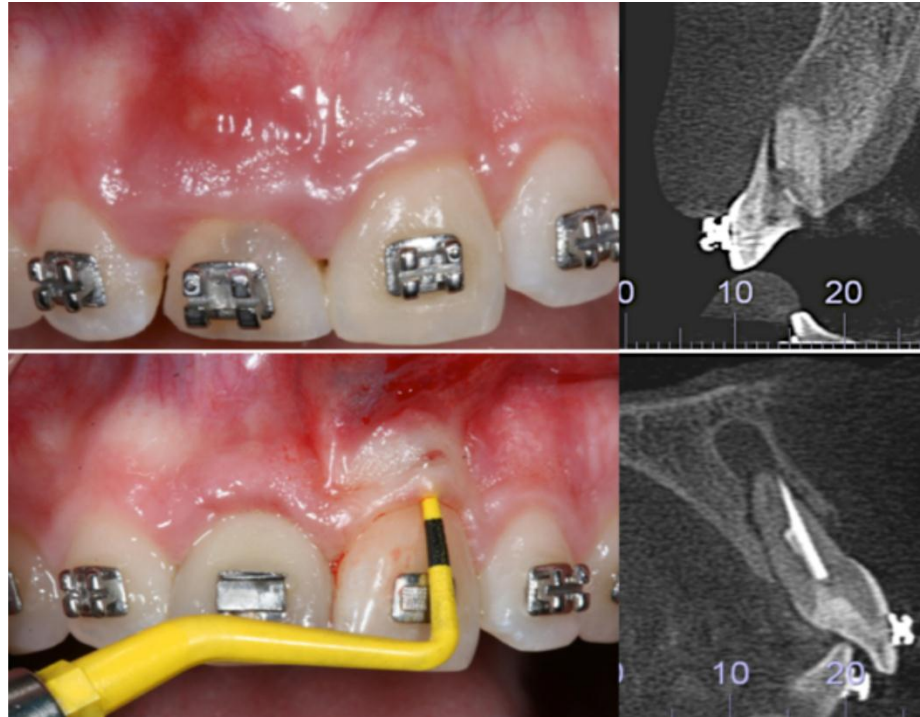


Figura 1 - Avaliação clínica inicial dos incisivos centrais comprometidos.

Portanto, o seguinte plano de tratamento foi estabelecido, extração de dentes, 11 e 21 e realização da técnica IDR, mas em dois procedimentos diferentes, devido à indicação em tempo diferente do procedimento de extração. Em seguida, dois pilares de cerâmica foram colocados. O tratamento ortodôntico ajudou em finalizar o caso.

2.2 TRATAMENTO CIRÚRGICO E PRÓTESE DENTÁRIA

Os pacientes recebeu 1g de amoxicilina e 8mg de dexametasona 1 hora antes da cirurgia e foi instruído para enxaguar a boca com solução de clorexidina a 2% por 30s, imediatamente antes da cirurgia. Após a anestesia local o dente foi removido com o periotomo atraumático (Figura 2A), com cuidado para manter a integridade das paredes restantes de osso, papilas e tecidos moles. Depois, o alvéolo foi cuidadosamente curetado para remover o tecido de granulação e o restante de tecido conjuntivo periodontal (Figura 2).

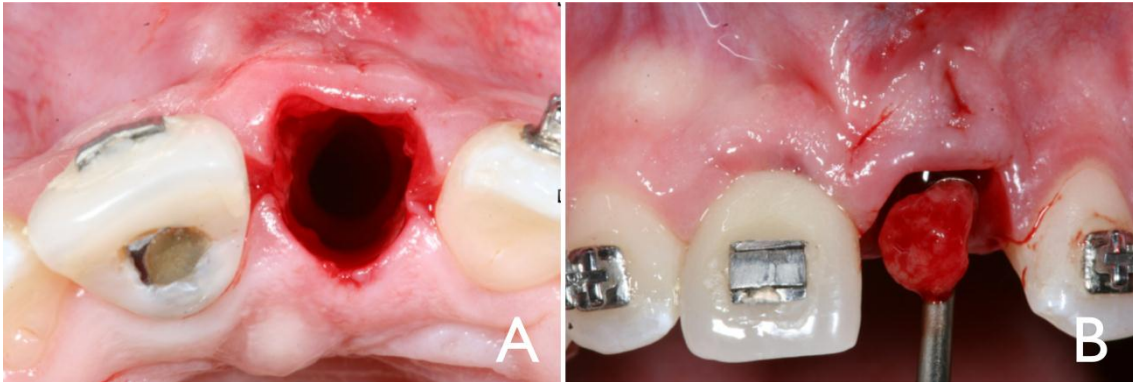


Figura 2: Alvéolo comprometido pós-extração e curetagem para remover o tecido de granulação.

A colocação de implantes imediatos (P-iBrånemark amplificado ®) foi realizada através do posicionamento 3D do implante conforme descrito por Belser et al. (2004) (BUSER D, 2004). A sondagem do defeito e o nível mais apical ósseo foram avaliados para determinar a forma anatômica do reparo ósseo (Figura 3). Após a estabilidade primária de o implante ter sido confirmada, uma coroa provisória foi aplicada, usando os próprios dentes do paciente que foram previamente reembasados com resina fotopolimerizável. O perfil ideal de emergência foi estabelecido sobre a prótese provisória. Manteve-se espaço livre para acomodar os tecidos moles, para promover uma mais grossa e mais estável futura margem de tecido gengival sobre o implante e para melhorar o contorno gengival.

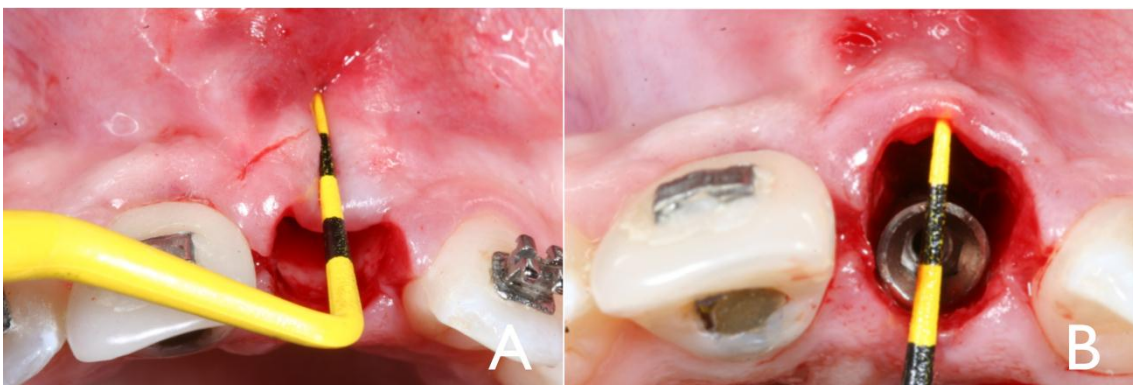

Figura 3: Sondagem do grau de perda óssea alveolar antes e após a colocação do implante.

Anestesia infiltrativa de mepivacaína 2% com norepinefrina foi realizada na tuberosidade maxilar, através de uma incisão feita no centro da crista da borda da tuberosidade maxilar, atrás da face distal do último molar. A incisão foi aprofundada ao longo de todo o comprimento da tuberosidade até o tecido ósseo ser tocado. Não havia necessidade para uma incisão relaxante por causa do tamanho da área de

acesso disponível e um cinzel apropriado foi selecionado para colher o material de enxerto. Especificamente, a largura do cinzel foi escolhida para ser a 2mm maior que a largura do defeito ósseo a ser reconstruída. O enxerto córtico-esponjoso colhido da região doadora foi manipulado para reproduzir a forma do defeito do alvéolo (Figura 4).

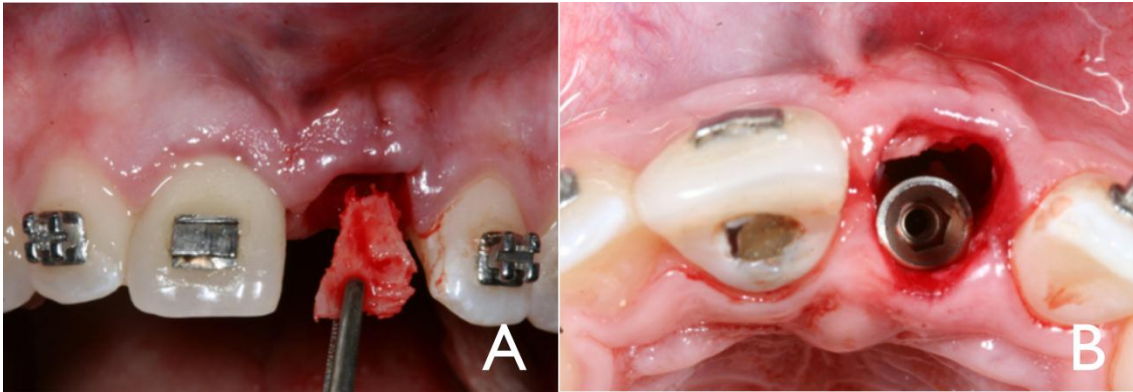


Figura 4: Colocação do enxerto córtico- esponjoso após ser colhida da tuberosidade maxilar e, sendo moldado para coincidir com o defeito ósseo da parede vestibular.

A porção óssea foi cuidadosamente adaptada, com o córtex voltado para vestibular, para alcançar a estabilização primária da prótese e as lacunas foram completamente preenchidas com medula óssea também colhida da tuberosidade, para a obtenção da estabilização secundária do enxerto (Figura 5).

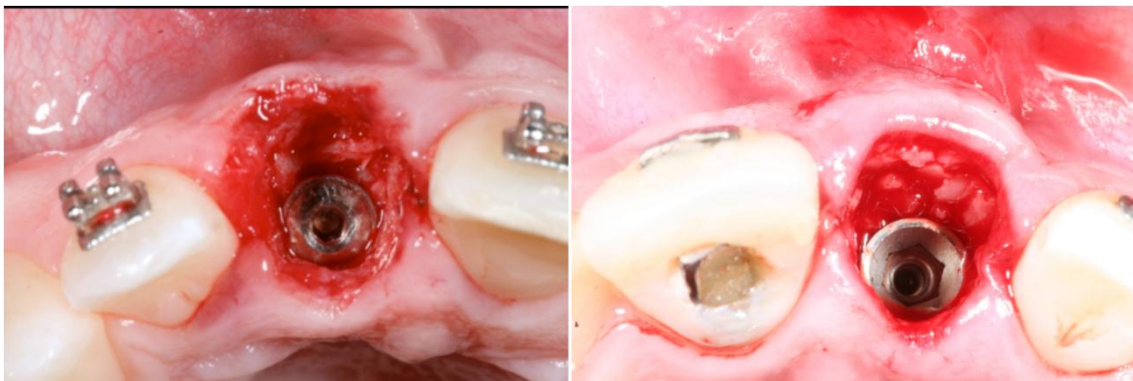


Figura 5: Osso esponjoso foi preenchido entre a porção medular do enxerto ósseo e a superfície do implante.

A coroa provisória foi instalada sobre o implante, e a região da doadora foi suturada com pontos simples (Figura 6).

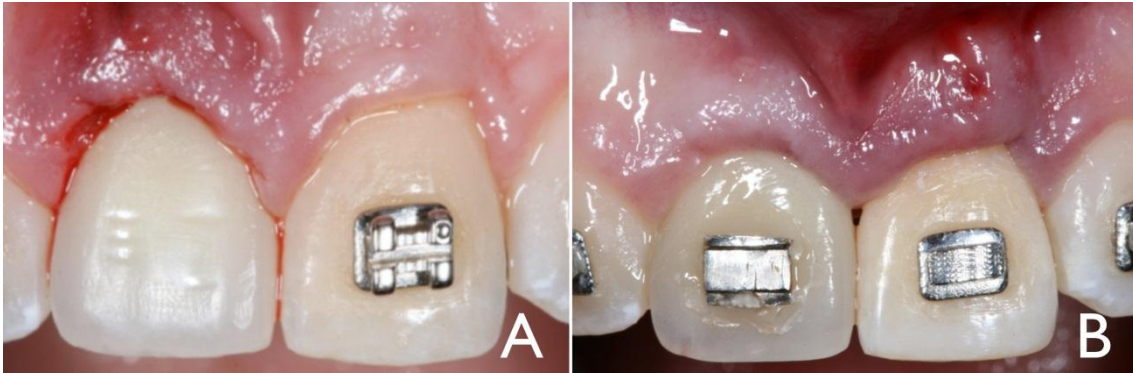


Figura 6: Coroas provisórias imediatas foram instaladas, proporcionando selamento marginal e correta acomodação dos tecidos moles.

No pós-operatório, o paciente recebeu 500mg de amoxicilina (três vezes por dia durante 7 dias), 4mg de dexametasona, uma vez por dia durante 3 dias e foi aconselhado a enxaguar a boca com cuidado, com solução de clorexidina duas vezes por dia durante 14 dias.

Mesmo procedimento foi usado para o dente 21 e seis meses após o segundo procedimento, restaurações definitivas com uma cerâmica de zircônia foram realizadas em ambos os incisivos centrais (Figura 7).

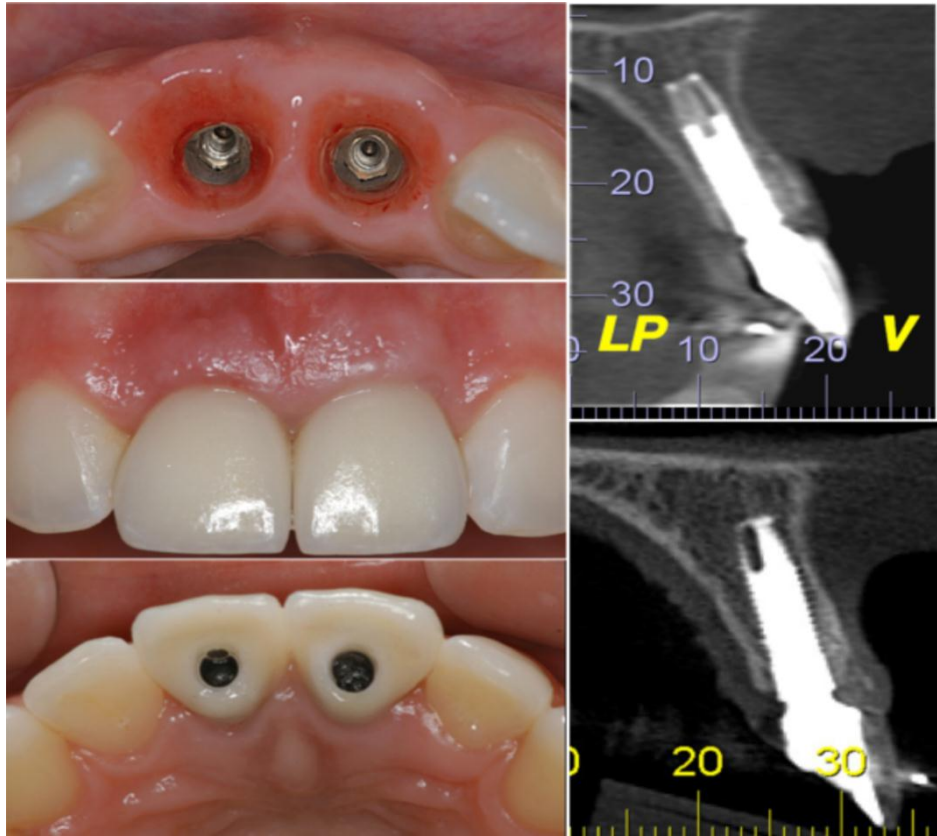


Figura 7: Controle clínico após 3 anos, mostrando estabilização dos tecidos moles e duros.

3 DISCUSSÃO

Carga imediata após exodontia com suporte de tecido danificado é muito bem estabelecido na literatura, a prevenção da perda óssea e manutenção da estética gengival, são os fatores dedicado a colocação imediata de implantes. No entanto, a colocação de implante imediato em alvéolos comprometidos é um desafio para os clínicos e é avaliado como também avançado ou complexo em termos de seu nível de dificuldade. Portanto, o objetivo do nosso estudo foi mostrar estética agradável, contornos de tecidos moles, evitando a recessão da mucosa em uma reabilitação de único procedimento cirúrgico de fratura de raiz do incisivo central com alvéolo comprometido com seguimento de 3 anos. (CAIAZZO A, 2013; CABELLO G, 2012; BUSER D, 2009; HUYNH-BA, 2010; BUSER D, 2013).

Embora uma abordagem conservadora possa ser usada para evitar a extração do dente fraturado, o prognóstico desses dentes, com fraturas radiculares, especialmente verticais, muitas vezes é pobre. Portanto, um implante dentário é considerado o tratamento de escolha. No entanto, o alvéolo logo após a extração do dente deve ser avaliado cuidadosamente antes da colocação do implante. Dependendo do tipo, grau e duração da fratura de raiz e a possibilidade de contaminação da estrutura periodontal podem levar a reabsorção óssea relativamente rápida. (CORBELLA S, 2013; WANG H-L, 2005)

Apesar de alguns estudos clínicos têm avaliado o sucesso dos implantes imediatos após a extração de dentes fraturados verticalmente relatou também suas taxas de sobrevivência para ser comparável a implantes colocados em alvéolos íntegros. Um dente fraturado verticalmente, além das inflamações e infecções, a colocação de um implante imediato após a extração pode ser uma alternativa de tratamento, na realidade um desafio, devido à presença de defeitos ósseos. Além disso, foi demonstrado que os implantes podem ser colocados com êxito em periodontos infectados sem complicações graves, quando o desbridamento minucioso do alvéolo é realizado. Vale lembrar que o nível de suporte ósseo e dimensões do tecido mole circundante são fatores-chave na determinação do resultado estético da restauração de implante. (DE ROUCK T, 2008; CORBELLA S, 2013; CAIAZZO A, 2013; CABELLO G, 2012)

Dentre os fatores determinantes para o sucesso funcional e estético na gestão complicada das fraturas coroa-raiz é a opção de uma abordagem

multidisciplinar envolvendo Cirurgia, Periodontia, Prótese, Endodontia e Ortodontia. (SHARMA D, 2011). Entre estas disciplinas estão algumas alternativas de tratamento disponíveis como restaurar a perda óssea em alvéolos comprometidos, tais como atraso de colocação do implante para alcançar a cura de tecidos moles, preservação do ápice e o aumento do enxerto, regeneração óssea guiada ou erupção ortodôntica forçada. No entanto, os resultados de estética dessas técnicas são questionáveis.

Outra abordagem para aumento do tecido mole e duro é a erupção forçada ortodôntica antes da colocação do implante com base em osteo princípios fisiológicos e ortodôntico. O aumento do volume ósseo está relacionado com a tensão aplicada ao ligamento periodontal durante o tratamento ortodôntico, que induz a deposição de osso novo através de atividade osteoblástica onde o acessório periodontal existe. Esta técnica tem sido usada por causa de suas vantagens demonstradas, tais como correção de defeitos infra ósseo isolado, reposicionamento da margem gengival, alongamento da coroa. No entanto, a erupção forçada ortodôntica aumentou o tempo total de tratamento. (CHAMBRONE L, 2005; MAIORANA C, 2012; AMATO F, 2012).

Portanto, o relato de caso presente mostrou uma técnica alternativa para restaurar os defeitos ósseos após a fratura de raiz com o enxerto ósseo da tuberosidade maxilar associada com colocação imediata de implante, em um procedimento único, o conceito IDR. Esta escolha é associada com várias vantagens, tais como: reduz o tempo de tratamento, proporcionando alta previsibilidade e excelentes resultados estéticos, de acordo com alguns estudos clínicos que têm sido sugeridos implante imediato pós-extração pode ajudar a manter a estabilidade dos tecidos moles para alcançar um resultado estético satisfatório. (CAIAZZO A, 2013; CABELLO G, 2012; DE ROUCK T, 2008)

O defeito ósseo é restaurado com osso autógeno, por enxerto ósseo da tuberosidade maxilar, que contém células osteoprogenitoras. O material de enxerto é de fácil colheita e adapta-se bem à região do receptor devido à maleabilidade do osso. Além de restaurar o defeito ósseo, o enxerto impede a concorrência de célula entre os tecidos moles e duros, promovendo a eficaz regeneração óssea e gengival. O padrão de vascularização é vital para o sucesso de enxerto ósseo. A natureza trabecular dos enxertos colhidos da tuberosidade maxilar sugere que tais enxertos têm capacidade de revascularização alta e liberação de fatores de crescimento para o leito do receptor. Portanto, esses enxertos precisam ser transportados

rapidamente, para evitar a perda de suas propriedades fundamentais. No entanto, a tuberosidade maxilar também apresenta algumas desvantagens, em termos de quantidade limitada de material ósseo disponível e dificuldade de acesso cirúrgico. (CICCONETTI A, 2007; PROLO DJ, 1985; GOLDBERG VM, 1987).

4 CONCLUSÃO

Colocações de implantes em áreas estéticas, especialmente em alvéolos comprometidos, devem ser cuidadosamente avaliadas e uma decisão rápida do plano de tratamento pode permitir a parada de perda óssea. No presente relato de caso sem discrepância da técnica de Restauração Dentoalveolar Imediata mostrou contorno gengival e resultados previsíveis de estética e estabilidade dos tecidos moles e duros.

REFERÊNCIAS

- AMATO, F. et al. Implant site development by orthodontic forced extraction: a preliminary study. **The International journal of oral & maxillofacial implants**. United States, v. 27, n. 2, p. 411–420, 2012.
- BELSER, Uc. et al. Outcome Analysis of Implant Restorations Located in the Anterior Maxilla : A Review of the Recent Literature. **The International Journal of Oral & Maxillofacial Implants** v. 31, n 19, p.30–42, 2004.
- BUSER, D. et al. **Case Series. Journal of Periodontology**. v. 80, n. 1, p. 152–162, 2009.
- BUSER, D. Martin W, Belser UC. Optimizing esthetics for implant restorations in the anterior maxilla: anatomic and surgical considerations. **The International journal of oral & maxillofacial implants**. v. 19, p. 43–61, 2004.
- BUSER, D. et al. Long-Term Stability of Contour Augmentation With Early Implant Placement Following Single Tooth Extraction in the Esthetic Zone A Prospective, Cross-Sectional Study in 41 Patients With a 5- to 9-Year Follow-Up. **Journal of Periodontology**. n. 1, p. 1–19, 2013.
- CAIAZZO, A. Brugnami F, Mehra P. Buccal plate preservation with immediate post-extraction implant placement and provisionalization: preliminary results of a new technique. **International journal of oral and maxillofacial surgery**. v. 42, n. 5, p. 666–700, 2013.
- CABELLO, G. Rioboo M, Fábrega JG. Immediate placement and restoration of implants in the aesthetic zone with a trimodal approach: soft tissue alterations and its relation to gingival biotype. **Clinical oral implants research**. 2012 Jul 9.
- CHAMBRONE, L. Chambrone LA. **Forced Orthodontic Eruption of Fractured**. v. 71, n. 4, p.257–610, 2005.
- CICCONETTI, A. et al. Human maxillary tuberosity and jaw periosteum as sources of osteoprogenitor cells for tissue engineering. *Oral surgery, oral medicine, oral pathology, oral radiology, and endodontics*. v. 104, n. 5, p. 618e1–12, 2007.
- CORBELLA, S. et al. Implant treatment choice after extraction of a vertically fractured tooth. A proposal for a clinical classification of bony defects based on a systematic review of literature. **Clinical oral implants research**. Abril 8, 2013.
- COSYN, J. Sabzevar MM, De Bruyn H. Predictors of inter-proximal and midfacial recession following single implant treatment in the anterior maxilla: a multivariate analysis. **Journal of Clinical Periodontology**. v. 39, n. 9, p. 895–903, 2012.
- DE ROUCK T, Colllys K, Cosyn J. Immediate single-tooth implants in the anterior maxilla: a 1-year case cohort study on hard and soft tissue response. **Journal of Clinical Periodontology**. v. 35, n. 7, p. 649–570, 2008
- DE ROUCK T, Colllys K, Cosyn J. Single-tooth replacement in the anterior maxilla by means of immediate implantation and provisionalization: a review. **The International journal of oral & maxillofacial implants**. v. 23, n. 5, p.897–904, 2008.

- FAGAN, MC.et al. Simultaneous hard and soft tissue augmentation for implants in the esthetic zone: report of 37 consecutive cases. **Journal of Periodontology**. v. 79, n. 9, p. 1782–8, 2008.
- GOLDBERG, VM.Stevenson S. Natural history of autografts and allografts.**Clinical Orthopaedics and Related Research**. 1987 Dez;(225):7–16.
- HUYNH-BA, G. et al. Analysis of the socket bone wall dimensions in the upper maxilla in relation to immediate implant placement. **Clinical Oral Implants Research**. 2010 Jan;21(1):37–42.
- MAIORANA, C.et al. Slow Orthodontic Teeth Extrusion to Enhance Hard and Soft Periodontal Tissue Quality before Implant Positioning in Aesthetic Area. **The open dentistry journal**.n. 6, p. 137–420, 2012.
- OZ IA, Haytaç MC, Toroglu MS. Multidisciplinary approach to the rehabilitation of a crown-root fracture with original fragment for immediate esthetics: a case report with 4-year follow-up. **Dental traumatology : official publication of International Association for Dental Traumatology**.v. 22, n. 1, p. 48–52, 2006.
- PIERI, F. et al. Esthetic Outcome and Tissue Stability of Maxillary Anterior Single-Tooth Implants Following Reconstruction with Mandibular Block Grafts: A 5-Year Prospective Study. **The International Journal of Oral & Maxillofacial Implants**.v. 28, n. 1, p.270–800, 2013.
- PROLO, DJ. Rodrigo JJ. Contemporary bone graft physiology and surgery. **Clinical orthopaedics and related research**. 1985,Nov;(200):322–420.
- SHARMA, D. et al. Multidisciplinary approach to the rehabilitation of a tooth with two trauma episodes: systematic review and report of a case. **Dental traumatology : official publication of International Association for Dental Traumatology**.v. 27, n. 4, p. 321–600, 2011.
- WANG, H-L.et al. Multidisciplinary Treatment Approach for Enhancement of Implant Esthetics. **Implant Dentistry**. v. 14, n. 1, p. 21–90, 2005.
- YANG, SF. Rivera EM, Walton RE. Vertical root fracture in nonendodontically treated teeth. **Journalofendodontics**. v. 21, n. 6, p. 337–9, 1995.

ANEXO A- Patient release

Manuscript :Therapeutic management for post-traumatic treatment of the upper incisors: Immediate Dentoalveolar Restoration Technique with long-term follow-up.

Authors:

Ariadene Cristina Pértile de Oliveira Rosa

Carlos Eduardo Francischone

Mauricio de Almeida Cardoso

Ana Carolina Luciano Alonso

Leopoldino Capelozza Filho

José Carlos Martins Rosa

“I hereby grant all rights to publish photographs or other images of me in the above manuscript where I appear as a patient or subject without payment of any kind. I have been informed that any images of me that do appear may be modified.”

Patient name: Ana Carolina L. Alonso

(Signature)