

UNIVERSIDADE SAGRADO CORAÇÃO

**ANA CLARA SAGIN BORNELLO
JÉSSICA NICOLAI**

**PROCEDIMENTOS CIRÚRGICO-RESTAURADORES
PARA OBTENÇÃO DA HARMONIA DO SORRISO APÓS
FINALIZAÇÃO ORTODÔNTICA**

BAURU
2011

**ANA CLARA SAGIN BORNELLO
JÉSSICA NICOLAI**

**PROCEDIMENTOS CIRÚRGICO-RESTAURADORES
PARA OBTENÇÃO DA HARMONIA DO SORRISO APÓS
FINALIZAÇÃO ORTODÔNTICA**

Trabalho de conclusão de curso apresentado ao Centro de Ciências da Saúde como parte dos requisitos para obtenção do título de Cirurgiã-dentista, sob orientação da Profa. Dra. Maria Cecília Veronezi Daher.

**BAURU
2011**

Bornello, Ana Clara Sagin

B7363p

Procedimentos cirúrgico-restauradores para obtenção da harmonia do sorriso após finalização ortodôntica / Ana Clara Sagin Bornello, Jéssica Nicolai -- 2011.

44f. : il.

Orientadora: Profa. Dra. Maria Cecília Veronezi Daher.

Trabalho de Conclusão de Curso (Graduação em Odontologia) - Universidade Sagrado Coração - Bauru - SP

1. Diastemas. 2. Reanatomização dentária. 3. Cirurgia plástica periodontal. I. Nicolai, Jéssica. II. Daher, Maria Cecília Veronezi. III. Título.

**ANA CLARA SAGIN BORNELLO
JÉSSICA NICOLAI**

**PROCEDIMENTOS CIRÚRGICO-RESTAURADOR PARA OBTENÇÃO
DA HARMONIA DO SORRISO APÓS FINALIZAÇÃO ORTODÔNTICA**

Trabalho de Conclusão de Curso apresentado ao centro de Ciências da Saúde da Universidade Sagrado Coração como parte dos requisitos para obtenção do título de Cirurgião-dentista sob orientação da Profa. Dra. Maria Cecília Veronezi Daher.

Banca Examinadora:

Profa. Dr^a. Maria Cecília Veronezi Daher
Universidade Sagrado Coração

Prof. Dr. Gustavo Campos Belmonte
Universidade Sagrado Coração

Profa. Ms. Débora Barrozo Legramandi Milreu
Universidade Sagrado Coração

Bauru, 24 de Junho de 2011.

DEDICATÓRIA

Dedico este trabalho à Deus, por guiar-me sempre, e especialmente à minha família, meu alicerce, meu recanto, aos quais devo em grande parte o que eu sou.

Ana Clara Sagin Bornello

À minha mãe, pois foi meu alicerce para chegar até aqui, agradeço pela educação, preocupação por tudo que fez por mim sem você não teria realizado meu sonho. Obrigada por sempre estar presente em minha vida, em todos os momentos.

A todos da minha família, pois sempre me apoiaram e ajudaram, vocês fazem parte da minha vida sempre.

A todos meus amigos que sempre estiveram comigo.

A Profa Maria Cecília que nos ajudou, colaborou, e sem a sua participação nada teria acontecido. A todos os professores que nos ensinou, orientou por toda faculdade.

A minha amiga Ana Clara Bornello, pois esteve comigo ao longo de toda essa faculdade em todos os momentos.

Jéssica Nicolai

AGRADECIMENTOS

Agradeço em primeiro lugar à Deus, que iluminou o meu caminho durante esta jornada.

Aos meus pais Anna Maria e Amauri, que em momento algum mediram esforços para a realização dos meus sonhos. Vocês dois são a minha base, o meu alicerce, pois sempre me apoiaram em todos os momentos que precisei com força, confiança, e amor, ensinando-me a persistir nos meus objetivos e sempre me ajudando a alcançá-los. Vocês, que me guiaram pelos caminhos corretos, me ensinaram a fazer as melhores escolhas, me mostrando que a honestidade e o respeito são essenciais à vida, e que devemos sempre lutar pelo que queremos. Tudo o que sou hoje, devo à vocês!

Aos meus queridos irmãos, Ana Luiza, Ana Laura e João Pedro, que mesmo distantes se fizeram presentes em todos os momentos, durante mais essa etapa de minha vida. Agradeço a vocês pela companhia, carinho e momentos de descontração que me foram proporcionados não só durante esses anos longe de casa, mas durante toda a minha vida.

Às minhas avós Aurora e Clarice, e aos meus avôs Arlindo e José: essa vitória também é de vocês!

Ao meu namorado, Pedro Macários, que esteve comigo em todos os momentos de minha vida acadêmica, me apoiando em todas as situações.

Aos meus colegas de turma, por todos os momentos que passamos juntos, e que ficarão pra sempre em minha memória!

À nossa colega Stéphanie Hlawensky, que nos possibilitou a realização deste trabalho de conclusão de curso. Muito obrigada!

Às minhas amigas Jéssica Nicolai, Carolina Stefanin, Flávia Faria e Isabela Rosa, pelas noites de estudo, pelas festas, pela companhia, por todo o apoio que recebi de vocês nas horas boas e ruins, pelas risadas, e pela amizade de vocês, durante esses quatro longos anos, e por todos os outros que ainda virão!

Aos nossos Mestres, que nos ensinaram durante todo esse período acadêmico com grande sabedoria, e principalmente aos professores Dr. Gustavo Campos

Belmonte, Ms. Débora Barrozo Legramandi Milreu e Ms. Rodrigo Ricci Vivan, que de uma forma ou de outra, também contribuíram para o nosso trabalho de conclusão de curso.

E agradeço especialmente à nossa professora orientadora, Dra. Maria Cecília Veronezi Daher, por ter nos dedicado seu tempo durante a produção deste trabalho, e por todo seu carinho para conosco durante o decorrer de nossa vida acadêmica.

Ana Clara Sagin Bornello

Agradeço a cima de tudo a Deus, pois foi ele que colocou essas pessoas maravilhosas na minha vida, essa família que é a base de tudo. Agradeço por todas as realizações maravilhosas e por sempre estar comigo me protegendo me guiando e cuidando de todos que fazem parte de minha vida. Obrigada Deus por tudo.

Jéssica Nicolai

RESUMO

Um dos problemas estéticos mais comuns são os diastemas, principalmente os que permanecem mesmo após tratamentos ortodônticos. Muitas formas de tratamento têm sido propostas para a resolução destes problemas, que muitas vezes são causados não só devido a alterações na forma dentária, mas envolvendo também vários outros fatores, como a linha do sorriso, a anatomia da margem gengival, das papilas interdentais e do zênite gengival. Para que um resultado estético seja obtido ao final do tratamento, o cirurgião dentista, na maioria das vezes, precisa da união de diversas áreas da odontologia, como a ortodontia, a periodontia e a dentística restauradora. Este trabalho tem como propósito apresentar um caso clínico, em que após o tratamento ortodôntico, houve a necessidade da integração de várias especialidades: cirurgia plástica periodontal para aumento de coroa clínica, clareamento dental, a fim de promover uma melhor harmonia estética do sorriso da paciente, possibilitando a realização da reanatomização dental, objetivando atingir os melhores resultados e as expectativas da paciente.

Palavras-chave: Diastemas. Reanatomização Dentária. Cirurgia Plástica Periodontal.

ABSTRACT

One of the most usual esthetical problems is the diastem, pretty common after orthodontics treatments. Many forms of treatment have been proposed for the resolution of this problem that usually are not only caused by changes in dental form but also involves many others factors, like the smile line, anatomy of the gingival margin, interdental papillae and the gingival zenith. In order to obtain an esthetical result at the end of the treatment, the dentist, at the majority of the times, should establish an inter-relation between different areas from odontology, like: orthodontics, periodontics and restorative dentistry. This paper aims to present a clinical case in which, after treatment, there was the need of integration from different specialties, like: periodontal plastic surgery to increase clinical crown, tooth whitening to promote a better aesthetic harmony of the patient's smile. That integration allowed the dental reanatomization, with the pourpuse to achieve the better results and the patient's expectations.

Key words: Diastem. Re-anatomization Dental. Periodontal Plastic Surgery.

LISTA DE ILUSTRAÇÕES

Figura 1 - Caso inicial.

Figura 2a – Tratamento ortodôntico: vista do sorriso.

Figura 2b – Tratamento ortodôntico: vista aproximada.

Figura 3a – Resultado pós-tratamento ortodôntico: vista do sorriso.

Figura 3b - Resultado pós-tratamento ortodôntico: vista aproximada.

Figura 4 – Planejamento reverso no modelo de gesso.

Figura 5 - Guia cirúrgico.

Figura 6 - Guia de silicone em posição: vista frontal.

Figura 7 - Osteotomia com microcinzel de Ochsenbein.

Figura 8 - Osteotomia com ponta diamantada em alta rotação.

Figura 9 - Medida necessária para que haja o restabelecimento das distâncias biológicas.

Figura 10 - Resultado pós-osteotomia: vista frontal.

Figura 11 - Pós-operatório imediato.

Figura 12 - Pós-operatório de 40 dias.

Figura 13 - Escolha da cor inicial: escala VITA.

Figura 14 - Barreira gengival instalada.

Figura 15 - Gel clareador sobre a estrutura dentária.

Figura 16 - Resultado pós-clareamento.

Figura 17 – Modelo de estudo obtido após a cirurgia de aumento de coroa clínica.

Figura 18 – Enceramento diagnóstico.

Figura 19 – Guia de silicone para confecção do mock-up.

Figura 20 - Resina a base de Bys-acril (Protemp 4/3M ESPE).

Figura 21 – Protemp 4/3M ESPE sendo inserido no guia de silicone.

Figura 22 – Guia de silicone com resina em posição, na boca do paciente.

Figura 23 – Após a remoção do guia, com excessos de resina.

Figura 24a – Resultado “mock-up”: vista do sorriso.

Figura 24b – Resultado “mock-up”: vista aproximada.

SUMÁRIO

1 INTRODUÇÃO.....	10
2 OBJETIVOS GERAIS.....	13
3 REVISÃO DE LITERATURA.....	14
3.1 DISTÂNCIAS BIOLÓGICAS.....	14
3.2 SORRISO GENGIVAL.....	15
3.3 CIRURGIA PLÁSTICA PERIODONTAL: AUMENTO DE COROA CLINICA.....	17
3.4 CLAREAMENTO DENTAL.....	18
3.5 PROPORÇÃO ÁUREA.....	20
3.6 PROCEDIMENTOS RESTAURADORES PARA A CORREÇÃO DE DIASTEMAS.....	22
4 DESCRIÇÃO DO CASO CLÍNICO.....	25
5 DISCUSSÃO.....	38
6 CONCLUSÕES.....	41
7 REFERÊNCIAS BIBLIOGRÁFICAS.....	42

1 INTRODUÇÃO

A palavra “estética” (do grego *aisthêtikos*, sensação) significa, etimologicamente, teoria da sensibilidade. A sensibilidade, por sua vez, repousa essencialmente na percepção sensorial do olho. Por muito tempo, a estética foi classificada entre as ciências normativas. Seus julgamentos de valor que reconhecem a beleza como perfeição, apreendida pela via dos sentidos. Assim, o belo é o resultado de uma ação criativa do homem a partir do dado natural, com a ajuda de procedimentos técnicos que ele próprio elabora (Borghetti *et al*, 2011).

O conceito de estética para o ser humano é extremamente subjetivo e está relacionado à beleza, à harmonia e condicionado a diversos fatores que a influenciam. Fatores sociais, psicológicos, culturais, época e idade podem variar o conceito de estética de indivíduo para indivíduo. Para a odontologia, o conceito de estética, inclui os aspectos morfofisiológicos harmônicos, e a cosmética inclui os aspectos relacionados com a técnica, materiais, cor, e a interação entre eles (Mondelli, 2003).

A idéia de estética, embora composta de beleza e harmonia, varia de acordo com os aspectos culturais de uma população, tornando-a um caráter estritamente pessoal, não havendo assim, regras para consegui-la. Com isso, dentes mal posicionados, com alterações de cor, forma, tamanho, nem sempre são insatisfatórias aos pacientes. Assim, observa-se que alguns procedimentos clínicos acabam sendo realizados sem necessidade, criando um padrão de estética universal, sem considerar as necessidades e expectativas do paciente (Mondelli, 2003).

Um das anomalias de posições e de problemas estéticos mais comuns e mais antigos são os diastemas na região antero-posterior, como Offerman afirmou em 1986: “o espaço, especialmente entre os incisivos centrais, é tão velho quanto a civilização”.

Os tratamentos para os diastemas na região anterior são realizados tanto por fator estético quanto pela fonética, pois esse espaço pode, às vezes, interferir na pronúncia de certas palavras ou provocar sons indesejáveis, sendo corrigido na

maioria das vezes durante a infância ou adolescência. Quando a procura pelo tratamento se faz na idade adulta, o fator motivador é a aparência, na busca por um sorriso mais harmônico.

A princípio nem todos os tipos de diastemas são tratados da mesma maneira ou mesmo de imediato, necessitando uma integração disciplinar (ortodôntica, restauradora e/ou cirúrgica), onde a extensão e etiologia do(s) diastema(s) podem ser assim avaliadas corretamente, permitindo um diagnóstico racional e a eleição do tratamento adequado em cada caso. Somam-se a isso, outros fatores importantes para o sucesso do tratamento e inerentes ao paciente, tais como: cooperação e higiene oral adequada (Huang, Creat, 1995).

Os diastemas originados de uma possível discrepância de forma e tamanho dos dentes são muito favoráveis às soluções restauradoras e protéticas, mas para otimizar o resultado estético é recomendável a inter-relação com a ortodontia para o realinhamento ortodôntico dos dentes ou redistribuir os espaços a serem fechados por meio de procedimentos restauradores adesivos de uso direto e indireto (Mondelli, Pereira, Mondelli, 2003).

Nos casos de dentes pequenos ou anômalos (conóides e microdentes, entre outros), a ortodontia é utilizada para promover uma redistribuição dos diastemas por meio de aparelhos removíveis e aparelhos fixos, que são mais utilizados, devido a proporcionarem um melhor controle na angulação coroa/raiz, e nos sobrepases vertical e horizontal. Também para esses casos, principalmente quando o sorriso gengival se faz presente, a cirurgia plástica periodontal é associada ao tratamento ortodôntico, a fim de se obter um melhor resultado estético ao final do tratamento, aumentando a coroa clínica dos dentes que serão posteriormente reanatomizados, de acordo com as proporções faciais de cada paciente, e diminuindo a exposição gengival durante o sorriso.

A busca por um material restaurador que seja estético é antiga, desde as restaurações feitas em porcelana, da utilização do cimento de silicato, das resinas acrílicas quimicamente ativadas e pequenas tentativas de usar as resinas epóxicas, mas nenhum desses materiais atingiu uma estética adequada. Com a introdução do uso do condicionamento ácido no esmalte por Buonocore, em 1955, a fim de

aumentar a resistência de união dente/resina, deu início a uma nova era na odontologia restaurada, permitindo a síntese do BIS-GMA por Bowen, em 1958, criando uma resina de baixa viscosidade, capaz de penetrar nas micro retenções do esmalte causada pelo ataque ácido, ocasionando uma melhor adesão entre o dente e o material restaurador, o adesivo. Isso permitiu as pesquisas sobre as resinas poliméricas quimicamente ativadas, o que foi um grande avanço dentre os materiais restauradores estéticos, mas que apresentou diversas desvantagens.

A busca por um material estético crescia ainda mais, e no início da década de sessenta, Bowen desenvolveu as primeiras resinas compostas com polimerização química esteticamente aceitáveis para restauração de dentes anteriores com grande perda de estrutura dentária. Com a finalidade de melhorar as propriedades físico-mecânicas das resinas compostas, novas pesquisas continuaram a ser realizadas, desenvolvendo-se então, as resinas compostas polimerizadas pela luz halógena, conferindo uma maior resistência ao desgaste do que as resinas auto-polimerizáveis.

Desse modo, no tratamento de dentes com tamanhos reduzidos ou anômalos e diastemas, podemos fazer uso da reanatomização dental, ou remodelação cosmética pela plastia do esmalte, com a segurança de que obteremos um ótimo resultado estético, restabelecendo a harmonia de forma e tamanho dos dentes e o sorriso harmônico do paciente.

2 OBJETIVOS GERAIS

Apresentar o caso clínico de uma paciente com diastemas interdentais, dentes com coroas clinicas curtas e sorriso gengival. Após o tratamento ortodôntico, onde realizou-se uma cirurgia plástica periodontal para aumento de coroa clinica, clareamento dental, o estudo do caso em um modelo de estudo por meio do enceramento diagnóstico e pela técnica do “mock-up” intra-oral.

3 REVISÃO DE LITERATURA

3.1 Distâncias Biológicas

CRUZ et al (2008), delimitou o espaço biológico como sendo a região ao redor do dente compreendida entre a crista óssea alveolar e a porção mais coronária do epitélio juncional. A invasão desse espaço, a qual na maioria das vezes ocorre por fraturas ou cáries requer intervenção cirúrgica para a exposição das margens dentais. Assim, cria-se uma área que acomoda novamente as estruturas do espaço biológico e possibilita a realização de um procedimento restaurador de qualidade e com manutenção de saúde periodontal. As técnicas proposta para o restabelecimento do espaço biológico são as cirurgias ressectivas de aumento de coroa clinica: cunha, gengivectomia e osteotomia, o tracionamento dental, e ainda a associação de ambos os procedimentos. Como vantagem da cirurgia para o aumento da coroa clínica pode ser citada a rapidez com que o resultado é obtido e, conseqüentemente, o número reduzido de consultas às quais o paciente será submetido, e como desvantagens, a remoção de tecido ósseo de suporte e o envolvimento dos dentes adjacentes, pois os tecidos gengivais possuem uma tendência inerente a não acompanhar as mudanças abruptas no contorno da crista óssea. A técnica de tracionamento dentário tem como vantagem não remover estrutura óssea adicional, preservando também os dentes adjacentes, mas em contrapartida, esse tratamento requer um tempo prolongado de acompanhamento, diminui a altura de inserção do dente no alvéolo e há necessidade de um aparato ortodôntico.

Borghetti e Monnet-Corti, (2011), delimitaram o espaço biológico, ou altura biológica, como a junção fisiológica gengivodentaria compreendida entre a base do sulco e o topo da crista óssea, sendo composta apicalmente pela inserção conjuntiva supracristal e coronariamente pelo epitélio juncional. Suas dimensões, medidas pela primeira vez por Gargiulo e colaboradores (1961) através de uma análise das dimensões da junção dentogengival de 287 dentes, variam em torno de 2,04 mm, sendo a profundidade do sulco gengival 0,69 mm, a altura do epitélio juncional 0,97

mm, e a altura da inserção conjuntiva 1,07 mm, em média. Esse espaço tende a diminuir com a idade, devido à altura do epitélio juncional reduzir progressivamente ao passar dos anos. Quando esse espaço é violado, desenvolvem-se fenômenos inflamatórios que apresentam manifestações clínicas como a formação de bolsas gengivais, edema e vermelhidão, aumento da tendência dos tecidos moles a sangrar na sondagem mesmo quando esta é praticada com delicadeza, dores, e alterações funcionais e estéticas. O espaço biológico deve ser respeitado, ou mesmo recriado, onde os tratamentos recorrem à ostectomia, à extrusão dentária, ou à gengivectomia, e a escolha da técnica mais adequada irá variar de acordo com as particularidades de cada caso.

3.2 Sorriso Gengival

GUSMÃO *et al* (2006), relatou que a maior queixa dos indivíduos que procuram às cirurgias plásticas periodontais é de dentes curtos, também conhecida como Síndrome do Dente Curto ou “Short Tooth Syndrome” (STS). Isso leva à uma grande exposição de tecido gengival e dos dentes ao sorrir, ou seja, o paciente apresenta Sorriso Gengival, ou “Gummy Smile”, caracterizado por apresentar uma faixa de tecido gengival maior do que 3 mm, levando a um sorriso antiestético. O sorriso gengival pode ter diversas etiologias dependendo de cada caso, como o comprimento insuficiente de coroa clínica do dente, excesso vertical de maxila, erupção passiva alterada, ou ainda uma combinação destes fatores. Para cada um destes, há um plano de tratamento diferente, e por isso, devemos realizar previamente à ele, uma análise dos fatores estéticos: durante um sorriso moderado, o lábio superior deve cobrir a região cervical dos incisivos superiores sem exposição gengival, ou com até 3 mm de exposição, envolvendo o tecido gengival interdental, e a margem gengival; Devemos analisar também a linha mediana, linha do sorriso, linha labial, zênite gengival, visibilidade dos dentes, comprimento dos dentes, corredor bucal, gradação entre dos dentes, simetria e contorno gengival, textura gengival, profundidade de sondagem e suporte ósseo, além de considerar gênero, raça e idade do paciente. A escolha da forma de tratamento também depende das

características presentes no local a ser submetido à cirurgia: da necessidade ou não de remoção de tecido ósseo, de um correto diagnóstico da causa de excessiva exposição gengival, da distância entre a margem gengival e a junção amelo-cementária, e da distância desta junção à crista óssea. As alternativas de tratamento, que consistem na extrusão ortodôntica, reposicionamento apical do retalho, gengivoplastia e gengivectomia, que são indicadas quando não há necessidade de remoção de tecido ósseo, objetivam a diminuição da exposição gengival excessiva. Porém, antes de dar início a um desses tratamentos, é imprescindível realizar uma terapia periodontal básica, a fim de eliminar qualquer contaminação que possa estar presente, contribuindo para um melhor resultado pós-operatório. Dentre essas opções, devemos escolher aquela capaz de preencher todos os requisitos com o máximo de simplicidade de execução e que ofereça ao paciente maior conforto.

Borghetti e Monnet-Corti, (2011), citaram uma situação clínica mais específica à dentística restauradora: o reposicionamento do sorriso gengival. Este se apresenta em pacientes que possuem lábio curto e/ou um crescimento vertical maxilar ou gengival grande. Um sorriso é considerado gengival quando, durante um sorriso forçado, houver mais de 3 mm de gengiva visível. Isso não significa, porém, que seja antiestético, pois irá depender do grau de visibilidade da gengiva e da sua associação com outras imperfeições, como assimetria ou mal posições. Contudo, o exame deve ser feito no quadro labial (do lábio em repouso até o sorriso forçado), avaliando a posição da borda incisiva (em relação aos lábios e à oclusão) de maneira a determinar as possibilidades de modificações; e no quadro esquelético (linha bipupilar). O sorriso gengival pode ocorrer por diversos motivos: erupção passiva incompleta ou alterada, onde devido ao fato de a gengiva recobrir uma parte das superfícies vestibulares dos dentes, faz com que eles pareçam mais curtos e quadrados; crescimento gengival, que é um aumento de volume situado no nível das papilas interdentárias; e excesso maxilar anterior, decorrente de uma displasia esquelética, como o crescimento vertical maxilar excessivo. A cirurgia plástica periodontal utilizada para este caso é um alongamento coronário (alongamento da coroa clínica) que pode ser realizado de diferentes maneiras: gengivectomia clássica

ou de bisel interno (GBI), com ou sem ressecção óssea, e retalho reposicionado apicalmente (RPA) com ou sem ressecção óssea.

3.3 Cirurgia Plástica Periodontal: Aumento de Coroa Clínica

MACHADO *et al* (2005), estabeleceram que o aumento de coroa clínica consiste na remoção cirúrgica de tecidos periodontais moles e/ou duros, tendo como umas de suas finalidades um melhor resultado do tratamento protético, e o restabelecimento do espaço biológico. Previamente à cirurgia plástica periodontal, alguns itens devem ser avaliados, como o estado de saúde geral do paciente, a relação interdentária, e o estado dos tecidos periodontais. Nos casos de próteses fixas em áreas estéticas, deve-se primeiro realizar o condicionamento do rebordo, definindo o contorno, a linha gengival dos dentes adjacentes, e os zênites gengivais, que pode ser feito tanto pela pressão exercida pelo pântico provisório no rebordo, quanto cirurgicamente. Quando necessário, devemos restabelecer as distâncias biológicas, por meio de um retalho total, e de osteotomias e osteoplastias, deixando uma distância de 3 mm da crista óssea ao término do preparo. Quando o rebordo maxilar já estiver condicionado, é realizada a cirurgia para a criação das papilas interdentais entre o pântico e os dentes pilares adjacentes. Essa reconstrução é importante, pois dará um melhor resultado estético subjetivo ao final do tratamento, podendo ser realizada por meio de cirurgias regenerativas, com a preservação da papila interdental para prevenir ou reduzir um possível deslocamento apical da gengiva marginal, resultando em um ganho ósseo e de inserção, além da preservação dos tecidos moles; e de forma não cirúrgica, através de restaurações protéticas e tratamento ortodôntico, resultando em maior sucesso, quando se trata de perda relacionada somente a tecidos moles.

TOLENTINO *et al* (2010), por descrições de casos clínicos, descreveram a importância do ortodontista em reconhecer e determinar os casos que requerem cirurgia plástica periodontal, tratamento ortodôntico ou a combinação de ambos para o sucesso de seus tratamentos, citando que a cirurgia plástica periodontal tem como

objetivo atingir uma maior harmonia e estética do sorriso, proporcionando ao paciente uma maior satisfação ao término do tratamento. Para que haja estética no sorriso, todos os seus componentes devem estar em harmonia, sendo eles: os dentes, a gengiva, e os lábios. O tecido gengival pode apresentar algumas anormalidades de simetria, volume, ou contorno que prejudicam o sorriso, como o excesso gengival, também conhecido como “sorriso gengival”, onde há exposição de mais que 3 mm de gengiva durante o sorriso. Nestes casos é muito importante que se conheça a etiologia dessa exposição excessiva, antes que se faça a escolha do tratamento. O sorriso gengival pode ter origem devido à erupção passiva alterada, resultando em dentes curtos e largos, com a dimensão vertical aparentando ser menor do que a dimensão horizontal; ao acúmulo de placa bacteriana e à utilização de medicamentos, que acarretam uma hiperplasia gengival; ou excesso vertical da maxila, onde o indivíduo apresenta dentes em tamanho normal com uma grande exposição gengival abaixo do lábio superior. Para os dois primeiros fatores etiológicos citados acima, o tratamento consiste em uma cirurgia plástica periodontal denominada de “aumento de coroa clínica”, que pode ser realizada por três técnicas diferentes: gengivoplastia, gengivectomia de bisel interno com ou sem ressecção óssea, ou retalho reposicionado apicalmente com ou sem ressecção óssea. Essa cirurgia de aumento de coroa clínica se faz necessária para que seja estabelecida uma harmonia entre as coroas dos dentes e sua margem gengival, corrigindo qualquer discrepância no tecido mole que possa estar presente, principalmente durante ou após o tratamento ortodôntico, que geralmente resulta em margens gengivais irregulares decorrente da movimentação dos tecidos moles juntamente ao elemento dentário.

3.4 Clareamento dental

PORTOLANI JUNIOR; CANDIDO (2005), com um estudo de revisão de literatura tiveram por objetivo verificar os possíveis efeitos causados pelos agentes clareadores nas estruturas dentais (esmalte, dentina, cimento e polpa). Descreveram as técnicas desde o Antigo Egito, primeiros relatos encontrados na

literatura até os dias de hoje, citando suas vantagens e desvantagens sobre as estruturas dentais. Concluíram que as alterações observadas, são transitórias e reversíveis; os efeitos do clareamento dental podem ser maiores ou menores, dependendo de cada caso específico, sendo recomendando sempre diagnosticar a etiologia e o tempo de alteração de cor apresentada, antes de dar início ao tratamento.

MARSON; SENSI; ARRUDA (2008), avaliaram o efeito do clareamento dental sobre a resistência adesiva do esmalte por meio de cinquenta molares humanos recém extraídos, livres de fraturas ou irregularidades, que foram armazenados em solução fisiológica. Suas raízes foram removidas e a parte coronal seccionada no seu longo eixo (M-D), formando duas metades, sendo 25 vestibular e 25 lingual. As superfícies do esmalte foram lixadas em politriz modelo DP-10 progressivamente com lixas d'aguas de SiC de granulações 600, 800 e 1200, para planificação da superfície do esmalte. Os espécimes foram divididos em cinco grupos com 10 corpos de prova. O G1 foi armazenado em saliva artificial, trocada diariamente. Nos grupos G2 e G3, foi aplicado gel de peróxido de carbamida a 10% por 14 dias, durante 2h/dia. Os grupos G4 e G5 foram submetidos a sessões de clareamento com peróxido de hidrogênio a 35%, com intervalos de sete dias entre as sessões, com três aplicações a cada sessão, durante uma hora. Durante o procedimento clareador, todos os espécimes foram armazenados em saliva artificial, trocada diariamente. Após o clareamento, os grupos G2 e G4 foram armazenados em saliva artificial por 24 horas, enquanto os grupos G3 e G5 foram armazenados por sete dias. Depois deste período, os procedimentos restauradores foram realizados sobre o esmalte. Em seguida, os corpos de prova foram submetidos ao procedimento restaurador adesivo, e armazenados em água destilada por 24 horas. Depois, os espécimes foram acoplados na máquina de testes Universal Instron 1000 (modelo 4444), para mensuração da resistência adesiva ao microcissalhamento, onde através de uma lamina de aço junto a interface esmalte/resina composta foi aplicada a carga de compressão com velocidade de 0,5 mm/min até o momento da fratura ou o deslocamento da resina aderida ao corpo de prova. A resistência foi calculada pelo valor da carga indicada no momento da fratura (em Newtons) e dividida pela área da

superfície interna do cilindro de teflon. Para determinar o tipo de fratura, os espécimes foram analisados através de lupa estereoscópica, sendo considerado Fratura A = adesiva; Fratura B = coesiva no esmalte; Fratura C = coesiva na resina; e Fratura D = mista (envolve dois tipos de fratura). Os resultados obtidos mostraram um maior número de fratura A em todos os grupos, mesmo os de controle, seguido da fratura D, e C, consecutivamente. Os autores, por fim, concluíram que os grupos G2, G3 e G5 apresentaram resultados de resistência adesiva semelhante ao grupo controle. O G4, clareado com peróxido de hidrogênio a 35% e restaurado 24 horas após, teve resistência adesiva entre o esmalte e a resina composta reduzidos. Já o clareamento com peróxido de carbamida a 10% por 2 horas/dia e restaurado após 24 horas não originou diminuição da resistência adesiva após o clareamento.

3.5 Proporção Áurea

MONDELLI (2003), estabeleceu que a odontologia estética deve seguir certos parâmetros matemáticos e geométricos que, quando empregados pelo clínico ou pelo técnico de laboratório, possam proporcionar restaurações com aparência estética agradável e harmônica. Essas leis geométricas e matemáticas não devem ser vistas como imutáveis, mas como um guia útil para reconstruções estéticas anteriores extensas. As relações proporcionais não são novas; elas estiveram presentes durante toda a história do ser humano. Muitas dessas proporções foram indubitavelmente usadas pelos dentistas de forma intuitiva, porque proporcionavam uma boa aparência. A análise científica cuidadosa de sorrisos harmônicos mostrou que essa proporção regressiva de aparecimento, juntamente com a simetria, a gradação e a dominância, podem ser sistematicamente aplicadas para avaliar e melhorar a estética dentária de modo previsível. Definidos por Lombardi e Levin e reavaliados por Rufenacht e Snow, esses princípios constituem parâmetros estéticos que podem e devem ser aplicados pelo clínico quando da realização de procedimentos restauradores extensos. A simetria ocorre quando se encontra correspondência de forma, cor, textura e posicionamento entre os elementos dentários dos hemiarcos superiores. Pequenas variações são aceitáveis e podem até

mesmo contribuir com a composição dentofacial. A dominância refere-se ao fato de que os incisivos centrais devem ser os dentes dominantes e mais observados. A curvatura do arco dentário mostra cada vez menos os dentes de direção distal. Quanto menos um dente é visível, menos importância tem no sorriso. Os incisivos centrais superiores, em virtude da sua posição no centro no arco, devem aparecer cem por cento como os mais largos e brancos e assim os dentes mais predominantes visto no aspecto frontal. Este é um exemplo de série regressiva descrita por Levin; Lombardi e Snow. A partir do conhecimento do conceito de dominância dos incisivos centrais, se reconhece que os incisivos laterais devem parecer proporcionalmente menores (62%) em relação aos centrais. Da mesma forma, a proporção de aparecimento do canino em relação aos incisivos laterais deve ser 62% menor e coincidente com a proporção de aparecimento do primeiro pré-molar em relação ao canino (62% menor) e assim sucessivamente, conforme se desloque para distal. Ficam assim definidos os conceitos de gradação e proporção regressiva de aparecimento, ou seja, iniciando pelos centrais, os dentes do segmento estético anterior (dentes visíveis durante o sorriso, podendo englobar também os pré-molares) “diminuem” gradativamente (62%) e sempre na mesma proporção em direção os dentes posteriores. A simetria, a dominância e a proporção dos dentes anteriores superiores são afetadas por muitos fatores como, por exemplo, a altura da coroa clinica. A posição das bordas incisais com o contorno gengival determinam essa altura. Dentes maiores têm reflexão de luz e visibilidade aumentadas, de tal forma que, se um dos dentes não dominantes como o incisivo lateral ou canino apresentarem coroa clinica aumentada ou diminuída, ocorrerá o rompimento dos princípios de gradação e de unidade harmônica da composição dentária. Em um sorriso harmônico, a perspectiva pode ser percebida numa vista frontal pela relação proporcional áurea existente entre a largura do sorriso, e o segmento dentário anterior e o corredor bucal. Multiplicando-se metade da largura do sorriso por 0,618, obtêm-se o valor aparente da metade do segmento dentário anterior de central a canino: o valor do segmento dentário anterior multiplicado por 0,618, por sua vez, estabelece a largura do corredor bucal. Dessa relação determina-se na vista frontal o dente-chave (dente de transição entre os segmentos anterior e

posterior), ou seja, se os pré-molares se enquadram ou não no segmento dentário anterior, em vez dos caninos, em função da curvatura do arco. Na composição dentária, a partir da linha média, cada segmento dentário pode apresentar a largura do incisivo central em proporção áurea com a largura do incisivo lateral; a largura do incisivo lateral também em proporção áurea com o canino, assim como o canino deverá estar em proporção áurea com o primeiro pré-molar, numa progressão regressiva de aparecimento, ou seja, sempre na relação 1,618:1,0 ou 62% menos.

3.6 Procedimentos restauradores para a correção de diastemas

GOLDSTEIN (1980), relatou que os diastemas anteriores podem ser tanto estéticos, quanto um problema, dependendo de cada indivíduo e sociedade. Quando este é dado como um problema, precisamos primeiro descobrir a sua causa, o que pode variar desde a pressão exercida pela língua, que pode ocasionar hábitos anormais de deglutição e movimentação da língua; traumatismos constantes, como fender ou succionar a mucosa; traumas periodontais devido a hábitos de inserir palito ou unha entre os incisivos centrais e girar nos dentes; e fatores fisiológicos, como aderências patológicas do freio. Após descoberta a causa, podemos decidir pelo melhor tratamento para cada paciente, consistindo-se basicamente em deslocamento dos dentes (ortodontia), sendo o tratamento ideal para a maioria dos casos, e/ou restaurações, tendo sempre como prioridade a saúde e preservação dos dentes. Para o tratamento restaurador, devemos analisar a causa dos diastemas: congênitos ou adquiridos, dentes muito pequenos, deformidade na arcada, ou doença periodontal. No caso de necessidade de tratamento periodontal, este deve ser feito após o tratamento ortodôntico, e somente após a finalização de ambos, o tratamento restaurador torna-se viável. As formas de tratamento variam, podendo ser pela modelagem dos dentes onde os diastemas são eliminados através da remodelagem e redimensionamento de cada dente em tamanho ligeiramente maior para preencher o espaço necessário; pela reabilitação oclusal onde o diastema é diminuído através do alargamento de dois dentes adjacentes ao espaço por meio de coroas totais ou de próteses parciais fixas, e os dentes em tamanho menor do que o normal recebem

coroas totais de tamanho adequado; dente extra, que é utilizado para diastemas muito amplos em pacientes adultos jovens, dispensando realizar desgaste de estrutura sadia para colocação de coroas mais largas; e remoção da polpa, sendo este o último recurso a ser usado, nos casos em que um dos dentes anteriores esta protruso, de maneira que uma porção insuficiente da estrutura dentaria pode ser reduzida para a colocação adequada das restaurações, e quando as limitações de espaço na região anterior tornam impossível a redução medial ou distal sem remoção da polpa; ou uma técnica combinada de tratamento ortodôntico e coroas totais.

MESTRENER; KOMATSU (2002), disseram que a estética é de fundamental importância na integração do individuo com a sociedade. Um sorriso estético é aquele que apresenta uma determinada correlação harmônica entre a forma e as cores do elemento dental, assim como uma boa proporção entre o lábio e gengiva. A utilização da abordagem cirúrgica periodontal cada vez mais é empregada no sentido de viabilizar os tratamentos restauradores nas suas demandas funcionais e estéticas. No caso clinico relatado, o “sorriso gengival” apresentando pela paciente era agravado pelas formas anatômicas das coroas dentais, pois apresentam-se extremamente curtas, o que não traria resultados estéticos satisfatórios apenas com os procedimentos cirúrgicos. Diante deste fato, a única solução viável para caso era expor, além da coroa anatômica, parte da raiz, com a finalidade de determinar o tamanho padrão dos dentes. Optou-se, então, pela técnica de retalho dividido com osteotomia na vestibular e gengivectomia interna por lingual, com finalidade de restabelecer as linhas do sorriso e conseguir uma coroa clinica dos dentes anteriores com proporcionalidade adequada. Após o tratamento periodontal e decorrido o prazo para que os tecidos periodontais voltassem à normalidade, apresentando arcos gengivais parabólicos e harmônicos, e dentes com tamanho padrão, a paciente recebeu restaurações estéticas com resina composta.

UBALDINI *et al* (2008), estabeleceram que há casos em que o tratamento ortodôntico por si só não é suficiente para fechar diastemas múltiplos que os pacientes podem vir a apresentar, como no caso da discrepância dentária de Bolton, onde o paciente apresenta dentes com relações inadequadas entre altura e largura.

Para a correção destes problemas, uma atitude multidisciplinar entre a ortodontia e a dentística restaurada é estabelecida desde o início do tratamento, de modo que o ortodontista faça uma redistribuição dos espaços, permitindo que posteriormente seja realizada uma reanatomização destes dentes, pois o formato, o tamanho dos dentes e a proporção entre a altura e a largura de suas coroas, principalmente no arco superior anterior, são características importantes na harmonia do sorriso. Esses autores descreveram a técnica direta para a reanatomização dentária, segundo os princípios da Odontologia minimamente invasiva, por meio da utilização de um guia de silicone, sistema adesivo e resina composta, resultando em um tratamento conservador, previsível e reversível.

MORO; VARANDA; RABELLO (2010), relataram que os diastemas podem ser definidos como um espaço ou ausência de contato entre dois dentes consecutivos, tendo sua etiologia em anomalias de forma e tamanho dos dentes, e discrepâncias dentoalveolares, podendo ser congênitas ou adquiridas como freio labial persistente, hábitos nocivos, fusão imperfeita da linha media, overbite acentuado, agenesias, dentes supranumerários, odontomas, cistos, e fissuras labiopalatais. Eles interferem na harmonia do sorriso tanto funcionalmente com migrações dentárias patológicas, como periodontalmente devido à falta de proteção a gengiva subjacente, causada pela falta de ponto de contato, podendo afetar também a fonética em alguns casos, onde o diastema se encontra na região anterior. O tratamento varia para cada caso específico, variando de tratamento ortodôntico, tratamento de restauração direta com resinas compostas (técnica da mão livre e “mock-up”, também conhecido como técnica da barreira palatina de silicone), e restaurações indiretas de facetas e coroas totais.

4 DESCRIÇÃO DO CASO CLÍNICO

A paciente S. H., 21 anos, gênero feminino, apresentou dentes com coroas clínicas curtas e sorriso gengival, com vários diastemas (Figura 1).

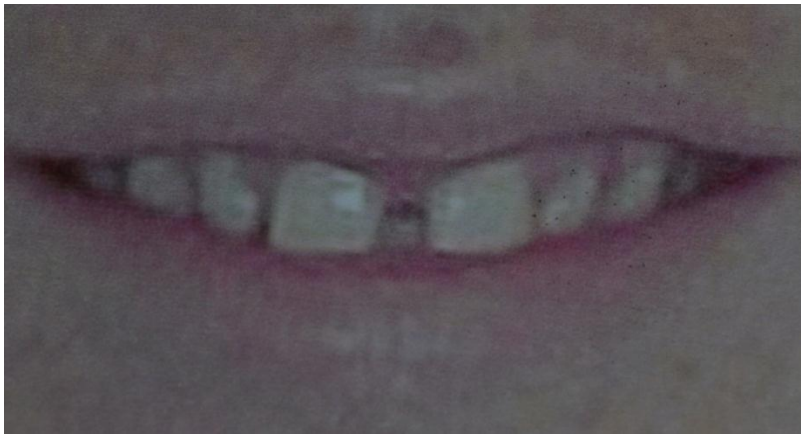


Figura 1 - Caso inicial

Para este caso, houve uma integração entre as especialidades de ortodontia, periodontia e dentística restauradora.

O tratamento teve início com a movimentação ortodôntica (Figuras 2a e 2b), que proporcionou o alinhamento e nivelamento do arco superior e inferior, e a distribuição uniforme dos diastemas apresentados.

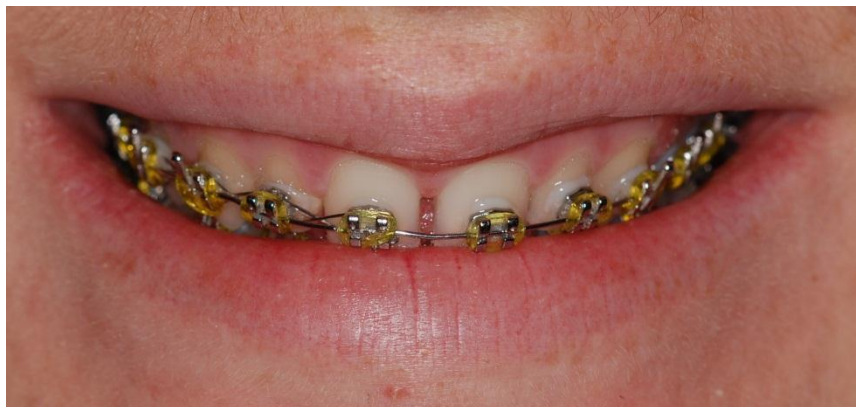

Figura 2a – Tratamento ortodôntico: vista do sorriso.

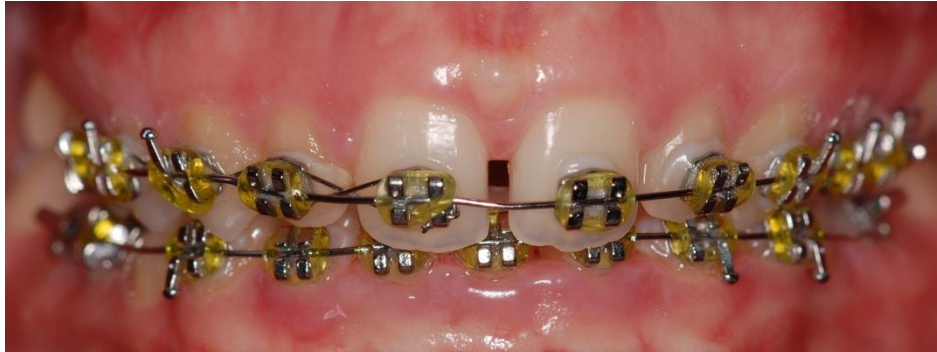

Figura 2b – Tratamento ortodôntico: vista aproximada.

Antes da remoção do aparelho fixo a paciente foi moldada para que a partir do modelo de gesso, fosse possível verificar a extensão dos diastemas interdentais, e a proporção áurea dos dentes.

Após o término do tratamento ortodôntico (Figuras 3a e 3b), o cirurgião-dentista ortodontista, confeccionou uma contenção móvel para o arco superior em que a resina do palato se estendeu entre os diastemas possibilitando a manutenção dos mesmos até a realização da cirurgia periodontal, o clareamento e a reanatomização.

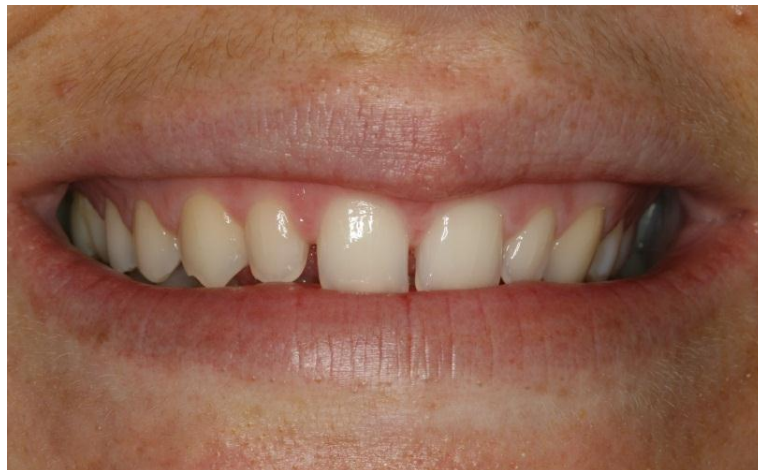

Figura 3a - Resultado pós-tratamento ortodôntico: vista do sorriso.

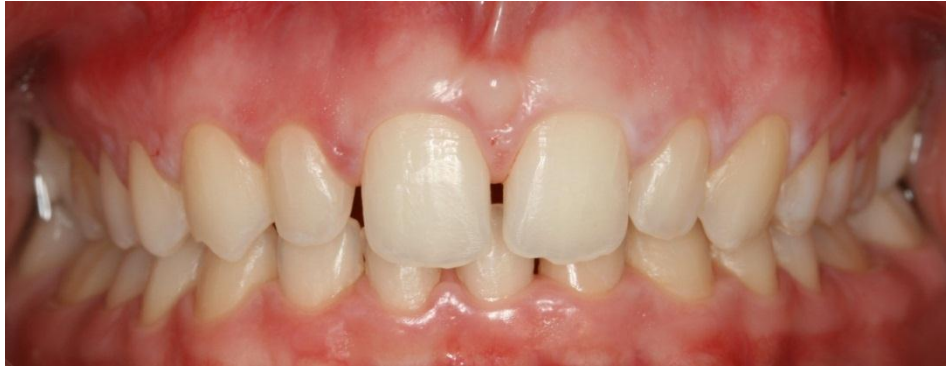

Figura 3b - Resultado pós-tratamento ortodôntico: vista aproximada.

Para que se obtivesse um resultado harmônico com a relação comprimento/largura dos dentes anteriores, fez-se necessário uma cirurgia periodontal de aumento de coroa clínica, através da técnica de retalho reposicionado apicalmente. Previamente à cirurgia periodontal, foi realizado o exame de sondagem do sulco gengival em toda a extensão da face vestibular, do 15 ao 25; e novamente a moldagem do arco superior, dessa vez sem o aparelho ortodôntico fixo, e realizamos o planejamento reverso no modelo (Figura 4), promovendo a correção da altura gengival por meio de espátula Lecron, tomando como base a linha do sorriso da paciente. O modelo de gesso foi então moldado com silicona de adição pesada e leve, a fim de obtermos um guia cirúrgico (Figura 5).

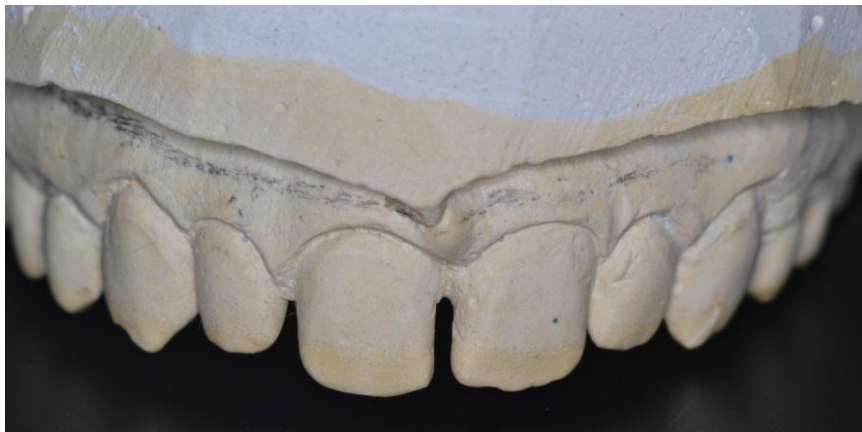

Figura 4 – Planejamento reverso no modelo de gesso.

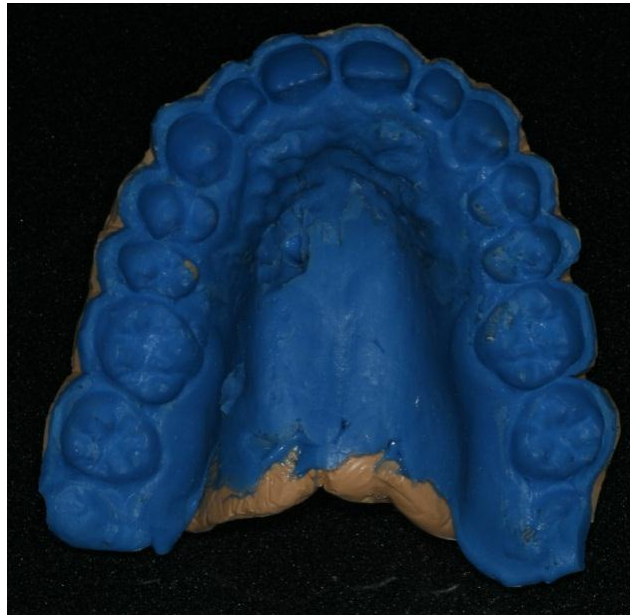

Figura 5 – Guia cirúrgico.

Portanto, o início dos procedimentos se deu com a realização da cirurgia de aumento de coroa clínica por osteotomia, realizando anestésias terminais infiltrativas com Mepivacaina à 2%, com adrenalina 1:100.000 (DFL), na região dos dentes 15 ao 24. Com uma lâmina de bisturi nº 15c, foi realizada uma incisão sulcular até a crista óssea, do 15 ao 25, e a mucosa foi divulsionada por meio sindesmotomo, expondo toda a parede óssea alveolar vestibular. O guia cirúrgico de silicona foi colocado em posição, e com os dentes em oclusão de maneira a estabilizar o guia (Figura 6), foi realizada a osteotomia por meio de microcinzeis de oxsenbein nºs 1, 2, e 3, (Figura 7) e pontas diamantadas nº 3072 e nº 2131, em alta rotação, (Figura 8), sob abundante irrigação com soro fisiológico, somente na porção cervical da parede óssea vestibular dos dentes em questão, até a margem do guia, deixando a crista óssea palatina e interproximal intactas.

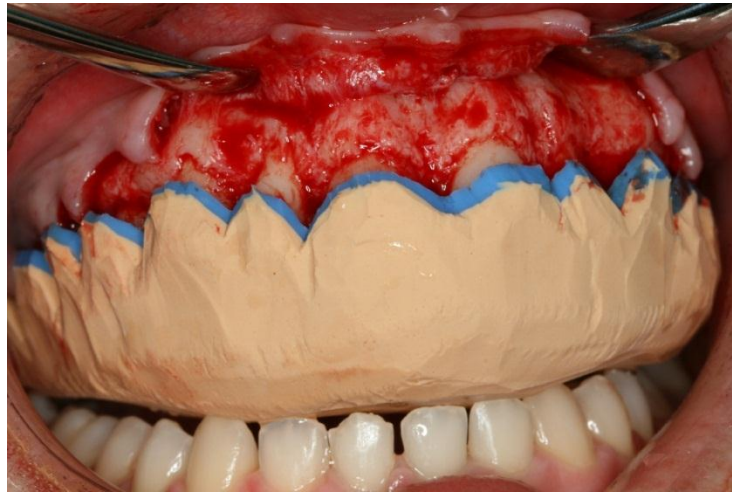


Figura 6 - Guia de silicona em posição: vista frontal.

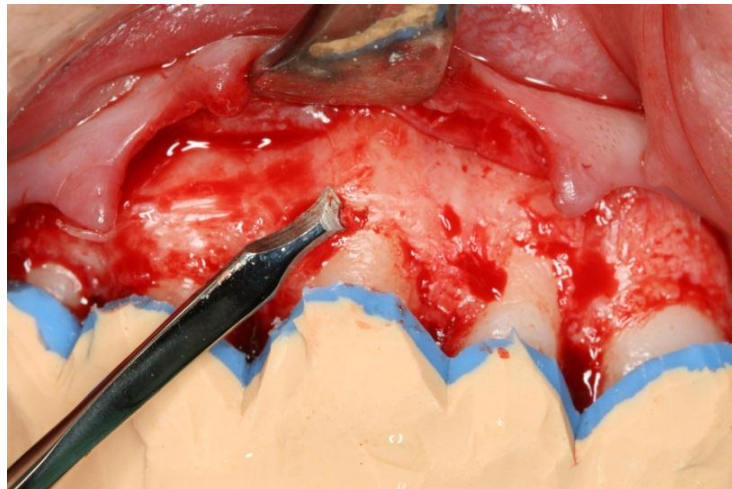


Figura 7 - Osteotomia com microcinczel de Ochsenbein.

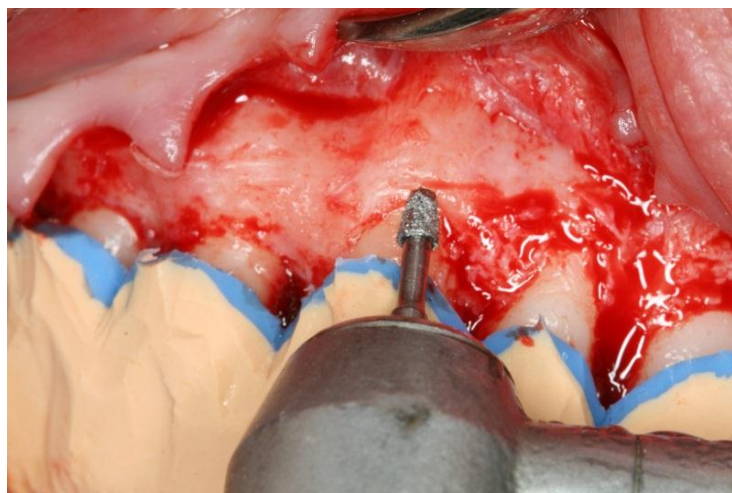


Figura 8 - Osteotomia com ponta diamantada em alta rotação.

A osteotomia foi necessária para que se restabelecesse uma distância de 3 mm entre a margem determinada pelo guia cirúrgico e a margem óssea, criando dessa maneira, espaço para acomodação das estruturas que compõem as distâncias biológicas, e a margem gengival se estabilize no local pré-estabelecido (Figura 9).

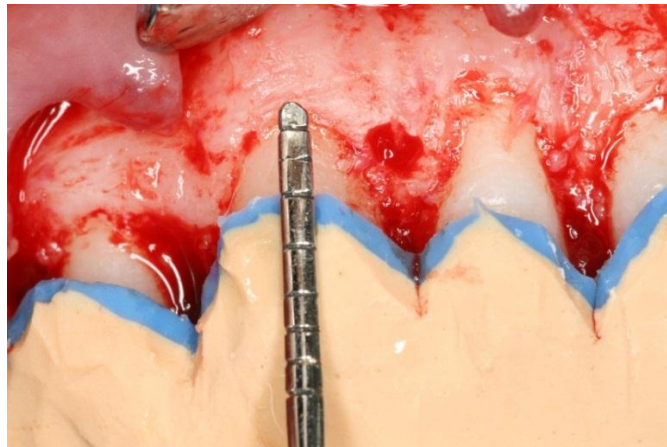


Figura 9 - Medida necessária para que haja o restabelecimento das distâncias biológicas.

Com ponta diamantada nº 3216, em alta rotação, foram realizados sulcos de escape interproximais no tecido ósseo, no sentido de apical/coronal para melhor acomodação do tecido gengival interproximal. O tecido ósseo foi irrigado abundantemente com soro fisiológico (Figura 10), e o retalho vestibular foi reposicionado através de suturas interproximais, com fio de sutura Vicryl nº 4-0 (Figura 11).

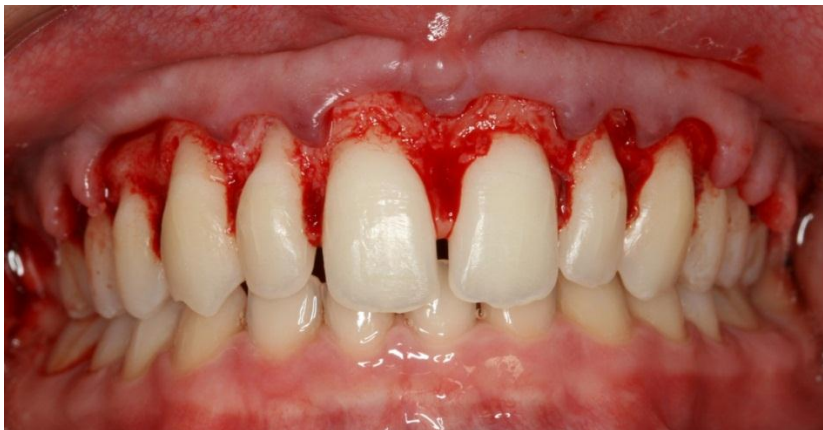

Figura 10 - Resultado pós-osteotomia: vista frontal.

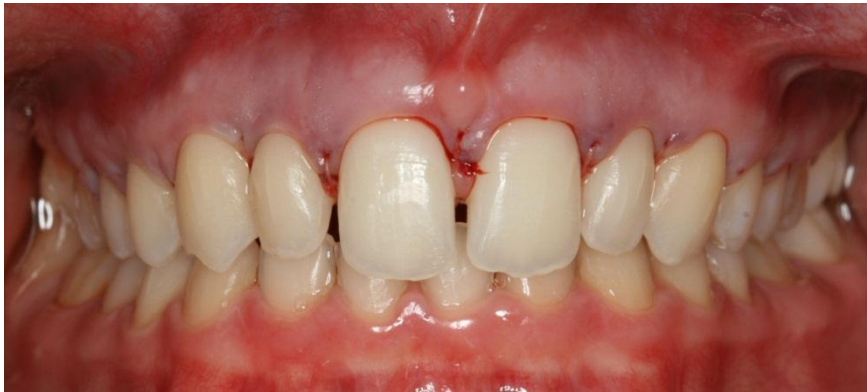

Figura 11 - Pós-operatório imediato.

Sobre a área cirúrgica foi aplicado cimento cirúrgico PerioBond (Dentsply, Petropolis-RJ). A remoção da sutura e do cimento cirúrgico foi realizada 10 dias após a cirurgia.

Depois de 40 dias (Figura 12) foi iniciado o clareamento nos dentes 15 ao 25, e nos dentes 35 ao 45 com Whiteness HP Blue Calcium, peróxido de hidrogênio a 35% (FGM – Joinville – SC). Para chegar à cor almejada pela paciente foram necessárias duas sessões de 50 minutos cada, como indica o fabricante: primeiramente posicionamos o afastador labial Arc Flex (FGM) para afastamento de lábios e bochechas, e realizamos profilaxia com pedra pomes e água. Registramos a cor inicial dos dentes por meio da escala de cores VITA (Wilcos – Petrópolis-RJ) (Figura 13).

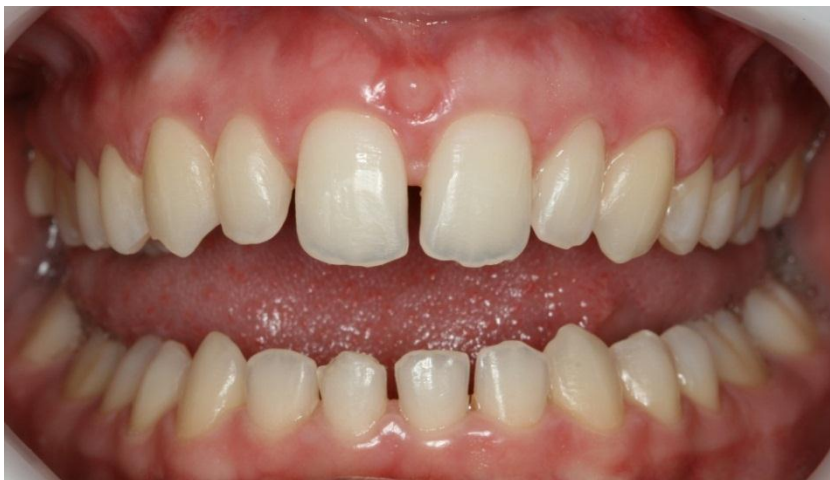

Figura 12 - Pós-operatório de 40 dias.

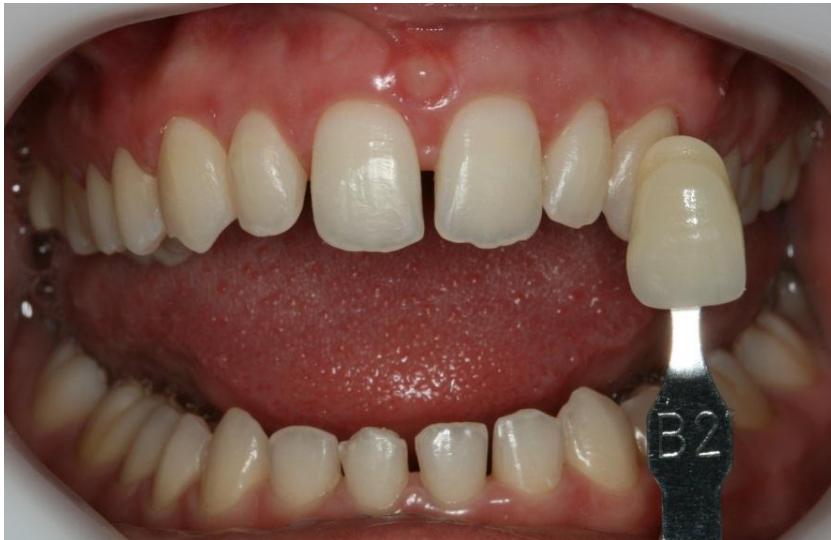

Figura 13 - Escolha da cor inicial: escala VITA.

Realizamos o isolamento relativo com Top Dam (protetor gengival fotopolimerizável) (Figura 14) cobrindo a gengiva marginal e as papilas interdentais com uma camada de 3 a 5 mm de largura e 1 mm de espessura da superfície dental, tomando o cuidado de observar se o tecido gengival estava totalmente coberto, evitando assim possíveis queimaduras em tecido mole com o produto utilizado para clareamento.

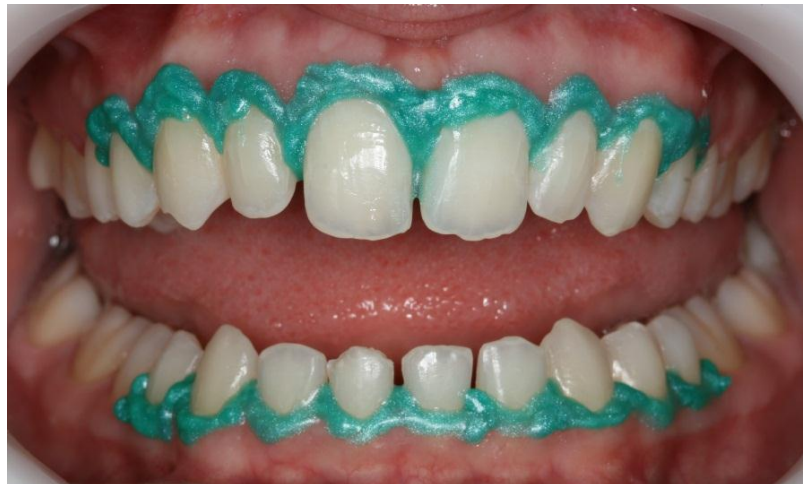

Figura 14 - Barreira gengival instalada.

A barreira de resina (Top Dam) foi polimerizada por 20 a 30 segundos para cada grupo de três dentes. O protetor gengival que se forma é rígido e insolúvel.

Para a preparação do gel, duas seringas são conectadas por suas extremidades, seus êmbolos são pressionados alternadamente por até oito vezes, e o gel está pronto para uso. A aplicação é realizada sobre toda a superfície vestibular dos dentes a serem clareados (incluindo as interproximais) (Figura 15).

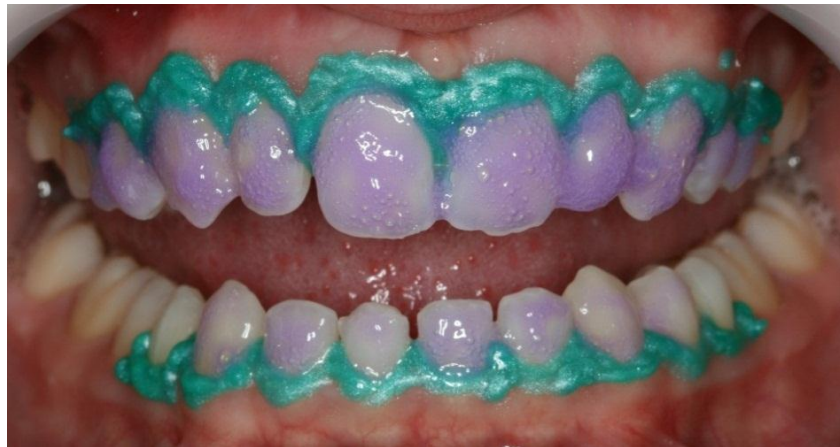

Figura 15 - Gel clareador sobre a estrutura dentária.

A camada de gel deve apresentar 0,5 a 1 mm de espessura. O gel permaneceu sobre a superfície dental por 50 minutos, nas duas sessões. Ao final do tratamento, o gel foi aspirado com uma cânula cirúrgica, e lavado os dentes com água em abundância. O protetor gengival foi removido destacando-o com uma sonda exploradora. Uma aplicação de flúor gel neutro (Fluorgel - DFL – Jacarepagua-RJ) por 4 minutos foi realizada para diminuir a sensibilidade da paciente. Como é indicado pelo fabricante, foi feito um polimento dos dentes recentemente clareados com pasta de polimento Diamond Excel (FGM – Joinville–SC) e discos de feltro (TDV - Pomerode--SC).

Após as sessões de clareamento, os dentes chegaram à cor B1 da escala VITA (Figura 16).

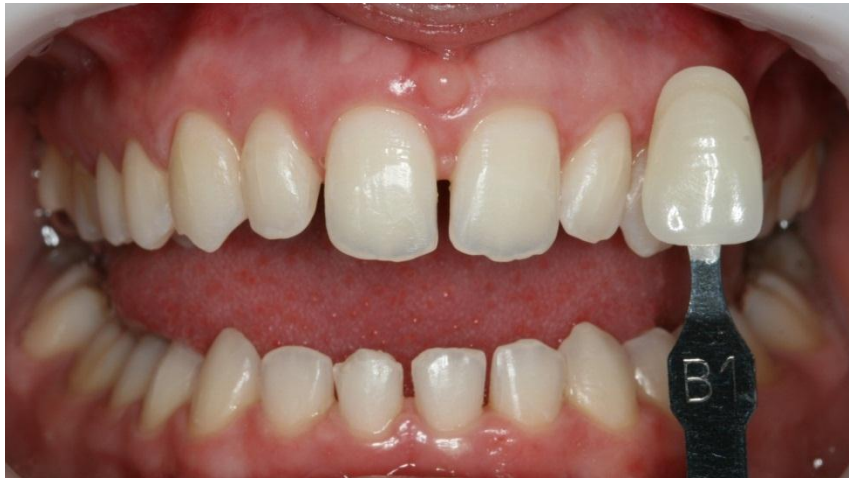

Figura 16 - Resultado pós-clareamento.

Terminado o procedimento de clareamento, um modelo de gesso foi confeccionado (Figura 17) para que sobre este novo posicionamento gengival fosse realizado o enceramento diagnóstico (Figura 18), seguindo as regras da proporção áurea e de um correto perfil de emergência, por meio do qual se tem uma previsibilidade do resultado do tratamento restaurador de reanatomização. Sobre este enceramento foi realizado um guia de silicone na consistência muito pesada, que foi confeccionada adaptando-se o material de moldagem envolvendo todas as faces dos dentes (Figura 19).

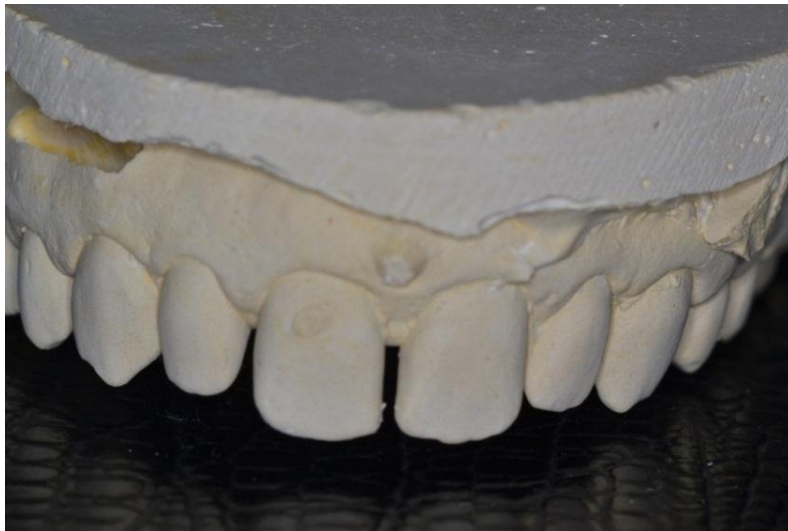

Figura 17 – Modelo de estudo após a cirurgia de aumento de coroa clínica.

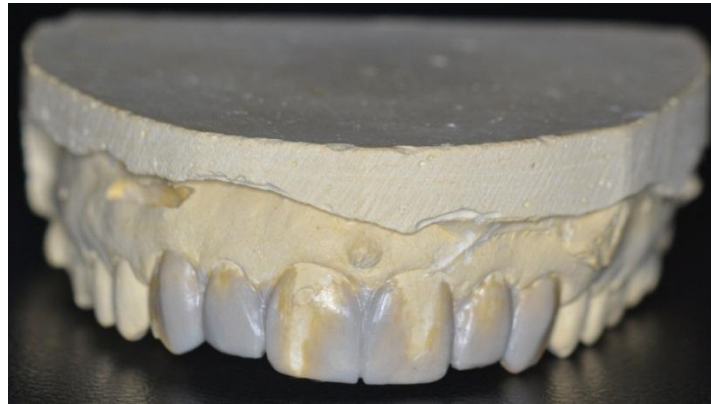


Figura 18 – Enceramento diagnóstico.

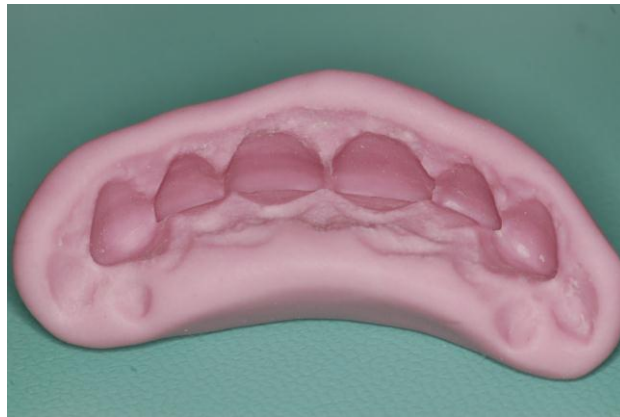

Figura 19 – Guia de silicona para confecção do mock-up.

Com este guia foi realizado um ensaio prévio intra-oral “mock-up”, para que paciente e profissional pudessem ter idéia de como seria o trabalho final. Este procedimento foi realizado com uma resina a base de Bys-acril (Protemp 4/3M ESPE) (Figura 20).

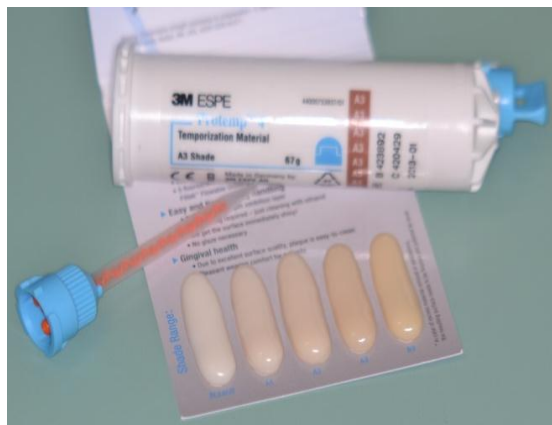

Figura 20 - Resina a base de Bys-acril (Protemp 4/3M ESPE).

Esta resina é quimicamente polimerizada, de consistência mais fluída. É inserida dentro do guia (Figura 21) e levada para a boca do paciente (Figura 22), onde permanecerá até que a mesma polimerize.

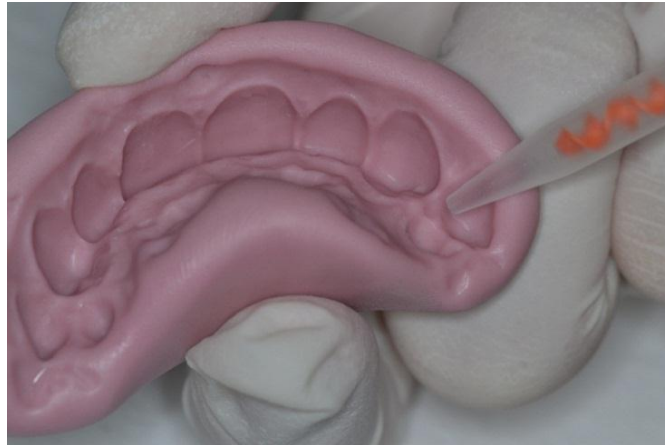

Figura 21 – Protemp 4/3M ESPE sendo inserido no guia de silicone.

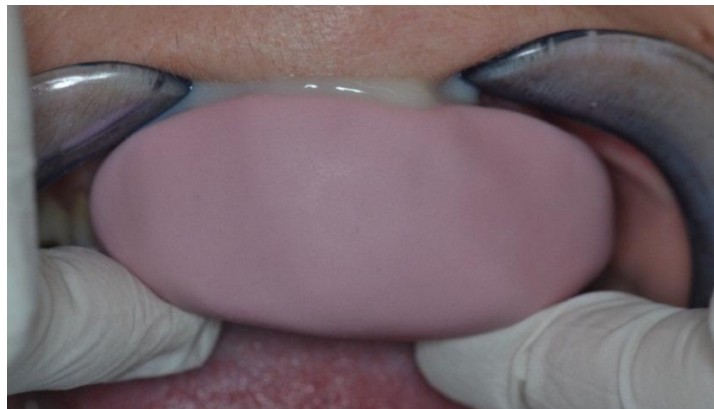

Figura 22 – Guia de silicone com resina, em posição na boca do paciente.

Decorrido o tempo de polimerização (aproximadamente 4 minutos), o guia de silicone e o excesso (Figura 23) do mesmo foram removidos.

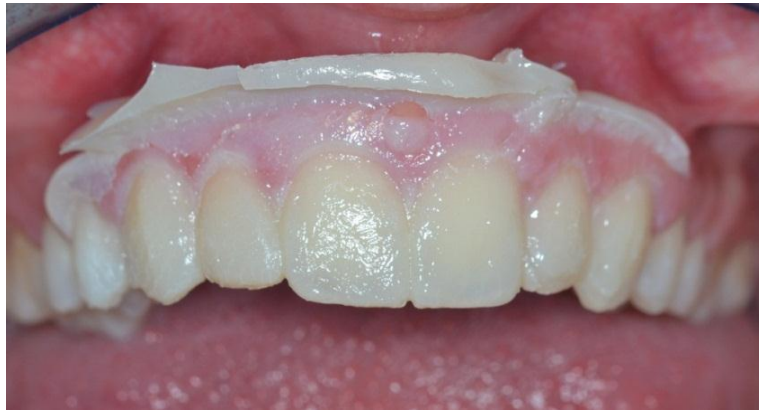

Figura 23 – Após a remoção do guia, com excesso de resina.

O resultado obtido por meio da técnica do “mock-up” (Figuras 24a e 24b) foi avaliado pelo paciente e profissional, que concordaram ser satisfatório, seguindo para a próxima etapa, finalização do caso com resina composta.

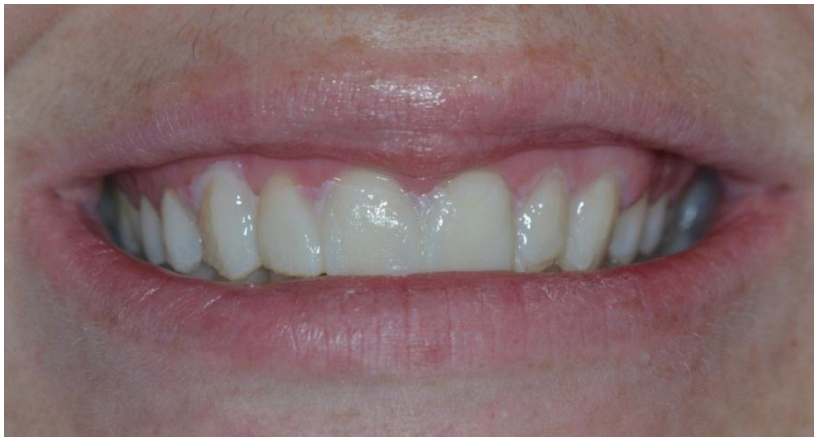

Figura 24a – Resultado do mock-up: vista do sorriso.

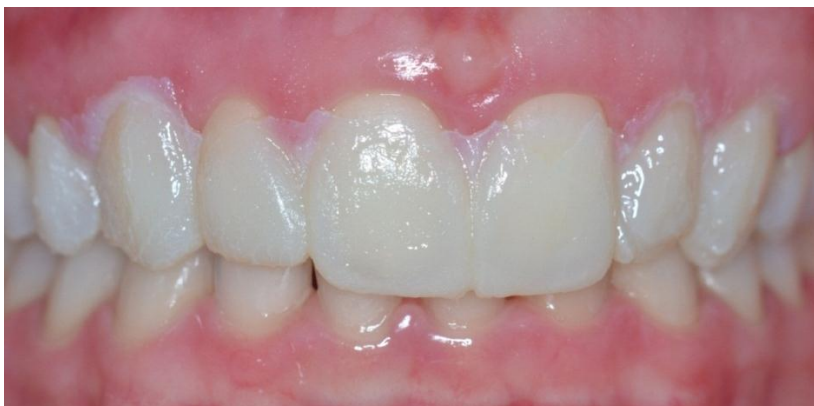

Figura 24b – Resultado do mock-up: vista aproximada.

5 DISCUSSÃO

É comum a ortodontia precisar da periodontia e da dentística restauradora para a finalização dos seus casos, principalmente quando o paciente apresentar discrepâncias entre o tamanho de coroa dentária e a parte óssea. DIETSCH *et al*, em 2011, comprovou que em algumas situações naturais ou pós-ortodônticas há a necessidade de se realizar uma remodelagem do dente com objetivo estético; e TOLENTINO *et al*, em 2010, mostrou a importância do ortodontista em reconhecer quando é necessário realizar a cirurgia plástica periodontal pós-tratamento ortodôntico, por meio de relatos de casos clínicos, citando que essa cirurgia pode ser realizada por três técnicas diferentes: gengivoplastia, gengivectomia de bisel interno, com ou sem ressecção óssea, e por meio de retalho reposicionado apicalmente com ou sem ressecção óssea. Essas técnicas apresentam como resultado uma harmonia entre as coroas dos dentes e sua margem gengival, corrigindo a discrepância de altura da coroa clínica, possibilitando o procedimento estético restaurador.

Entretanto, antes da realização do tratamento restaurador, é importante avaliar se o paciente está satisfeito com a coloração de seus dentes, pois como relatou DIETSCH *et al*, em 2011, diversos fatores, tanto extrínsecos como fisiológicos podem induzir uma alteração estética do órgão dentário após sua completa formação, como a maturação do esmalte e da dentina, ocasionando uma das alterações do sorriso que motiva a demanda mais frequente por um tratamento clareador. Existem diversas técnicas de clareamento para dentes polpados e despolpados, divididas entre a técnica caseira, e a técnica de consultório, que é realizada tanto para o clareamento interno (no caso de dentes despolpados), quanto para o clareamento externo (no caso de dentes vitalizados), como foi realizado neste trabalho, com peróxido de hidrogênio a 35%, procedimento realizado por um desejo da paciente em ter dentes mais brancos. MARSON, SENSI, e ARRUDA, em 2008, avaliam a resistência adesiva do esmalte dentário, onde logo após o clareamento dental, realizado com peróxido de hidrogênio a 35%, os dentes clareados foram submetidos à restaurações com resina composta. Os resultados mostraram que nos dentes restaurados 24 horas após o clareamento, uma equivalência entre a incidência das fraturas adesivas (8:10) e mista, sendo de esmalte e

adesiva (2:10), em relação ao grupo controle. Nos dentes restaurados 7 dias após o tratamento clareador, houve uma maior incidência de fratura adesiva (8:10), seguido por fratura coesiva na resina composta (1:10), e mista (1:10). PORTOLANI JUNIOR, e CANDIDO, em 2005, realizaram uma revisão de literatura para verificar os possíveis efeitos causados pelos agentes clareadores nas estruturas dentais, e concluíram que as alterações observadas são transitórias e reversíveis, e os efeitos podem ser maiores ou menores dependendo de cada caso específico. Baseado nestas pesquisas, no caso descrito foi esperado aproximadamente 40 dias para se realizar a reanatomização com resina composta após a sessão de clareamento.

A remodelagem coronária, como foi descrito por MORO, VARANDA, e RABELLO, em 2011, pode ser realizada por meio da técnica com o auxílio de um guia de silicone, conseguida sobre o enceramento diagnóstico em um modelo de estudo, técnica conhecida por “mock-up”, do mesmo modo como foi feito no presente trabalho, de forma a oferecer à paciente e ao profissional uma idéia prévia de como ficaria seu sorriso após o tratamento restaurador final. A técnica de reanatomização dental propriamente dita, foi relatada por UBALDINI *et al*, em 2008, e por MONDELLI *et al*, em 2003, como sendo parte de um tratamento ortodôntico-restaurador para o fechamento dos diastemas interdentais. Esse procedimento foi o tratamento de escolha final para este caso clínico apresentado, viabilizando a obtenção de um resultado estético satisfatório, alcançando o objetivo inicial do paciente. MONDELLI *et al* (2003), ainda ressalta a importância de considerar a relação largura/altura de cada dente e o predomínio ou não dos tecidos gengivais para a correção de múltiplos diastemas, como o caso clínico apresentado neste trabalho, e a associação de técnicas cirúrgicas, por meio da movimentação lateral da gengiva marginal para estender o zênite gengival distalmente de modo a obter uma curva assimétrica do contorno gengival, seguido de restauração com sistema adesivo. Isso permite que haja um aumento do comprimento da coroa clínica dos dentes por meio do restabelecimento do equilíbrio dos tecidos gengivais e dentário, melhorando a estética anterior quando houver discrepâncias acentuadas nas papilas gengivais.

No caso clínico aqui descrito, a paciente além de possuir esta discrepância óssea/dentária, possuía também sorriso "gengivoso" que a deixava descontente e não

permitia que os diastemas fossem fechados guardando a proporção áurea desejada para a harmonia do sorriso.

GUSMÃO *et al*, em 2006, utilizou a técnica de gengivectomia com o objetivo de diminuir a exposição gengival excessiva, onde também pode se utilizar extrusão ortodôntica, reposição do retalho apical e gengivoplastia. A gengivectomia foi a técnica de escolha desse autor, por apresentar máxima simplicidade de execução, e oferecer ao paciente maior conforto. MESTRENER e KOMATSU, em 2002, apresentaram um caso clínico onde foi realizado o aumento de coroa clínica, por meio de retalho dividido com reposicionamento apical e recontorno ósseo, com a finalidade de diminuir a exposição gengival, e promover o restabelecimento do contorno e da altura gengival, de forma que proporcionasse um sorriso adequado ao paciente, através de um redimensionamento da distância biológica e reposicionamento a margem gengival na altura do lábio superior. Essa técnica, porém, segundo BORGHETTI *et al* (2011), apresenta como desvantagem, um aumento do espaço interdentário, e conseqüentemente a formação do famoso “buraco negro”, sendo essa uma característica antiestética. Em vista disso, De PAOLI (1998) propôs levantar apenas um retalho vestibular em espessura parcial e reposicioná-lo apicalmente, restringindo a osteotomia à face vestibular, respeitando o osso interdentário, do mesmo modo como foi realizado no presente trabalho, se diferenciando apenas por termos realizado um retalho total, ao invés do retalho parcial, o que nos permitiu uma melhor visualização do tecido ósseo. Desse modo, a altura da coroa clínica é aumentada, mas a gengiva interdentária permanece em seu nível.

Desta forma o tratamento descrito aqui, pós-ortodontia foi realizado lançando mão da integração de várias áreas da odontologia, ortodontia, periodontia e dentística restauradora, obtendo-se assim um resultado estético e funcional desejados pela paciente, e necessários para que a mesma não viesse a ter problemas futuros como impacção alimentar e perda óssea pelos diastemas deixados após a ortodontia, assim como as resinas manterão os dentes na posição deixada após a movimentação ortodôntica. E o recurso do mock-up permitiu que todos tivessem uma noção do tratamento restaurador antes da finalização propriamente dita.

6 CONCLUSÕES

O planejamento escolhido para a solução do caso clínico descrito foi capaz de alcançar todas as expectativas da paciente, e o mais importante, dentro de técnicas baseadas em conceitos científicos, tais quais são indicadas para a correção de diastemas nos casos que apresentam coroas clinicas curtas e sorriso gengival.

7 REFERÊNCIAS BIBLIOGRÁFICAS

BORGHETTI, A.; MONNET-CORTI, V. O Periodonto na Estética. In:_____.
Cirurgia Plástica Periodontal. 2ª ed. Porto Alegre – RS. Editora ARTMED EDITORA S. A. 2011. cap. 3, p. 87-88.

BORGHETTI, A. *et al.* Contribuição da Cirurgia Plástica Periodontal à Dentística Restauradora em Pilares Naturais. In:_____ - **Cirurgia Plástica Periodontal**. 2ª ed. Porto Alegre – RS. Editora ARTMED EDITORA S. A. 2011. cap. 20, p. 319-325.

BORGHETTI, A.; MONNET-CORTI, V.; O Periodonto na Estética, In:_____ - **Cirurgia Plástica Periodontal**. 2ª ed. Porto Alegre – RS. Editora ARTMED EDITORA S. A. 2011. cap. 3, p. 86-87.

BORGHETTI, A.; MONNET-CORTI, V.; Fisiopatologia e Exame clínico do Complexo Mucogengival, In:_____ - **Cirurgia Plástica Periodontal**. 2ª ed. Porto Alegre – RS. Editora ARTMED EDITORA S. A. 2011. cap. 2, p. 53-56.

BORGHETTI, A.; MONNET-CORTI, V.; O Periodonto na Estética, In:_____ - **Cirurgia Plástica Periodontal**. 2ª ed. Porto Alegre – RS. Editora ARTMED EDITORA S. A. 2011. cap. 3, p. 75-82.

BORGHETTI, A.; MONNET-CORTI, V.; Anatomia e Histologia do Complexo Mucogengival, In:_____ - **Cirurgia Plástica Periodontal**. 2ª ed. Porto Alegre – RS. Editora ARTMED EDITORA S. A. 2011. cap. 1, p. 17-23.

CRUZ, M. K. et al. Odontoplastia associada à cirurgia de aumento de coroa clínica na reabilitação de extensa fratura corono-radicular com invasão de espaço biológico. **Revista Associação Paulista de Cirurgiões-dentistas**, São Paulo, v. 62, n. 6, p. 444-448, 2008.

DIETSCH, D. *et al.* Tratamentos e Restaurações Estéticas ou “Como Manejar Melhor o Periodonto”. In: BORGHETTI, A.; MONNET-CORTI, V. - **Cirurgia Plástica Periodontal**. 2ª ed. Porto Alegre – RS. Editora ARTMED EDITORA S. A. 2011. cap. 19, p. 303-307.

GOLDSTEIN, R. E. Problemas de má oclusão, In:_____ - **Estética em Odontologia**. Rio de Janeiro - RJ. Editora Guanabara Koogan S. A. 1980. Cap. IV, p.139-142.

GUSMÃO, E. S. *et al.* Cirurgia Plástica Periodontal para Correção de Sorriso. **Odontologia Clínico-Científica**, Recife, v. 5, n. 4, p. 345-348, out./dez. 2006.

MACHADO, W. A. S. *et al.* Aumento de Coroa Clínica com Condicionamento de Rebordo e Reconstrução da Papila Interdental. **Revista Gaúcha de Odontologia**, Porto Alegre, v. 53, n. 2, p. 113-116, abr/mai/jun 2005. Disponível em: <<http://www.revistargo.com.br/viewarticle.php?id=219&layout=abstract>>. Acesso em: 15 fev. 2011.

MARSON, Fabiano Carlos; SENSI, Luís Guilherme; ARRUDA, Thiago. Efeito do clareamento dental sobre a resistência adesiva do esmalte. **Revista Gaúcha de Odontologia**, Porto Alegre, v. 56, n. 1, p. 33-37, jan./mar. 2008.

MESTRENER, S.; KOMATSU, J. Recuperação da linha do sorriso utilizando procedimentos cirúrgico e restaurador. **Jornal Brasileiro de Dentística & Estética**, v. 1, n. 3, p. 226-230, 2002.

MONDELLI, J.; PEREIRA, M. A.; MONDELLI, R. F. L.. Etiologia e Tratamento dos Diastemas Dentários. **Revista Biodonto**, Bauru, v. 1, n. 3, p. 11-105, Maio/junho 2003.

MONDELLI, J. Proporção áurea aplicada à odontologia. **Estética e Cosmética em Clínica Integrada Restauradora**. São Paulo – SP. Editora Quintessence Ltda. 2003. 1ª edição. Cap. 3, p. 120-122.

MORO, A. F. V.; VARANDA, E.; RABELLO, T. B. Fechamento de diastema com resinas compostas: Reabilitação estética e funcional. **OdontoCases**, Rio de Janeiro –RJ, mar. 2010. Disponível em: <<http://www.odontocases.com.br/Cases/2/Dentistica/36/Fechamento-de-diastema-com-resinas-compostas:-Reabilitacao-estetica-e-funcional>>. Acesso em: 20 de Abril de 2011.

PORTOLANI JUNIOR, M. V.; CANDIDO, M. S. M. Efeito dos agentes clareadores sobre as estruturas dentais. **Revista de Odontologia da UNESP**. Araraquara-SP, v. 34, n. 2, p. 91-94, 2005.

TOLENTINO, L. et al. Aumento de coroa clínica com finalidade estética após tratamento ortodôntico. **Revista Clinica de Ortodontia Dental Press**. Maringá, v. 9, n. 4, p. 66-70, ago.-set. 2010.

UBALDINI, A. L. M. et al. Fechamento de diastemas múltiplos anteriores com resina composta. **Revista Associação Paulista de Cirurgião-dentista**, São Paulo, v. 62, n. 6, p. 455-460, 2008.