

UNIVERSIDADE DO SAGRADO CORAÇÃO

MARIA JULIA PRATS ALEXANDRINO DE TOLEDO

**INFLUÊNCIA DO TRATAMENTO COM
FITOESTRÓGENOS DE SOJA NA ESTRUTURA ÓSSEA
DO FÊMUR DE RATAS OVARIECTOMIZADAS**

BAURU
2015

MARIA JULIA PRATS ALEXANDRINO DE TOLEDO

**INFLUÊNCIA DO TRATAMENTO COM
FITOESTRÓGENOS DE SOJA NA ESTRUTURA ÓSSEA
DO FÊMUR DE RATAS OVARIECTOMIZADAS**

Trabalho de Conclusão de Curso
apresentado ao Centro de Ciências
da Saúde como parte dos requisitos
para obtenção do título de bacharel
em Biomedicina, sob orientação da
Prof.^a Dra. Angela Mitie Otta
Kinoshita.

BAURU
2015

T6493i

Toledo, Maria Julia Prats Alexandrino de

Influência do tratamento com fitoestrógeno de soja na estrutura óssea do fêmur de ratas ovariectomizadas / Maria Julia Prats Alexandrino de Toledo. -- 2015.

39f. : il.

Orientadora: Profa. Dra. Angela Mitie Otta Kinoshita.

Trabalho de Conclusão de Curso (Graduação em Biomedicina) – Universidade do Sagrado Coração – Bauru – SP.

1. Osteoporose. 2. Fitoestrógeno de Soja. 3. Ovariectomia. I. Kinoshita, Angela Mitie Otta. II. Título.

MARIA JULIA PRATS ALEXANDRINO DE TOLEDO

**INFLUÊNCIA DO TRATAMENTO COM FITOESTRÓGENOS DE
SOJA NA ESTRUTURA ÓSSEA DO FÊMUR DE RATAS
OVARIECTOMIZADAS**

Trabalho de Conclusão de Curso apresentado ao Centro de Ciências da Saúde como parte dos requisitos para obtenção do título de bacharel em Biomedicina, sob orientação da Prof.^a Dra. Angela Mitie Otta Kinoshita.

Banca Examinadora:

Prof.^a Dr.^a Angela Mitie Otta Kinoshita
Universidade do Sagrado Coração

Prof.^a M.^a Márcia Clélia Leite Marcelino
Universidade do Sagrado Coração

Prof.^a Dr.^a Camila Perez Buzalaf
Universidade do Sagrado Coração

Bauru, 01 de Dezembro de 2015.

Aos meus pais que, com muito carinho e apoio, não mediram esforços para que eu concluísse mais esta etapa da minha vida.

AGRADECIMENTOS

Agradeço primeiramente a minha orientadora Prof.^a Dra Angela Kinoshita, por todo o incentivo, paciência e por se dedicar tanto a nos ensinar. Levarei sempre em minha vida.

A meus pais por todo amor e apoio incondicional e por terem se esforçado tanto para que eu pudesse realizar mais esse sonho, sou resultado da confiança e da força de vocês.

A minha grande amiga Pérola Padilha por tudo, seu apoio foi fundamental para que eu concluísse essa etapa.

Agradeço a Universidade Sagrado Coração pelo seu corpo docente, administração, a Maíra Couto e Wilson Orcini pelo apoio técnico, a Prof, Dra. Dulce Constantino e funcionários do biotério pelos cuidados aos animais.

A coordenadora do curso Prof. Daniela Nicolielo e a prof. Dra Leila Maria Vieira, diretora do centro de ciências da saúde.

Ao Conselho Nacional de Pesquisa e Desenvolvimento (CNPq) pela bolsa concedida.

“Talvez não tenha conseguido fazer o melhor, mas lutei para que o melhor fosse feito. Não sou o que deveria ser, mas Graças a Deus, não sou o que era antes.” Marthin Luther King

RESUMO

Osteoporose é uma doença metabólica, sistêmica, que acomete todos os ossos. A fratura do fêmur é uma das mais graves consequências para o portador de osteoporose. Cerca de 20% das pessoas com esse tipo de fratura morrem em razão da própria fratura ou de complicações ocasionadas por ela, como embolias ou problemas cardiopulmonares. Os 80% restantes podem ficar com algum tipo de incapacidade física. Este quadro é comum após a menopausa, devido à diminuição dos níveis de estrogênios circulantes. Essa redução hormonal leva a uma ativação nos ciclos de remodelação óssea, com predomínio nas fases de reabsorção em relação à formação, devido ao aumento do número de osteoclastos na superfície dos ossos trabeculares. Os fitoestrógenos de soja, como as isoflavonas, apresentam estrutura química semelhante aos estrógenos humano. Esses compostos se apresentam de forma natural em leguminosas e são especialmente abundantes nos grãos da soja. As isoflavonas presentes são hidrolizadas no intestino por glicosidases intestinais, liberando formas biologicamente ativas, que atuam benéficamente no organismo humano. Este trabalho visou estudar, através de modelo animal, como a estrutura óssea da cabeça do fêmur pode ser afetada após a menopausa e a influência dos Fitoestrógenos de soja (FS) na mineralização. Para tanto, foram utilizadas 24 ratas fêmeas *Wistars*, divididas em 3 grupos de 8 animais a saber: SHAM, OVX, OVX-FS. Os grupos OVX sofreram ovariectomia bilateral e o grupo SHAM sofreu cirurgia fictícia de ovariectomia, sem a remoção dos ovários. Ao grupo OVX-FS foi administrado por via oral, o FS na dosagem de 2mg/kg. Após 60 dias da cirurgia, o tratamento foi iniciado e após 75 dias do início do tratamento, os animais sofreram eutanásia para coleta das peças. Os animais dos grupos SHAM e OVX também sofreram eutanásia 75 dias após a cirurgia. A análise morfométrica mostrou que o percentual de tecido ósseo no grupo SHAM é maior que no grupo OVX ($p < 0.05$, ANOVA, Tukey). Entretanto, não foram encontradas diferenças estatísticas significantes entre o grupo OVX-FS com os demais. Dessa forma, podemos comprovar que a supressão hormonal causa perda de massa óssea. Entretanto, não foram detectados os efeitos do tratamento com Fitoestrógenos de Soja.

Palavras-chave: Osteoporose. Fitoestrógenos de soja. Ovariectomia.

ABSTRACT

Osteoporosis is a systemic metabolic disease that affects all bones. The femoral fracture is one of the most serious consequences of osteoporosis. About 20% of people die due to this type of fracture because the fracture itself or due to the complications, as embolisms or cardiopulmonary problems. The 80% remaining may be affected with some kind of disability. This scenario is common after menopause due to decreased levels of circulating estrogens. This hormonal reduction leads to an activation in bone remodeling cycles, with predominance of the resorption phase relative to the formation, due to the increased number of osteoclasts in trabecular bone surface. Soybean Phytoestrogen, such as isoflavones, have chemical structure similar to human estrogen. These compounds are naturally present in legumes and are especially abundant in the soybeans. The isoflavones are hydrolyzed by intestinal glycosidases in the intestine, releasing biologically active forms, which act beneficially on the human body. In this work, how the bone structure of the femoral head may be affected after menopause and the influence of Soybean Phytoestrogen (FS) in the bone mineralization were studied through animal model. For that purpose, 24 female rats were divided into 3 groups of 8 animals: SHAM, OVX, OVX-FS. The OVX groups underwent bilateral ovariectomy and SHAM group underwent sham surgery without removal of the ovaries. The OVX-FS group was treated with FS, at dose of 2 mg/kg orally administered. The treatment was initiated after 60 days of ovariectomy surgery. After 75 days after the beginning of treatment, the animals were euthanized for sample removal. The animals of SHAM and OVX groups were also euthanized 75 days after surgery. The morphometric analysis showed that the bone percentage in the SHAM group is higher than in the OVX group ($p < 0.05$, ANOVA, Tukey). However, there were no statistically significant differences between the OVX-FS group in comparison with the others. Therefore, we can prove that hormone suppression causes bone loss; however, the effects of Soybean Phytoestrogen treatment were not detected.

Keywords: Osteoporosis. Soybean Phytoestrogen. Ovariectomy.

ÍNDICE DE FIGURAS

Figura 1- Delineamento cronológico.....	20
Figura 2- Procedimento para coleta do material para citologia esfoliativa	21
Figura 3- Animal sedado com a tricotomia realizada e desinfecção da região.....	22
Figura 4- Cirurgia de ovariectomia.	23
Figura 5- Peça fixada em formol	24
Figura 6- A: ilustração macroscópica do fêmur em preparo para o corte.....	25
Figura 7- Exemplo de morfometria- Image J	25
Figura 8- Exemplo de peça removida.....	26
Figura 9- Fotomicrografia do grupo OVX 75 dias mostrando as principais estruturas.	27
Figura 10- Área padronizada para morfometria.....	28
Figura 11- Fotomicrografia comparativa da região da cabeça do fêmur do grupo	28
Figura 12- Porcentagem de tecido ósseo de acordo com os grupos.	29

SUMÁRIO

1	INTRODUÇÃO	10
2	REVISÃO DE LITERATURA	13
3	JUSTIFICATIVA	17
4	OBJETIVO	18
5	MATERIAIS E MÉTODOS	19
5.1	Local e Grupos de Estudo	19
5.2	Delineamento Experimental	19
5.3	Comprovação do Ciclo estral	20
5.4	Procedimentos Cirúrgicos	21
5.4.1	Anestesia e Assepsia	21
5.4.2	Técnica cirúrgica – Ovariectomia	22
5.5	Preparo das Peças	23
5.6	Análise Macroscópica	24
5.7	Análise Microscópica	24
5.8	Histomorfometria	25
6	RESULTADOS	26
6.2	Análise Macroscópica	26
6.3	Análise Microscópica	27
6.4	Histomorfometria	28
7	DISCUSSÃO	30
8	CONCLUSÃO	33
	REFERÊNCIAS	34
	ANEXO A- Parecer Comitê de Ética	39

1 INTRODUÇÃO

A osteoporose tem sido amplamente reconhecida, nas duas últimas décadas, como um importante problema de saúde pública. É a mais comum doença ósseo-metabólica, afetando pelo menos 30% de todas as mulheres na pós-menopausa. As principais manifestações clínicas da osteoporose são as fraturas, sendo as mais frequentes as de vértebras, fêmur e antebraço. Estas têm grande importância na sociedade brasileira, considerando o seu envelhecimento progressivo com graves consequências físicas, financeiras e psicossociais, afetando o indivíduo, a família e a comunidade. Atinge homens e mulheres com predominância no sexo feminino com deficiência estrogênica e indivíduos idosos. (ROBINS and COTRAN 2005)

Existem varias causas para a osteoporose, a principal é a menopausa, provocada pela diminuição dos hormônios femininos (estrógenos). Os osteoclastos aumentam sua atividade, produzindo cavidades cada vez mais profundas. Os osteoblastos, por sua vez, também aumentam sua atividade tentando preencher a cavidade, mas isso não é possível, em razão da grande reabsorção que os osteoclastos promovem, provocando, assim, uma diminuição significativa da massa óssea. Amadei et al (2006), estabeleceram a hipótese de que a perda ovariana contribui para a osteoporose. Após a menopausa natural ocorre uma aceleração da perda da massa óssea, a qual pode ser corrigida pela estrogenoterapêutica. A reposição de estrógenos melhora o equilíbrio do cálcio nas mulheres pós-menopausa. (AMADEI, et al 2006)

A osteoporose pós-menopausal é caracterizada por uma aceleração da perda de massa óssea hormônio-dependente que ocorre na década após a menopausa. Na década após a menopausa, as reduções na massa óssea podem atingir até 2% do osso cortical e 9% do osso esponjoso. As mulheres podem perder cerca de 35% de seu osso cortical e 50% de seu osso trabecular dentro de 30 a 40 anos após a menopausa. (ROBINS,COTRAN 2005)(PEREIRA et al., 2011)

A deficiência de estrogênio desempenha um papel preponderante neste fenômeno e a reposição de estrogênio na menopausa é protetora contra a perda de massa óssea.

Os Fitoestrógenos são compostos que ocorrem naturalmente em plantas, frutas e grãos, apesar de terem estruturas químicas diferentes dos estrógenos, tem ação parecida no metabolismo. Após serem consumidos são convertidos por enzimas metabólicas no intestino a composto fenol heterocíclico, por serem similares ao esteroide estrogênico, eles competem pelo receptor de estrogênio (MARTIN et al.,1978). Existem três grandes grupos de Fitoestrógenos: as isoflavonas, ligninas e coumestrol. A estrutura similar aos estrógenos favorece a competição por receptores estrogênicos em várias células, possibilitando efeito antiestrogênico, para tal, são atualmente uma forma de terapia de reposição hormonal para aqueles com desequilíbrio hormonal (WU et al. 2004). Os pesquisadores estão explorando o papel nutricional destas substâncias na regulação da colesterol e na manutenção da adequada densidade óssea pós-menopausa. A evidência está acumulando que os Fitoestrógenos podem ter ação protetora contra diversos problemas de saúde, tais como próstata, mama, intestino e outros tipos de câncer, doenças cardiovasculares, distúrbios da função cerebral e osteoporose, (ADLERCREUTZ, 2002) (DUNCAN, PHIPPS, & KURZER, 2003).

Durante a menopausa, na ausência de estrogênios, essas substâncias substituem este hormônio, aliviando os sintomas indesejáveis da menopausa. Além disso, reduzem o risco de doenças cardiovasculares e osteoporose causados pela ausência dos estrógenos. (DUNCAN, PHIPPS, & KURZER, 2003)

Entretanto, em condições normais, quando há presença deste hormônio, as isoflavonas funcionam como antiestrógenos, competindo pelos sítios de ligação dos receptores de estrógenos presentes na célula. Adlercreutz (2002) relatou sua relação com a prevenção do câncer de mama e o consumo de isoflavonas antes e durante a adolescência. Porém seu excesso do hormônio o que pode aumentar o risco para surgimento do câncer de mama. Isso explica os efeitos benéficos encontrados em estudos epidemiológicos, mostrando redução do risco para o câncer de mama com o consumo de soja e seus derivados. (PEREIRA et al., 2011)

Sendo assim, é de grande interesse o estudo devido aos benefícios da ingestão de Fitoestrógenos, não só como estrógenos, mas também como inibidores de enzimas ligadas ao desenvolvimento do câncer e antioxidante.

Para tanto, esse trabalho foi realizado em modelo animal, induzindo a supressão hormonal através da ovariectomia em ratas. Os mecanismos relacionados à fisiologia óssea que ocorrem nas ratas ovariectomizadas são os mesmos que ocorrem em humanos, mimetizando a condição pós-menopausa, e deve-se, principalmente, ao desbalanceamento no *turnover* ósseo, ou seja, a reabsorção óssea excede a formação óssea levando à desmineralização (THOMPSON et al. 1995) Dessa forma, esse modelo é apropriado para estudos relacionados à osteoporose e tem sido utilizado em muitos trabalhos na investigação de novas terapias. (THOMPSON et al. 1995) (ISHIDA et al. 1998)

2 REVISÃO DE LITERATURA

A Organização Mundial da Saúde (OMS) define a osteoporose como uma condição em que a densidade mineral óssea é igual ou inferior a 2,5 desvios padrão abaixo do pico de massa óssea encontrada no adulto jovem. A definição clínica baseia-se tanto na evidência de fratura como na medida da densidade mineral óssea, por meio de densitometria óssea (DMO), expressa em gramas por centímetro quadrado. (DOS SANTOS n.d.).

A *National Osteoporosis Foundation* 2010, fundação norte-americana de estudo sobre a osteoporose, caracteriza esta doença pelo aumento da fragilidade óssea e pelo risco de fratura, especialmente no que se refere a fraturas em coluna vertebral e quadril (BERRY et al. 2010).

Segundo dados da *National Osteoporosis Foundation*, a osteoporose causa mais de 8,9 milhões de fraturas por ano, em todo o mundo, o que resulta em uma fratura osteoporótica cada 3 segundos. Estima-se que a doença acometerá cerca de 200 milhões de mulheres no mundo.(JOHNELL, KANIS 2006).

A complicação mais temida da osteoporose é a fratura proximal de fêmur. Esta fratura resulta em mortalidade 15% maior no primeiro ano pós-fratura comparativamente ao grupo não afetado de idade similar. Este tipo de fratura representa perda significativa da autonomia dos pacientes. O risco da fratura proximal de fêmur nas mulheres caucasianas, na fase pós-menopausa é de 14–17%, a incidência de fraturas do fêmur aumenta exponencialmente com a idade e após uma fratura, menos de 20% dos pacientes recebem terapia para prevenir futuras fraturas. (KANIS et al. 2013)

Há inúmeros fatores que atenuam a perda óssea e consequentemente levam a osteoporose, a deficiência de estrogênio é uma delas e desempenha um papel importante. Os ovários são a principal fonte de estrógenos circulante, o principal produto secretório é o estradiol, sintetizado pelas células granulosas a partir de precursores androgênicos. Os hormônios sexuais têm importante papel no crescimento ósseo e na manutenção do pico de massa óssea (ABBAS, 2005). Existem claras evidências de que a diminuição ou ausência de estrógenos leva a progressiva redução da massa óssea. Assim, na

ooforectomia em jovens, ou na menopausa precoce, pode-se observar acelerada perda óssea com instalação mais rápida da osteoporose a reposição de estrogênio na menopausa é protetora contra a perda de massa óssea. Os efeitos dos estrogênios sobre a massa óssea são mediados pelas citocinas. A diminuição dos níveis de estrogênio sobre a massa óssea resulta em um aumento na secreção de Interleucina-1(IL-1), Interleucina- 6(IL-6) e fator de necrose tumoral (FNT) pelos monócitos do sangue e células da medula óssea. Estas citocinas são indispensáveis no processo de remodelação óssea: aposição óssea por osteoblasto e reabsorção óssea por osteoclastos. (ABBAS et al. 2005)

A coordenação da osteoclastogênese e a remodelação óssea realça-se a interação de três membros do fator de necrose tumoral (FNT): 1- ligante do receptor de ativação do fator nuclear Kappa Beta (NF- κ B)- RANKL 2-receptor ativador do NF- κ B- RANK e 3- osteoprotegerina (OPG). (PEREIRA et al., 2011)

O RANKL é uma proteínas transmembranar do tipo II, e sua principal função é estimular a diferenciação dos osteoclastos e inibir a apoptose dos mesmos. Expresso em osteoblastos imaturos, o mesmo pode ser liberado da superfície celular por clivagem proteolítica e ligar-se ao RANK ou OPG. A OPG é uma proteína solúvel que pode inibir a diferenciação de precursores dos osteoclastos em osteoclastos e pode regular a reabsorção dos osteoclastos, é formada pelos osteoblastos quando estes reagem com citocinas, como os estrógenos. Quanto ao RANK, é uma proteína de membrana do tipo I e é expresso na superfície de células progenitoras mieloides, pré osteoclastos, osteoclastos maduros e em células dendríticas. O RANK é uma via osteoclastogênica crítica que envolve o receptor de superfície do osteblasto. RANKL é ligante o RANK. A OPG compete pela ligação com o RANKL, reduzindo a ligação RANK-RANKL, sendo um parâmetro importante para o controle de reabsorção óssea, já que essa interação tem papel no controle dos graus de reabsorção. (PEREIRA et al., 2011)

Além dos mecanismos citados anteriormente, a vitamina D e o cálcio atuam de forma essencial na manutenção da massa óssea.

A vitamina D é um composto equimolecular de lumisterol e vitamina D2. É obtida pelo organismo naturalmente quando a pele é exposta a luz solar, sua função é de aumentar a absorção intestinal de cálcio. O cálcio exerce algumas

funções no corpo humano, especialmente no tecido ósseo(BANKOFF et al. 1998)

Os ossos concentram noventa e nove por cento (99%) do cálcio total, sendo constantemente renovados, tendo como estímulo a força mecânica. Os seus níveis são regulados através de dois hormônios, o hormônio paratireoidiano (PTH) e a calcitonina (CT), que estão envolvidos na regulação e concentração de íons de cálcio no plasma. O PTH ativa os osteoclastos mobilizando o cálcio nos ossos , aumenta a reabsorção tubular renal de cálcio, conservando assim o cálcio livre e aumenta a conversão renal de vitamina D para sua forma ativa. A CT é um hormônio polipeptídico que participa ativamente da homeostase esquelética como regulador do metabolismo mineral e ósseo, interferindo na ação do paratormônio na manutenção da massa óssea, pois promove o aumento da atividade osteoblastica.(Cristina et al. 2004) (ROBINS, COTRAN 2005)

A prevenção é a atitude mais eficiente, enfatizando a formação máxima de massa óssea entre os 20 e os 30 anos de idade, que corresponde ao “pico de massa óssea”. Conforme mencionado, em mulheres pós-menopausa o processo de perda óssea é acentuado. Algumas mulheres sofrem perda de massa óssea acima de 1% ao ano; entretanto, ao final de cinco anos podem ter perda superior a 25%. Essa carência estrogênica pode persistir até 40 anos após o início da menopausa. Assim, a cessação da função ovariana está diretamente associada a uma intensa perda óssea. (GRAEF, LOCATELLI et al. 2012)

A reposição hormonal com estrógenos, está associada com uma redução de fraturas, porém há controversas entre os riscos e benefícios dessa terapia, que pode variar entre os pacientes. Em relação aos seus efeitos sobre a pressão arterial, é de grande valia considerar que o estrogênio afeta a vasodilatação, tanto local quanto sistêmica, pois nas paredes das artérias existem receptores de estrogênio, os quais, quando estimulados, provocam vasodilatação. O uso frequente desse tipo de medicação como terapia de reposição hormonal começou a ser questionado depois de um estudo realizado pela *Women's Health Initiative* (WHI) em 2002, o qual relatou numerosos efeitos adversos, em diversos sistemas do organismo da mulher climatérica,

dividindo, assim, as opiniões de especialistas quanto aos riscos e benefícios de tal terapia. . (GRAEF, LOCATELLI et al. 2012)

Como terapia alternativa à reposição hormonal, a literatura aponta, entre outros tratamentos, os Fitoestrógenos da soja. Os Fitoestrógenos têm sido alvo de inúmeros estudos que sugerem seu potencial como uma terapia alternativa visando à redução do risco de desenvolvimento de alguns problemas de saúde. Possui atividades hormonais e não hormonais, as quais podem explicar alguns dos efeitos obtidos no consumo de dietas ricas em soja. (QUEIROZ, 2006)

Os estrógenos e os progestágenos, principais hormônios esteroides ovarianos, apresentam semelhanças estruturais por serem derivados do colesterol, os Fitoestrógenos apresentam semelhanças tanto químicas quanto funcionais quando comparados com os estrógenos endógenos, sendo que os Fitoestrógenos possuem um anel fenólico em sua estrutura, o que é um requisito essencial para a ligação ao receptor estrogênico. (QUEIROZ 2006)(MARTIN, HOUSTON 1987).

Os Fitoestrógenos apresentam diversos benefícios, em relação a incidência de complicações ósseas diversos estudos apontam que o estrogênio pode agir diretamente sobre os osteoblastos em virtude de um mecanismo mediado por receptores, e assim, modular a matriz extracelular e diversas proteínas envolvidas na manutenção da mineralização óssea, limitando a reabsorção. (GRAEF, LOCATELLI et al. 2012).

3 JUSTIFICATIVA

A osteoporose é uma doença degenerativa constantemente associada à ocorrência de fraturas devido à grande fragilidade dos ossos e ocorre com grande frequência no fêmur. Pesquisas que envolvem terapias dessa doença são de grande importância e podem ser conduzidas experimentalmente a partir do modelo de ovariectomia em ratas. Sendo assim, o estudo da ação dos Fitoestrógenos de Soja na estrutura óssea da cabeça do fêmur é de grande interesse científico e social.

4 OBJETIVO

Estudar através da microscopia a influência dos Fitoestrógenos de soja na estrutura óssea da região do fêmur em ratas ovariectomizadas, através da comparação com o grupo de ratas ovariectomizadas não tratadas e com ratas normais.

5 MATERIAL E MÉTODOS

5.1 Local e Grupos de Estudo

Foram utilizadas neste estudo 24 ratas adultas *Wistar*, com 90 dias de idade, obtidas do Biotério da USC, Universidade Sagrado Coração. Durante o período experimental, foram mantidas em caixas plásticas, alimentadas com água e ração *ad libitum*, num ambiente de temperatura e luz controladas (ciclo de 12 horas, claro e escuro). Os animais foram aleatoriamente distribuídos em 3 grupos experimentais de 8 animais cada, descritos a seguir:

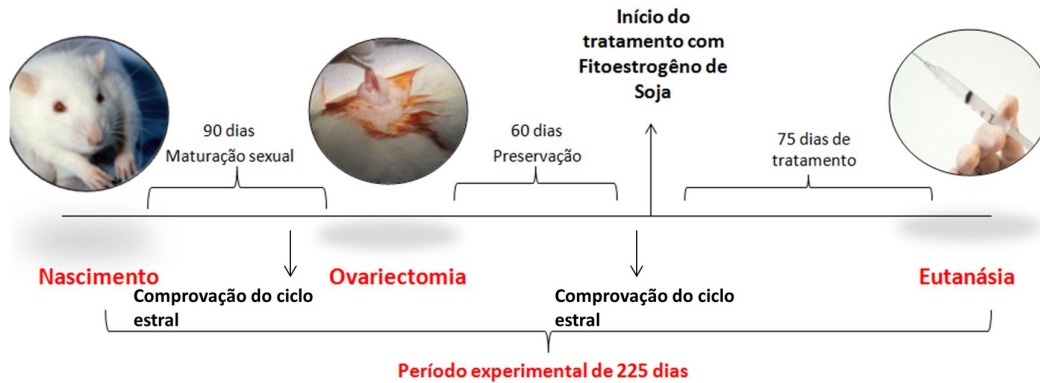
1. OVX – sofreram ovariectomia
2. OVX-FS - sofreram ovariectomia e serão tratadas com Fitoestrógenos de soja dose 2mg/kg diária.
3. SHAM – sofreram o mesmo tratamento cirúrgico sem a remoção dos ovários

5.2. Delineamento Experimental

Após o período de 90 dias (maturação sexual) os animais foram submetidos ao esfregaço vaginal para comprovação da maturidade sexual. Posteriormente, os grupos OVX e OVX- FS sofreram ovariectomia bilateral e os animais do grupo SHAM sofreram a mesma cirurgia sem a remoção dos ovários. Os grupos de animais foram preservados por 60 dias até o início do tratamento com os Fitoestrógenos de Soja. Nessa ocasião, o procedimento de esfregaço vaginal foi repetido para se comprovar a supressão hormonal. O tratamento se estendeu por 75 e após esse período as ratas sofreram eutanásia, conforme o delineamento cronológico (Figura 1).

A administração do medicamento (Extrato seco de *Glycine Max* 40% - 150 mg- SoyFemme, Aché) foi realizada por via oral, na dose de 2mg/Kg/dia, diluindo-se o medicamento na água que era ingerida pelos animais, conforme informações da bula do medicamento para consumo humano. Anteriormente foi determinado o consumo hídrico médio de 100mL de água por animal e a diluição foi ajustada para esse valor de consumo (2mg/100mL).

Figura 1 Delineamento cronológico

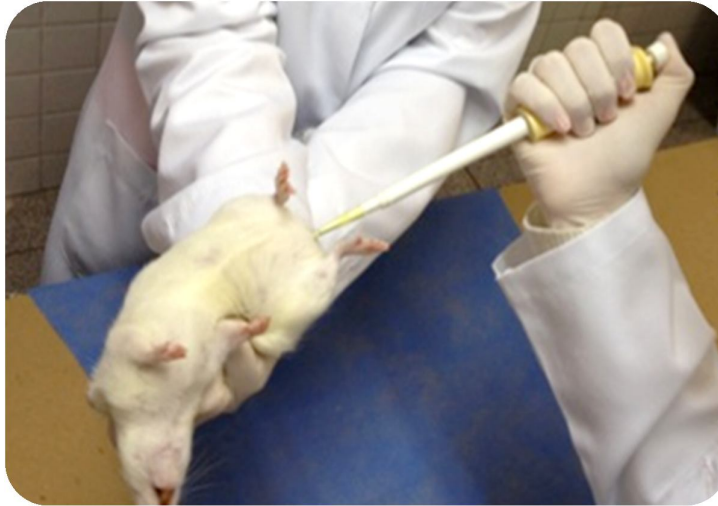

5.3 Comprovação do Ciclo estral

Foram realizados esfregaços vaginais para a determinação da regularidade do ciclo estral de acordo com a técnica descrita por SHORR (1941), com a finalidade de comprovação da maturidade sexual.(SHORR 1941) e da supressão hormonal conforme a figura 1.

As ratas foram submetidas à citologia vaginal esfoliativa, através da inserção de soro fisiológico e posterior aspiração do material com uso de uma micropipeta (Figura 2). Em seguida, o material aspirado foi espalhado em lâmina e submerso em álcool absoluto para fixação. Posteriormente, o material coletado foi analisado microscopicamente para caracterização do ciclo estral.

Figura 2 Procedimento para coleta do material para citologia esfoliativa



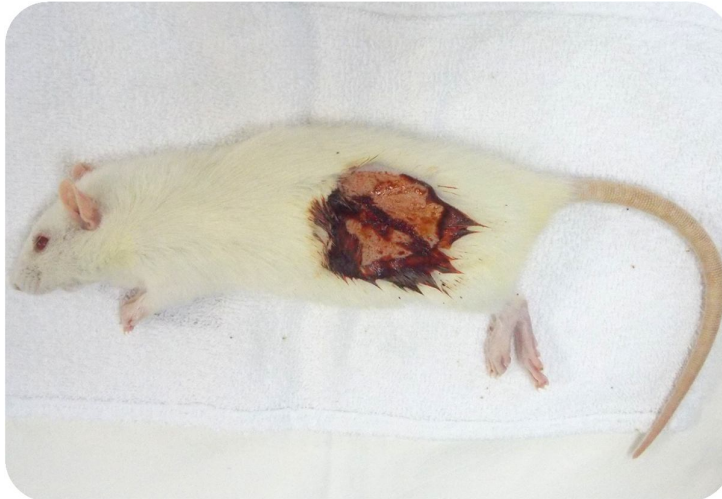
5.4 Procedimentos Cirúrgicos

5.4.1 Anestesia e Assepsia

Para a realização dos procedimentos cirúrgicos, os animais foram submetidos à anestesia geral com administração pré-anestésica de relaxante muscular por via intramuscular (IM) de cloridrato de xilazina (Rompum®-Bayer, São Paulo, Brazil) 10mg/kg de peso corpóreo, seguido pela administração intramuscular de anestésico geral de cloridrato de cetamina (Dopalen® – Vetbrands) 90mg/kg de peso corpóreo.

Após o início de ação da anestesia foram realizados os procedimentos de tricotomia e desinfecção na região a ser operada com PVPI (polivinilpíloridona), conforme ilustrado na figura 3.

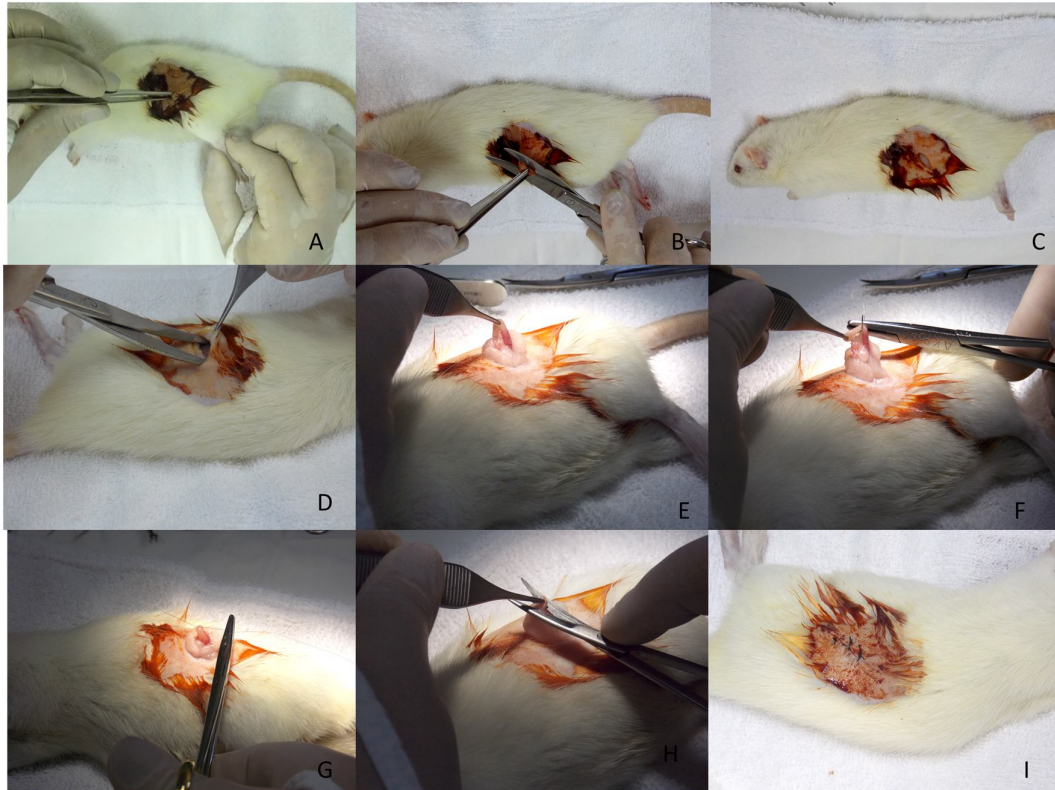
Figura 3 Animal sedado com a tricotomia realizada e desinfecção da região a ser operada



5.4.2. Técnica cirúrgica – Ovariectomia

Foram realizadas ovariectomias bilaterais com incisões em ambos os flancos, exposição dos ovários e remoção cirúrgica dos mesmos, ilustrado na figura 3. Em seguida foi realizada a sutura do plano mais interno com fio reabsorvível (Vicryl 4-0®, Johnson & Johnson) e da superfície cutânea com fio de seda (Seda 4-0®, Johnson & Johnson). As cirurgias SHAM (cirurgias fictícias) foram realizadas expondo-se os ovários e em seguida os retornando intactos para a posição original e foram feitas as suturas por planos, com o objetivo de simular o estresse cirúrgico. Após as cirurgias, os animais receberam uma dose diária por 7 dias de Enrofloxacino (Flotril® 2,5% - Schering-Plough) numa dose de 10,0mg/kg de peso corpóreo por via intramuscular.

Figura 4 Cirurgia de ovariectomia. A: localização da área operada. B,C: Incisão. D: Divulsão do tecido. E: Exposição da tuba uterina. F,G: Ligadura da tuba uterina. H: Remoção do ovário (ovariectomia) I: Sutura em planos.



5.5 Preparo das Peças

Decorrido os períodos de observação de 75 dias os animais sofreram eutanásia com administração EV de Barbitúricos na dose de 150,0mg/kg de peso animal associado a lidocaína 10mg/mL ao Tiopental. Em seguida o fêmur foi retirado. Subsequentemente, as peças foram fixadas em formol a 10% por 48 horas (figura 5), para que posteriormente fossem feitas as análises macroscópica e microscópica.

Figura 5 Peça fixada em formol



5.6 Análise Macroscópica

Os espécimes foram analisados macroscopicamente nas suas dimensões, coloração e fotografados em lente de aproximação.

5.7 Análise Microscópica

As peças fixadas em formol a 10% por 48 horas foram descalcificadas usando EDTA18% (ácido etilenodiaminotetracético) e incluídas em parafina. Os cortes microscópicos foram obtidos no sentido longitudinal, na região do cabeça do fêmur, com seis micrômetros de espessura e corados pelo método da hematoxilina/eosina (H.E.) e Tricômico de Masson..

As lâminas foram observadas no fotomicroscópio Nikon Eclipse 80i, acoplado a um analisador de imagens (Image Pró-Plus® 5.1). Todas as imagens foram salvas para posterior análise cuidadosa de todas as estruturas e tecidos presentes, observando-se principalmente a neoformação óssea.

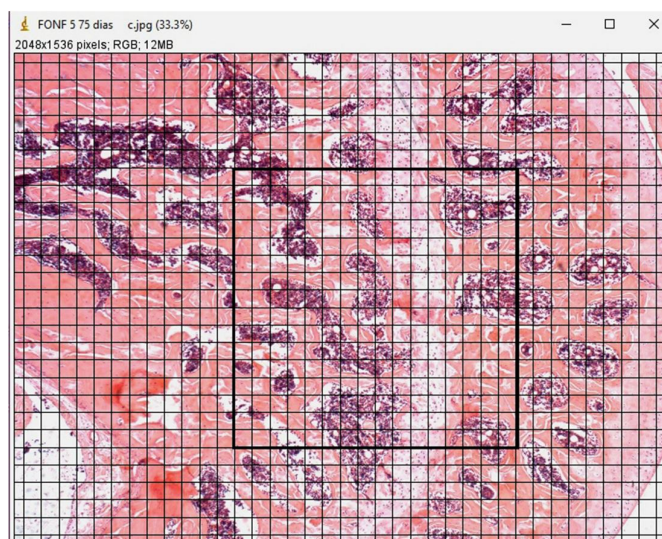
Figura 6 A: ilustração macroscópica do fêmur em preparo para o corte. B: local do corte da cabeça do fêmur. C: corte transversal realizado na cabeça do fêmur.



5.8 Histomorfometria

Para realizar as morfometrias das imagens utilizou-se o programa ImageJ. A figura abaixo representa um exemplo de morfometria, com a área definida (16x16), que foi padronizada para todos os grupos. Foi feita a contagem da área com espaço medular, e então calculou-se a porcentagem final de tecido ósseo e espaço medular. Os dados quantitativos foram analisados pelo teste ANOVA e foram considerados estatisticamente diferentes quando $p < 0.05$.

Figura 7 Exemplo de morfometria- Image J



6 RESULTADOS

Durante o período experimental não foram observadas alterações no comportamento dos animais em decorrência dos procedimentos. Não houve perda de animais durante os procedimentos cirúrgicos e nem no pós-cirúrgico.

6.1 Comprovação do Ciclo Estral

Aos 90 dias de idade, comprovou-se através do esfregaço vaginal que foi realizado por 5 dias consecutivos, que as ratas estavam em seus ciclos normais atingiram a maturidade sexual. Após 60 dias da ovariectomia, foi realizado o esfregaço vaginal novamente, em todos os animais e observou-se grande número de leucócitos, caracterizando a fase Diestro, característico da queda dos estrógenos.

6.2 Análise Macroscópica

Não houve diferenças macroscópicas entre as peças removidas dos grupos estudados: OVX, OVX-FS e SHAM nos períodos observados.

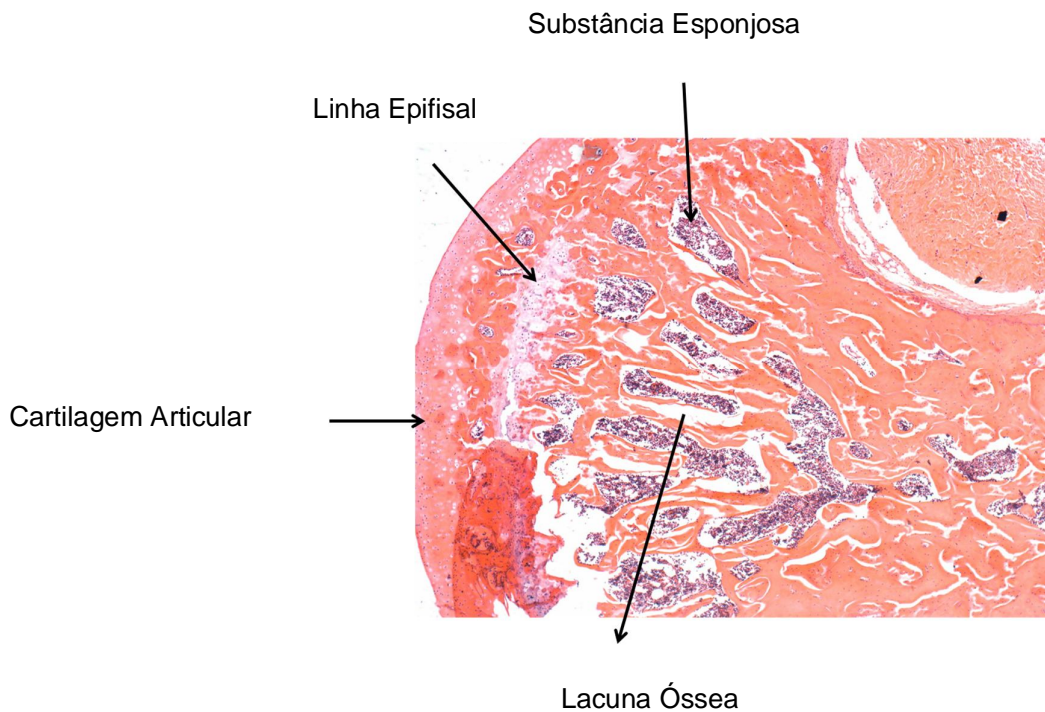
Figura 8 Exemplo de peça removida



6.3 Análise Microscópica

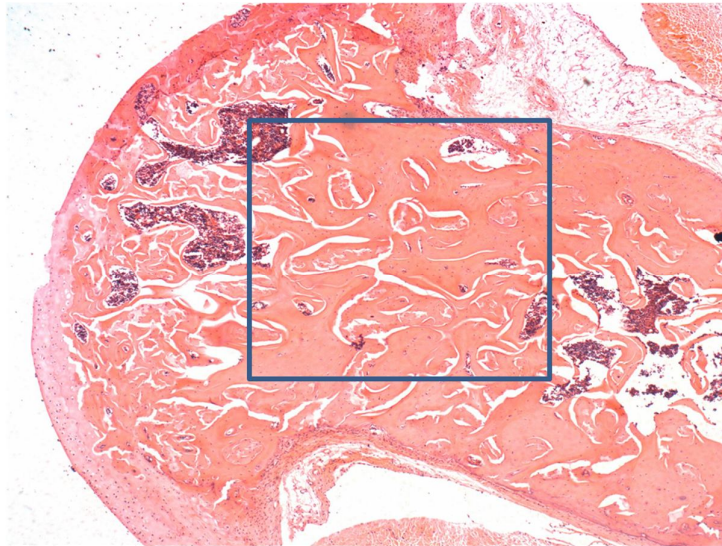
A Figura 9 mostra uma fotomicrografia do corte transverso do fêmur de uma peça do grupo OVX 75 dias, mostrando suas principais estruturas, nota-se que há formação das lacunas ósseas decorrentes da desmineralização óssea causada pela menopausa induzida pelos procedimento cirúrgicos.

Figura 9 Fotomicrografia do grupo OVX 75 dias mostrando as principais estruturas. Ampliação de 4 vezes, coloração H.E.



A área da cabeça do fêmur onde foi realizada a comparação entre os grupos foi padronizada em forma de quadrante conforme a Figura 10.

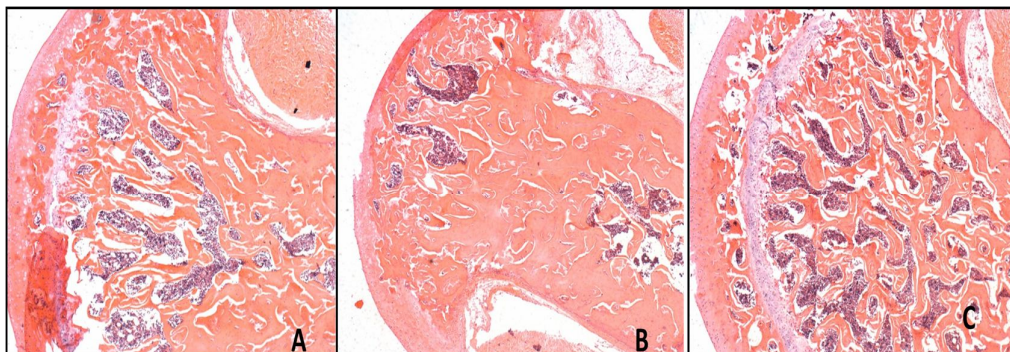
Figura 10 Área padronizada para morfometria



A figura 11 mostra os 3 grupos de forma que pode-se comparar visivelmente as diferenças entre eles. A imagem A é o corte da cabeça do fêmur do grupo OVX (não tratado), onde observamos uma redução de matriz óssea em comparação a imagem B, que representa o grupo OVX-FS (tratado), que demonstra uma menor perda de massa óssea. A imagem C, é um exemplo de fotomicrografia do grupo SHAM (controle) com perda de massa óssea, sugerindo uma ação protetora do Fitoestrógenos na redução de matriz óssea.

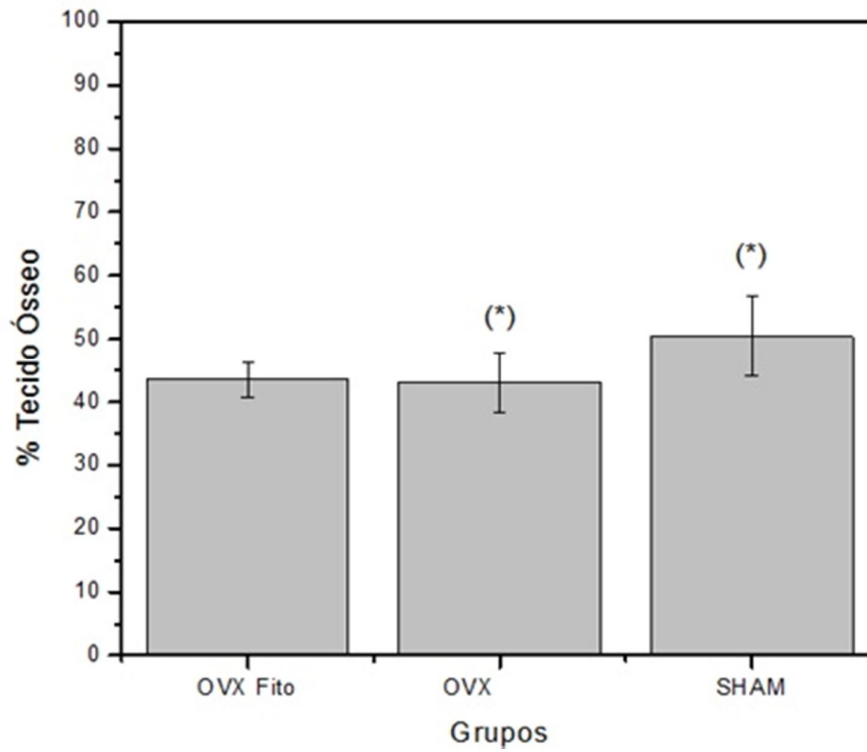
6.4 Histomorfometria

Figura 11 Fotomicrografia comparativa da região da cabeça do fêmur do grupo: (A) OVX (B) OVX-FS (C) SHAM



A figura 12 mostra o gráfico comparativo do percentual de tecido ósseo, obtido por morfometria, entre os grupos estudados. Os resultados da histomorfometria foram avaliados estatisticamente pelo teste ANOVA e Tukey.

Figura 12 Porcentagem de tecido ósseo de acordo com os grupos. *p < 0.05 ANOVA, Tukey



7 DISCUSSÃO

Existem várias causas para a osteoporose, a principal é a menopausa, provocada pela diminuição dos hormônios femininos (estrógenos). A osteoporose pós-menopausal é caracterizada por uma aceleração da perda de massa óssea hormônio-dependente que ocorre na década após a menopausa. Na década após a menopausa, as reduções na massa óssea podem atingir até 2% do osso cortical e 9% do osso esponjoso. As mulheres podem perder cerca de 35% de seu osso cortical e 50% de seu osso trabecular dentro de 30 a 40 anos após a menopausa.(ROBINS , COTRAN 2005)(PEREIRA et al., 2011)

O uso terapêutico dos estrógenos é disseminado, sendo comumente utilizados na reposição hormonal após a menopausa, pois produz inúmeras ações fisiológicas, incluindo efeitos no desenvolvimento, ações neuroendócrinas e ações no metabolismo de minerais, carboidratos, proteínas e lipídeos. (AMADEI, 2006).

Como alternativa a reposição hormonal a literatura aponta como terapia os Fitoestrógenos da soja, que são compostos que ocorrem naturalmente em plantas, frutas e grãos, apesar de terem estruturas químicas diferentes dos estrógenos, tem ação parecida no metabolismo. Após serem consumidos são convertidos por enzimas metabólicas no intestino a composto fenol heterocíclico, por serem similares ao esteroide estrogênico, eles competem pelo receptor de estrogênio. (MARTIN & HOUSTON, 1987).

Os fitoestrógenos afetam positivamente os ossos indicando que soja é uma terapia eficaz, e quase equivalente, alternativa à dose baixa de estrógenos. (BEDELL, et al, 2014)

Além da ação semelhante aos estrógenos endógeno, os Fitoestrógenos são bons agentes antioxidantes e antiinflamatórios, diminuindo os sintomas da menopausa, e atuando na redução do LDL, diminuindo riscos de doenças cardiovasculares. (SANCHES et al, 2010).

Conforme Pereira et al (2011), o osso trabecular tem cerca de 50% de chance de ser afetado pela desmineralização óssea no período pós-menopausa. Portanto, é de grande importância estudar a ação benéfica da influência do fitoestrógeno de soja sob a estrutura óssea do fêmur. (ABBAS,2005).

Com isso, este trabalho teve como objetivo analisar, em modelo animal, a estrutura do fêmur após supressão hormonal, a influência do fitoestrógenos de soja como tratamento. Os grupos de animais foram aleatoriamente distribuídos em OVX-FS (tratado), OVX (não tratado) e SHAM (controle).

A análise microscópica aponta morfológicamente que o grupo OVX apresenta maior área de lacunas ósseas em relação aos demais grupos, indicando que os fitoestrógenos de soja podem ter tido um papel preponderante na manutenção da massa óssea, como apontam estudos realizados em mulheres na pós menopausa, que o consumo de isoflavonas pode atenuar a perda de massa óssea. (ALEKEL et al. 2000).

A análise morfométrica aponta que há diferença estatística significativa ($p < 0.05$, ANOVA, Tukey) no grupo OVX (não tratado) em relação ao SHAM (controle), comprovando a perda óssea causada pela supressão hormonal. Porém, não foi observada diferença estatística significativa ($p > 0.05$, ANOVA) entre o grupo OVX-FS (tratado) e OVX (não tratado). Uma das possibilidades é de não ter ocorrido uma dosagem uniforme entre os animais, pois a administração foi na água de beber e não por gavagem.

Os fitoestrógenos apresentam diversos benefícios em tratamento relacionados à incidência de complicações ósseas. Diversos estudos apontam que o estrogênio pode agir diretamente sobre os osteoblastos em virtude de um mecanismo mediado por receptores e assim, modular a manutenção da mineralização óssea, limitando a reabsorção. (GRAEF, LOCATELLI ET AL. 2012).

A reposição hormonal com estrógenos está associada à redução de fraturas. Porém há controversas entre os riscos e benefícios dessa terapia, que pode variar entre os pacientes.

Em geral, o uso do Fitoestrógenos parece ser muito seguro. Em comparação com a reposição hormonal com estrógenos, poucos efeitos colaterais estão relatados, sendo o mais grave, relacionado ao desconforto gastrointestinal (BEDEL 2014). Os resultados observados fornecem embasamento para futuros estudos e outras avaliações, tais como a densitometria óssea, que pode contribuir no monitoramento do experimento *in vivo*. Provavelmente períodos maiores de experimentação, doses mais

elevadas de fitoestrógenos e outras vias de administração, como gavagem, podem evidenciar melhor o efeito do tratamento com os fitoestrógenos de soja.

8 CONCLUSÃO

Os resultados deste trabalho puderam demonstrar que o modelo animal de ratas ovariectomizadas é apropriado para estudo de metabolismo ósseo sob a supressão hormonal. Morfologicamente podemos observar o efeito protetor do fitoestrógeno de soja na estrutura óssea na região da cabeça do fêmur.

REFERÊNCIAS

- ABBAS, et al. "Patologia: Bases Patológicas Das Doenças." **Elsevier Brasil**. 2005
- ADLERCREUTZ, H. "Review Phyto-oestrogens and cancer". **The Lancet**, v. 3, 2002.p. 364-373
- ALEKEL, D. L. et al. "Isoflavone-Rich Soy Protein Isolate Attenuates Bone Loss in the Lumbar Spine of Perimenopausal Women." **The American Journal of clinical Nutrition**. 2000.p.844–52.
- AMADEI, S. U., PEREIRA A. C., CARVALHO.Y.R. "A Influência Da Deficiência Estrogênica No Processo de Remodelação E Reparação Óssea." **Bras Patol Med Lab**. v. 42. 2006. p. 5–12.
- BANKOFF, DALLA PRIA A. , PASSOS T. ZYLBERBERG T, SCHIAVON L. "Osteoporosis in Postmenopausal Women and the Influence of Physical Activities: 'an Analysis of the Literature.'" **Revista da Educação Física/ UEM**. 9(1): 1998p. 93–101.
- BEDELL, S. NACHTIGALL M. NAFTOLIN F. " The Pros and Cons of Plant Estrogens for Menopause." **Journal of Steroid Biochemistry and Molecular Biology**. 2014. p. 225–36.
- BERRY D. KIEL D. KANIS J. , JOHANSSON H. et al.. "Application of the National Osteoporosis Foundation Guidelines to Postmenopausal Women and Men: The Framingham Osteoporosis Study." **Osteoporosis international** 21(1): 2010 p. 53–60.
- CLINICIAN'S GUIDE TO PREVENTION AND TREATMENT OF OSTEOPOROSIS. **NATIONAL OSTEOPOROSIS FOUNDATION** 2010.
Disponível em:
[HTTP://NOF.ORG/FILES/NOF/PUBLIC/CONTENT/FILE/344/UPLOAD/159.PDF](http://NOF.ORG/FILES/NOF/PUBLIC/CONTENT/FILE/344/UPLOAD/159.PDF).
- CRISTINA M. SASSIOTO P. MASSASCHIM C., et al.. "Study of Bone Repair with Bovine Bone Devitalized Matrix and Calcitonin in Rats." **Acta Cir Bras**. 19(5): 2004 p. 495–503.

- DIAGN N. SICOS O. "Osteoporose : Atualização No Diagnóstico E Princípios Básicos Para O Tratamento Osteoporosis . **An Update in Diagnosis and Basic Treatment Principles.**" 39(11): 2004 p. 477–85.
- DUNCAN, A. M. PHIPPS W. R., KURZER M. S.. "Phyto-Oestrogens." **Best Practice & Research Clinical Endocrinology & Metabolism.** vol.17, 2003 p. 253–71.
- GRAEF, A. M., LOCATELLI, C., SANTOS, P. "Utilização de Fitoestrógenos da soja (*Glycine Max*) e *Angelica Sinesis (Dong Quai)* como uma alternativa terapêutica para o tratamento dos sintomas do climatério". **Evidencia Joaçaba.** V.12 n.1, p.83-96. 2012.
- QUEIROZ, S. NOGUEIRA R. SCRAMIN S. "Importância Dos Fitoestrógenos presentes Na Soja Para A Saúde Humana." **EMBRAPA,** 2006.
- ISHIDA, H. et al.. "Preventive Effects of the Plant Isoflavones, Daidzin and Genistin, on Bone Loss in Ovariectomized Rats Fed a Calcium-Deficient Diet." **Biological and Pharmaceutical Bulletin.** v.21. 1998 p. 62–66.
- JOHNELL O. KANIS J. "An Estimate of the Worldwide Prevalence and Disability Associated with Osteoporotic Fractures." **Osteoporosis international : a journal established as result of cooperation between the European Foundation for Osteoporosis and the National Osteoporosis Foundation of the USA.** 17(12): 1726–33. 2006
- KANIS J. MCCLOSKEY E. JOHANSSON H. COOPER C. RIZZOLI R., REGINSTER J. "European Guidance for the Diagnosis and Management of Osteoporosis in Postmenopausal Women." **Osteoporosis international : a journal established as result of cooperation between the European Foundation for Osteoporosis and the National Osteoporosis Foundation of the USA** 24(1): 2013 p. 23–57.
- MARTIN, A. D. STUART C. H. "Osteoporosis , Calcium and Physical Activity." **Curret Review.** 1987 p. 587–93.
- MOREIRA, A. C, et al. 2014. "Phytoestrogens as Alternative Hormone Replacement Therapy in Menopause : What Is Real , What Is Unknown." **Journal of Steroid Biochemistry and Molecular Biology** 143: 2014. p. 61–71.

- PEREIRA, A. et al. 2011. "Engenharia Genética Em Implantologia – O Rankl." **Revista Portuguesa de Estomatologia, Medicina Dentária e Cirurgia Maxilofacial**. 2014. p. 170–74.
- ROBINS, S. L, COTRAN R. S. "Patologia–Bases Patológicas Das Doenças." **Rio Janeiro: Elsevier**. 2005.
- SANCHES, T. R. "Avaliação dos sintomas climatérios na mulher em menopausa e pós-menopausa em uso de proteína isolada de soja". **J Health Sci Inst.**, v.28, n. 2, p. 169-73, 2010.
- SANTOS, F. "Secretaria de atenção à saúde portaria nº 451, de 9 de junho de 2014."
- SHORR, E. "A New Technic for Staining Vaginal Smears: III, a Single Differential Stain." **Science** v.94. 1941 p. 545–46.
- THOMPSON, D.D et al. "Guidelines and animal models for Osteoporosis." **Bone**, v.17, n.4, 1995. p.125S-132S.
- WU, J. et al. "Combined intervention of soy isoflavone and moderate exercise prevents body fat elevation and bone loss in ovariectomized mice." **Metabolismo United States**, v.53, n.7. 2004, p.942- 8,

ANEXOS

COMISSÃO DE ÉTICA NO USO DE ANIMAIS
CEUA - USC

CERTIFICADO

PROTOCOLO N° 08/14

A CEUA USC dentro de suas competências e seguindo normas vigentes no Conselho Nacional de Controle da Experimentação Animal - CONCEA analisou o projeto "INFLUENCIA DO TRATAMENTO COM FITOESTRÓGENO DE SOJA NA ESTRUTURA ÓSSEA DO FÊMUR DE RATAS OVARIECTOMIZADAS.", sob a responsabilidade da pesquisadora Prof.^a Dr.^a Angela Mitie Otta Kinoshita e o considerou APROVADO com as seguintes recomendações.

- Descrever melhor quais grupos sofrerão procedimento cirurgico ovariectomia e/ou ovariectomia ficticia, ou seja, se os três grupos sofrerão o procedimento cirúrgico ou somente os grupo SHAM (cirurgia ficticia) e OVX (Ovariectomia) pois o resumo apresentado deixou dúvidas quanto ao mesmo.

2- O número da amostra de ratas a ser utilizadas está diferente no N do Resumo (24 ratas) e no N da tabela 9.2 (18 ratas), bem como colocar a idade dos animais em meses.

3- Sugerimos ajustar a dose correspondente a medicação analgésica para 50mg/kg nos itens 10.4 e 10.8.2.

4- tendo em vista a utilização do fitoestrógeno de soja, solicita-se a correção do item 10.9 (Exposição/Inoculação/Administração para SIM e completar a tabela a seguir com os dados do fármaco.

5- Tendo em vista a coleta do fêmur das ratas solicita-se a correção do item 11 para sim e completar a tabela a seguir de extração de material biológico.

Bauru, 08 de Abril de 2014.



Dra. Dulce H. J. Constantino
Presidente CEUA - USC



Francine Souza
Secretária CEUA - USC