

Centro Universitário Sagrado Coração

Yago Goya Viani

Desafios e soluções na confecção de facetas cerâmicas

Bauru

2023

Yago Goya Viani

## Desafios e soluções na confecção de facetas cerâmicas

Trabalho de Conclusão de Curso apresentado ao Centro de Ciências da Saúde do Centro Universitário Sagrado Coração, como parte dos requisitos para obtenção do título de bacharel, sob orientação da Profa. Dra. Karin Cristina da Silva Modena

Bauru

2023

Dados Internacionais de Catalogação na Publicação (CIP) de acordo com ISBD

V616d	<p>Viani, Yago Goya</p> <p>Desafios e soluções na confecção de facetas cerâmicas / Yago Goya Viani. -- 2023. 30f. : il.</p> <p>Orientadora: Prof.<sup>a</sup> Dra. Karin Cristina da Silva Modena</p> <p>Trabalho de Conclusão de Curso (Graduação em Odontologia) - Centro Universitário Sagrado Coração - UNISAGRADO - Bauru - SP</p> <p>1. Facetas Dentárias. 2. Estética. 3. Desgastes dos Dentes. I. Modena, Karin Cristina da Silva. II. Título.</p>
-------	--

Elaborado por Lidyane Silva Lima - CRB-8/9602

YAGO GOYA VIANI

DESAFIOS E SOLUÇÕES EM CONFECÇÃO DE FACETAS CERÂMICAS

Trabalho de Conclusão de Curso apresentado ao Centro de Ciências da Saúde do Centro Universitário Sagrado Coração como parte dos requisitos para obtenção do título de Bacharel em Odontologia sob orientação da Profa. Dra. Karin Cristina da Silva Modena.

Aprovado em:

Banca examinadora:

---

Profª Dra. Karin Cristina da Silva Modena (Orientadora)

Centro Universitário Sagrado Coração

---

Profª Dra. Giovanna Speranza Zabeu

Centro Universitário Sagrado Coração

---

Profª Dra. Carolina Ortigosa Cunha

Centro Universitário Sagrado Coração

Dedico este trabalho aos meus pais e  
minha família, com amor e carinho.

## AGRADECIMENTOS

Agradeço aos meus pais e namorada, que sempre me incentivaram, apoiaram para me dar a oportunidade de ter feito essa graduação e realizado esse sonho, sem vocês nada disso seria possível. Sou eternamente grato a toda a minha família que sempre me deu suporte e não mediu esforços para me ajudar todas as vezes que precisei, **tios, tias, primos**, foram fundamentais nesta jornada.

E, por fim, a todos os meus professores que estiveram presentes durante a minha graduação pelo conhecimento transmitido, carinho, amizade, e nutrir a curiosidade e o amor pelo curso. Em especial, a minha orientadora **Prof. Dra. Karin Cristina da Silva Modena**, que foi fundamental, ao atender minha mãe, trazendo conforto e tranquilidade para transformar o sorriso dela, fazendo sua felicidade ser a minha felicidade. Continuo agradecendo por todo aprendizado, experiências transmitidas, paciência, me orientando desde as primeiras clínicas estando sempre presente quando precisei e pela oportunidade de realizar o meu trabalho de conclusão de curso.

## RESUMO

A Odontologia, cada vez mais está se aperfeiçoando para atender os padrões estéticos demandados pelos pacientes nos consultórios, e por isto, técnicas e materiais são requeridos para atender a particularidade de cada paciente. Esse trabalho tem como objetivo relatar um caso clínico em que foram realizados laminados cerâmicos no arco superior da paciente que havia terminado o tratamento ortodôntico e gostaria de melhorar a aparência de seus dentes. As informações contidas no prontuário e imagens de todo o processo desde o planejamento até o controle foram os métodos utilizados para a construção do trabalho. Conclui-se que apesar de atualmente haver muitas técnicas e materiais para promover estética, é necessário optar pelo que melhor se enquadre nas particularidades requeridas pelo paciente. Os laminados cerâmicos são uma opção viável de tratamento pelas ótimas propriedades físicas, mecânicas e ópticas que apresentam, aliado a um adequado planejamento é possível devolver, melhorar a estética e autoestima do paciente.

**Palavras-chave:** Facetas Dentárias; Estética; Desgaste dos Dentes.

## **ABSTRACT**

Dentistry is increasingly improving to meet the aesthetic standards demanded by patients in the clinics, due to this, techniques and materials are required to suit the particularity of each patient. This work aims to report a clinical case of a treatment with ceramic laminates. The information contained in the medical record and images of the whole process from planning to control were the methods used to construct the work. It is concluded that despite the fact that there are currently many techniques and materials to promote aesthetics, it is necessary to opt for those that fit the particularities required by the patient. Demonstrating that ceramic laminates are a viable option of materials, with great properties and a good treatment planning, it is possible to restore and improve the aesthetics and self-esteem of the patient.

**Keywords:** Dental Veneers; Esthetics; Tooth Wear.



## Lista de Figuras

Figura 1: Foto inicial do sorriso do paciente .....	14
Figura 2: Vista intrabucal da oclusão .....	15
Figura 3: Vista intrabucal do arco superior .....	15
Figura 4: Vista intrabucal lateral direita e esquerda dos dentes superiores .....	15
Figura 5: Enceramento diagnóstico .....	16
Figura 6: Vista frontal do sorriso paciente com mock-up .....	16
Figura 7: Vista lateral direita e esquerda do mock-up .....	17
Figura 8: Vista frontal intrabucal com mock-up .....	17
Figura 9: Vista intrabucal lateral direita e esquerda com mock-up .....	17
Figura 10: Vista intrabucal do arco superior com mock-up .....	18
Figura 11: Vista intrabucal frontal do preparo dos dentes anteriores .....	18
Figura 12: Moldagem com silicona de adição pesada .....	19
Figura 13: Registro de mordida .....	19
Figura 14: Escolha de cor com a escala Vita .....	20
Figura 15 e 16: Aplicação do ácido fluorídrico e do silano .....	21
Figura 17 e 18: Aplicação do sistema adesivo e fotopolimerização .....	21
Figura 19: Vista frontal das peças cimentadas .....	22
Figura 20: Vista lateral direita e esquerda das peças cimentadas .....	22
Figura 21: Vista intrabucal das peças cimentadas do arco superior .....	22
Figura 22: Vista intrabucal direita das peças cimentadas do arco superior .....	23

## **Sumário**

1	Introdução .....	11
2	Objetivos .....	13
3	Relato de caso .....	14
4	Discussão.....	24
5	Conclusão .....	26

## 1 INTRODUÇÃO

Os laminados cerâmicos são restaurações estéticas confeccionadas em cerâmica cimentadas sobre a superfície vestibular dos dentes, principalmente sobre a estrutura dental sadia, dando preferência ao esmalte. Possuem como principal vantagem a capacidade de reabilitar esteticamente o sorriso do paciente, corrigindo alterações de forma, cor, tamanho, posição e textura dos dentes. Além disso, contribuem para a reabilitação psicológica do paciente melhorando sua autoestima, sua autoconfiança e sua autoimagem, bem como sua interação social e profissional.

No entanto, para que sejam uma opção de tratamento viável e duradoura, é necessário um diagnóstico preciso e um planejamento criterioso, que envolvem diversas etapas clínicas e laboratoriais. O diagnóstico é crucial para definir o tipo, a espessura, a extensão e a indicação dos laminados cerâmicos, bem como para avaliar as condições dentárias, periodontais e oclusais do paciente. O diagnóstico também orienta a extensão do preparo dentário necessário para a resolução do caso. O preparo dentário é uma das etapas mais críticas e desafiadoras do processo de confecção das restaurações indiretas, pois envolve habilidade técnica e conhecimento científico. O diagnóstico deve levar em consideração as características faciais e dentárias do paciente, utilizar as linhas de referência da face, que são linhas imaginárias que auxiliam na avaliação da harmonia facial e na determinação dos parâmetros estéticos ideais para cada paciente. As linhas de referência da face podem ser divididas em linhas verticais e horizontais, que servem para analisar a simetria, a proporção e o equilíbrio facial.

As facetas diretas e indiretas são indicadas quando há comprometimento da forma e da posição do dente no arco, textura da superfície, má formação como (dentes conoides, microdontia, hipoplasias), casos de diastemas que vão conceder um sorriso harmônico. (DA COSTA, Clara Leyne Alves Benjamim et al.).

Neste contexto, o presente trabalho tem como argumento principal que as facetas de cerâmica podem melhorar a estética e a autoestima do paciente, por

meio de uma intervenção que irá favorecer seu bem-estar pessoal e perante a sociedade.

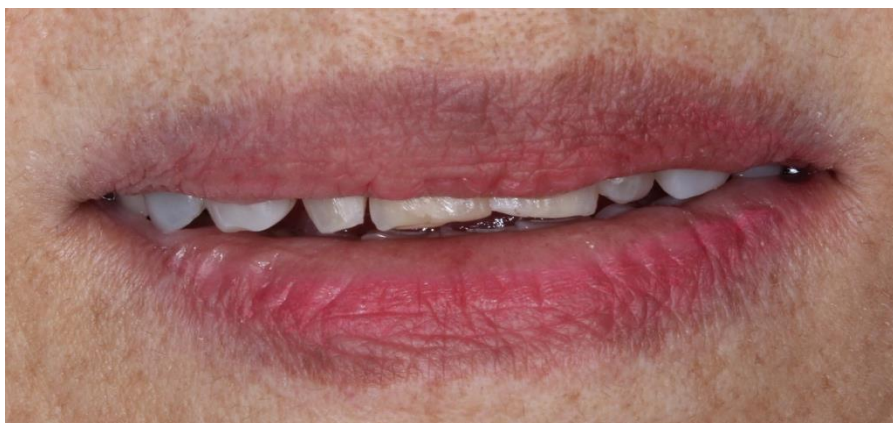## **2 OBJETIVOS**

O objetivo desse trabalho é apresentar um caso clínico em que foram realizadas facetas indiretas de cerâmica no arco superior de uma paciente que havia acabado de finalizar o tratamento ortodôntico. Serão descritas as etapas clínicas realizadas desde o planejamento até a conclusão do caso.

### 3 RELATO DE CASO

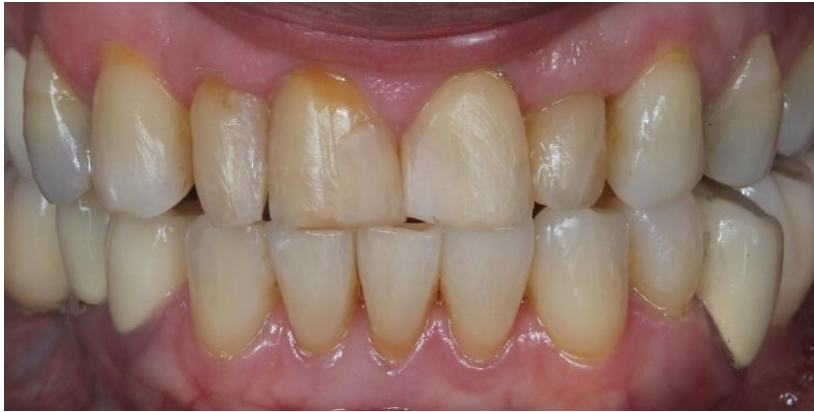Paciente do sexo feminino, 63 anos de idade, compareceu ao Instituto Cecília Veronezi, para uma avaliação bucal. A queixa principal era a estética de seus dentes anteriores superiores e a paciente relatou desconforto e incomodo em situações e ambientes em que necessitava sorrir, que seus dentes se apresentavam com formas e tamanhos distintos, manchas e espaçamentos. Quando questionada, a paciente informou que havia acabado de terminar um tratamento ortodôntico. Ao exame físico foi observada presença de diastemas, dentes conoides, desgastes dentários e coroas totais antigas (Figuras 1, 2, 3 e 4). O planejamento proposto para o caso foi o preparo dos dentes anteriores para receber laminados em cerâmica e troca da coroa do pré-molar.

**Figura 1: Foto inicial do sorriso do paciente**



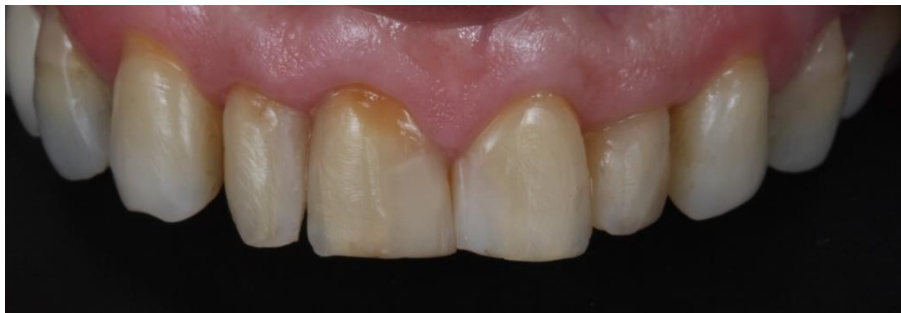Fonte: Autoria própria

**Figura 2: Vista intrabucal da oclusão**



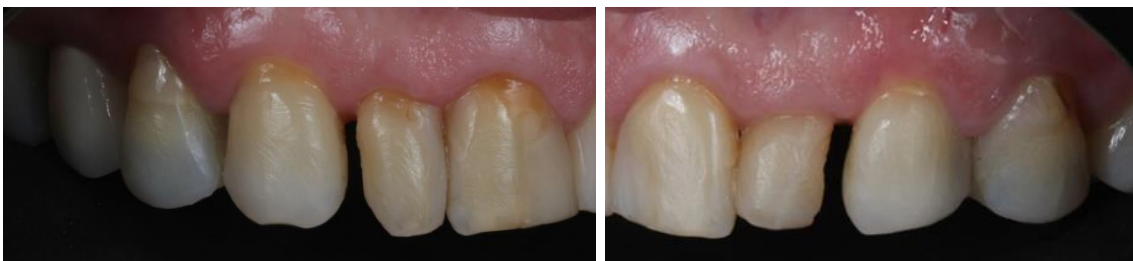Fonte: Autoria própria

**Figura 3: Vista intrabucal do arco superior**



Fonte: Autoria própria

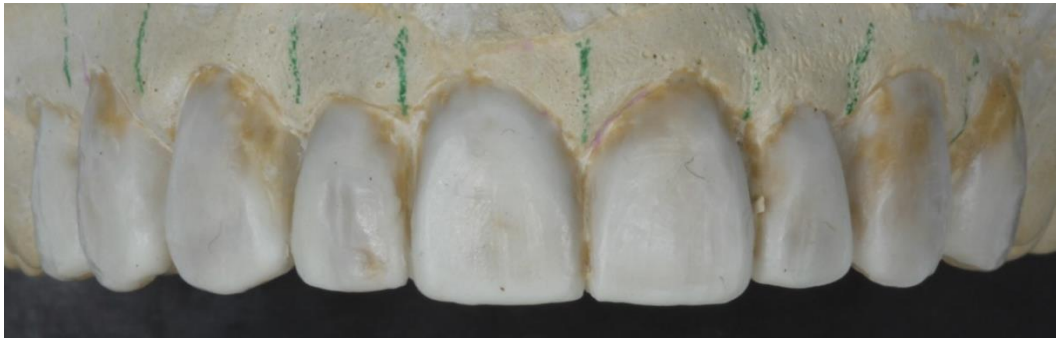
**Figura 4: Vista intrabucal lateral direita e esquerda dos dentes superiores**



Fonte: Autoria própria

Para o correto planejamento do caso foi realizada a moldagem com alginato para a confecção do enceramento diagnóstico pelo protético (Figura 5).

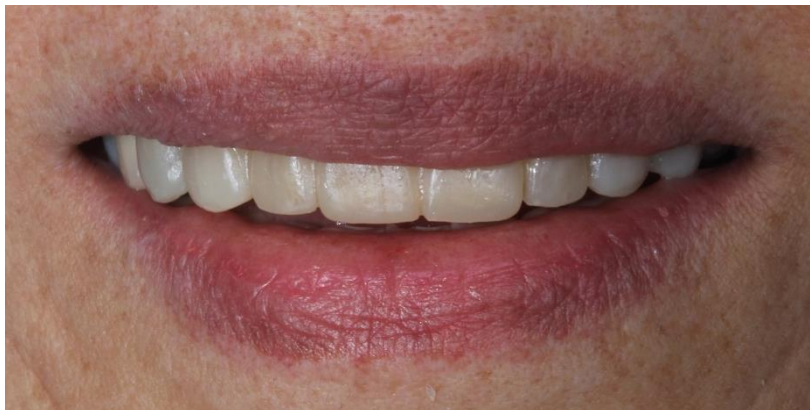**Figura 5: Enceramento diagnóstico**



Fonte: Autoria própria

Em sessão posterior, com o enceramento concluído, foi realizado o mock-up ou ensaio restaurador com a resina bisacrílica Protemp, cor A1 (3M – ESPE), para avaliação e aprovação pelo paciente do novo formato em que serão confeccionados os laminados cerâmicos (Figuras 6 a 10). Além disso, as guias de protrusão e lateralidade também foram avaliadas nesse momento.

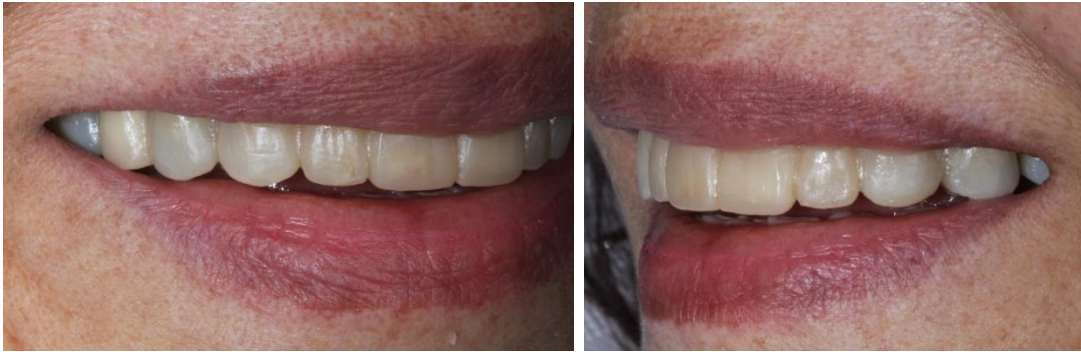**Figura 6: Vista frontal do sorriso paciente com mock-up**



Fonte: Autoria própria

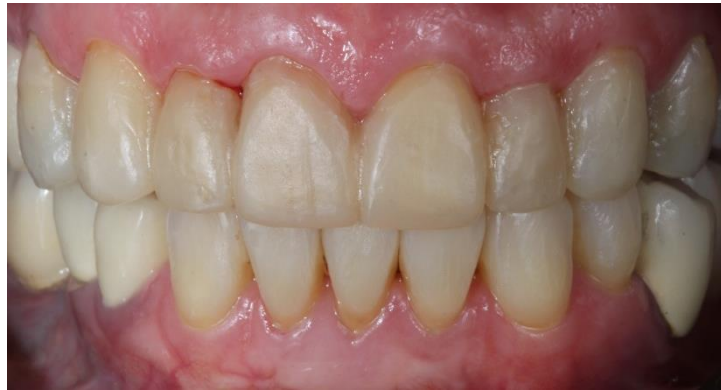

**Figura 7: Vista lateral direita e esquerda do mock-up**



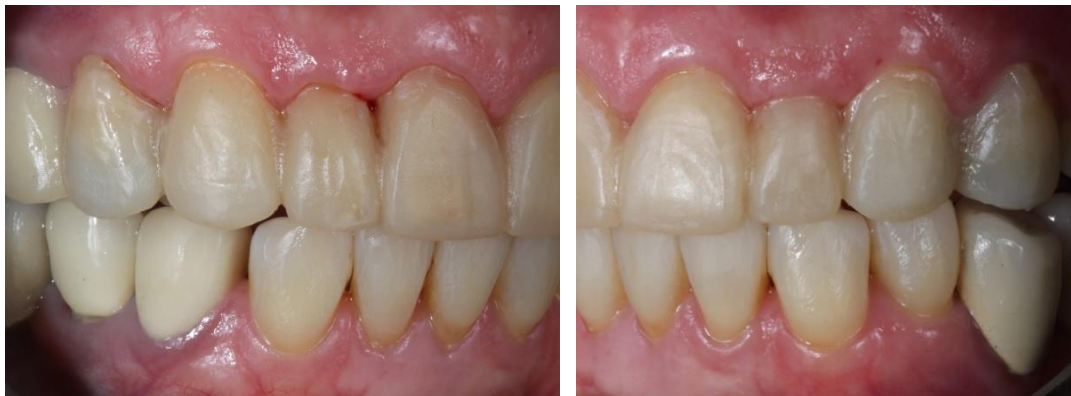Fonte: Autoria própria

**Figura 8: Vista frontal intrabucal com mock-up**



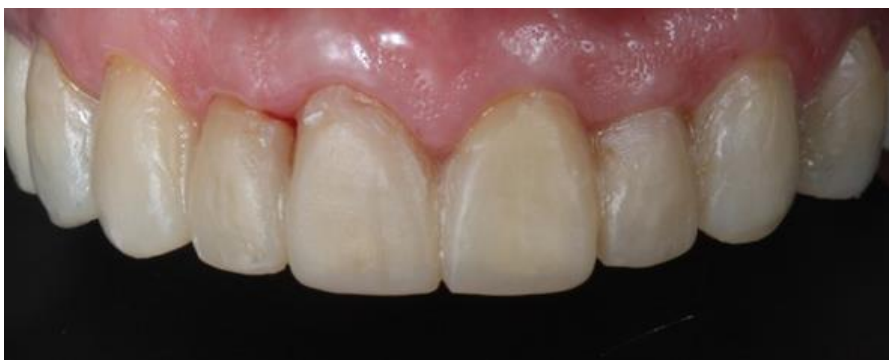Fonte: Autoria própria

**Figura 9: Vista intrabucal lateral direita e esquerda com mock-up**



Fonte: Autoria própria

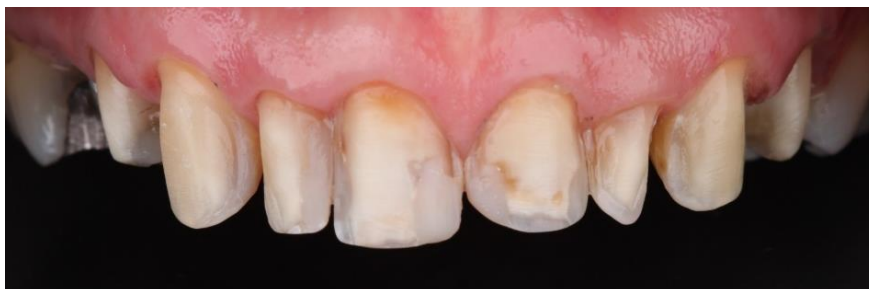**Figura 10: Vista intrabucal do arco superior com mock-up**



Fonte: Autoria própria

Na sequência, foi realizado o preparo da onlay 4/5 no dente 14, do dente 25 e confecção do provisório. A técnica adotada para o preparo das facetas dos dentes 13 ao 23 foi a da Silhueta, em que é realizada canaleta de orientação cérvico-proximal com a ponta diamantada 1014 (KG Sorensen), em seguida, com a ponta diamantada cilíndrica de extremo ogival 3216 realizam-se sulcos de orientação no sentido gêngivo-incisal, acompanhando a convexidade da face vestibular. Os sulcos são unidos com a mesma ponta diamantada 3216 somente em uma metade do dente, para visualizar uma certa uniformidade de desgaste, para depois realizar o desgaste na outra metade. A redução incisal é feita também com a ponta diamantada 3216 a partir da realização de sulcos de orientação. A redução incisal teve seu término realizado em forma de calçamento nos incisivos ou com extensão para lingual de 0,5 e 1,0 mm para os caninos.

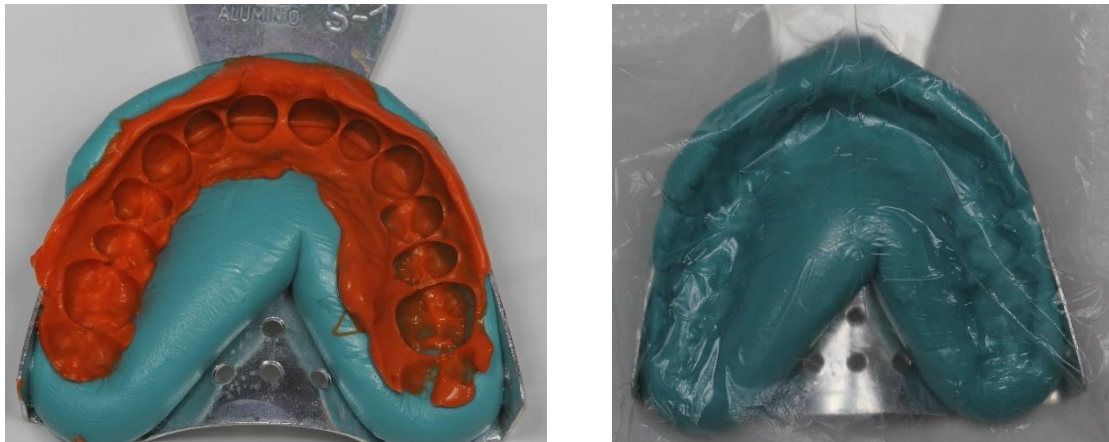**Figura 11: Vista intrabucal frontal do preparo dos dentes anteriores**



Fonte: Autoria própria

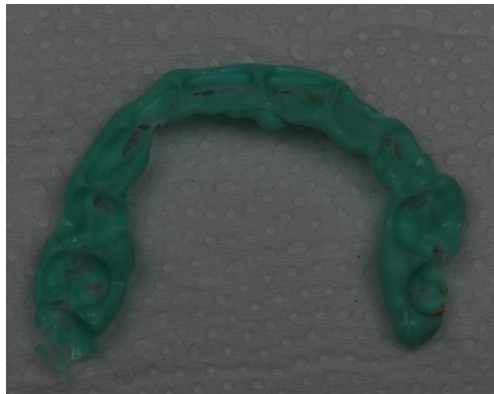A moldagem foi realizada pela técnica da dupla moldagem com silicona de adição (Figura 12) e o registro de mordida com o material para essa finalidade foi (Futar – VOCO) (Figura 13).

**Figura 12: Moldagem com silicona de adição pesada**



Fonte: Autoria própria

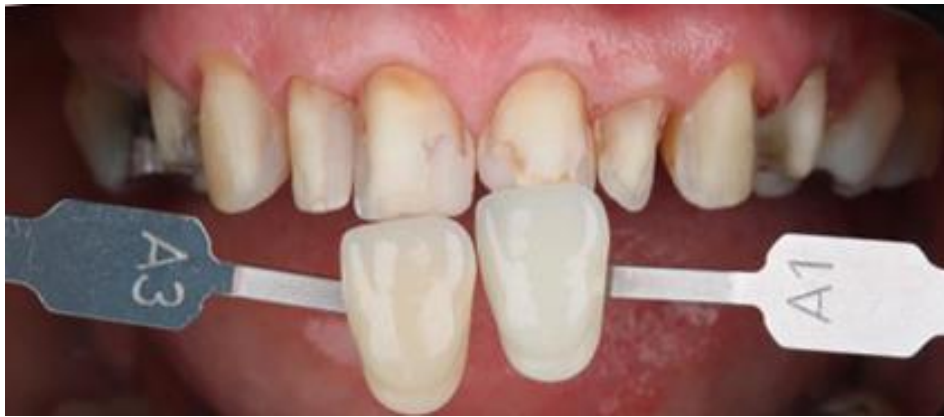**Figura 13: Registro de mordida**



Fonte: Autoria própria

A escolha da cor foi feita utilizando a escala Vita e a fotografia enviada para o protético para uma comunicação mais eficiente e resultado assertivo (Figura 14).

**Figura 14: Escolha de cor com a escala Vita**



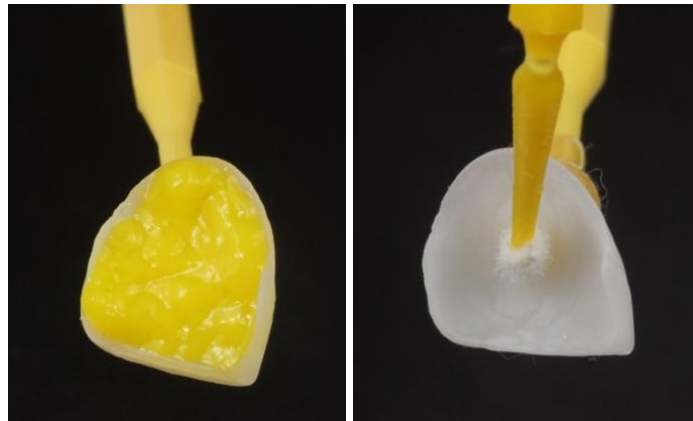
Fonte: Autoria própria

Em sessão seguinte, as peças foram provadas em cada dente para avaliação da adaptação e realizada a escolha da cor do cimento resinoso fotopolimerizável. Para os dentes 13 ao 23, o cimento utilizado foi o Nx3 cor yellow (Kerr). Enquanto para os dentes 15 (coroa total), 14 e 24 (onlays) o cimento de escolha foi o cimento resinoso dual cor yellow do Nx3 (Kerr).

O preparo das peças consistiu na aplicação do ácido fluorídrico 5% por 20 segundos, lavagem, secagem, ácido fosfórico 37% por 15 segundos seguido de lavagem e secagem (Figura 14), silano por 5 minutos (Prosil – FGM) (Figura 16), aplicação do adesivo do sistema adesivo autocondicionante de dois passos FL-Bond II – SHOFU (Figura 17) e fotopolimerização por 20 segundos (Figura 18).

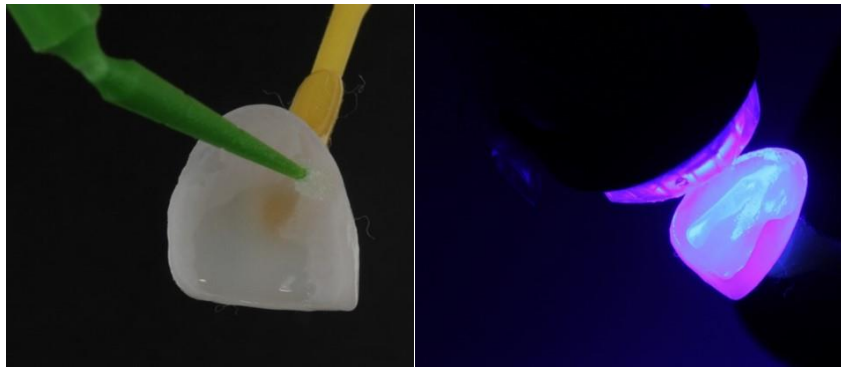
Em seguida foi realizado o isolamento absoluto modificado no paciente e o preparo dos dentes iniciando pela profilaxia com pedra pomes e água, aplicação de ácido fosfórico 37% por 30 segundos no esmalte, lavagem, secagem, aplicação do primer do sistema adesivo FL-Bond II – SHOFU, evaporação do solvente, aplicação do adesivo e fotopolimerização por 20 segundos. O cimento resinoso foi inserido no interior dos laminados cerâmicos e levado em posição. A remoção do excesso de cimento foi feita com microbrush e após a fotopolimerização, com lâmina de bisturi número 12.

**Figura 15 e 16: Aplicação do ácido fluorídrico e do silano**



Fonte: Autoria própria

**Figura 17 e 18: Aplicação do sistema adesivo e fotopolimerização**

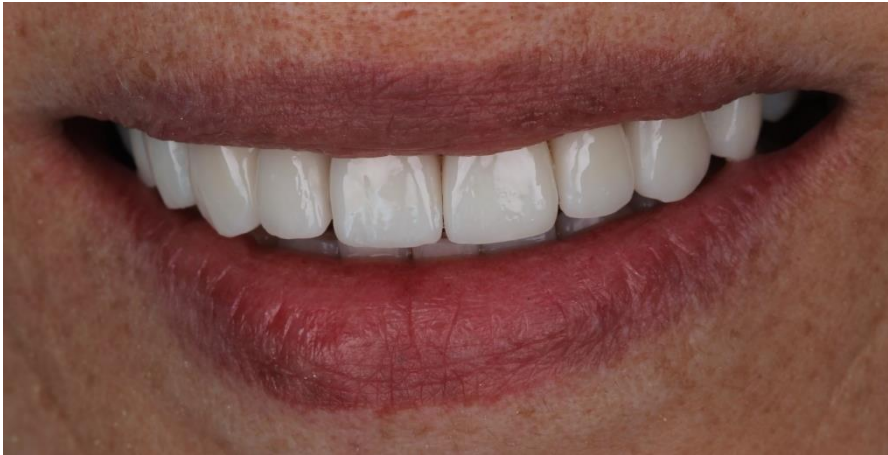

Fonte: Autoria própria

As Figuras de 19 a 22 mostram o resultado final imediato, logo após a remoção do isolamento absoluto modificado. A checagem dos contatos oclusais e das guias de protrusão e lateralidade foram realizadas imediatamente.

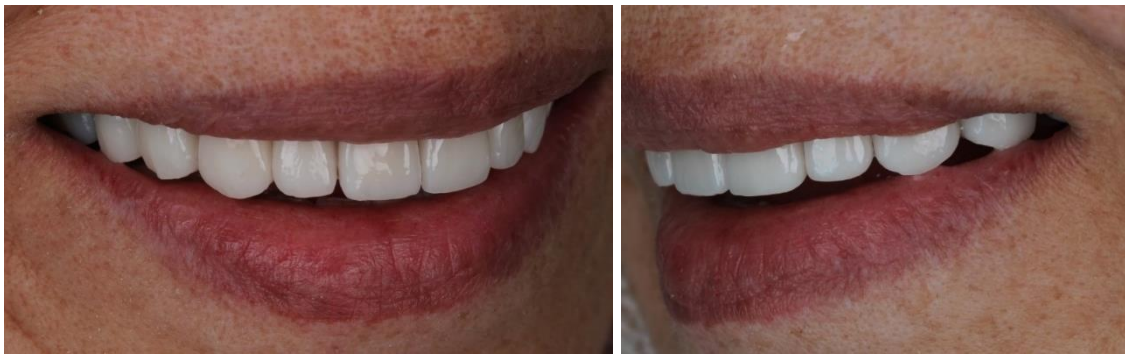

**Figura 19: Vista frontal das peças cimentadas.**



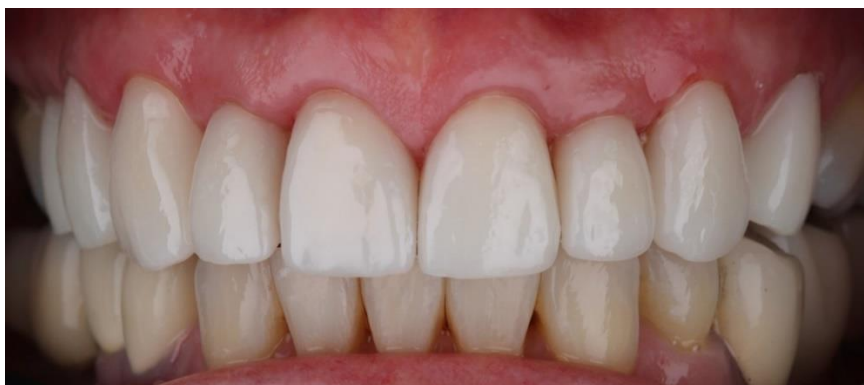Fonte: Autoria própria

**Figura 20: Vista lateral direita e esquerda das peças cimentadas.**



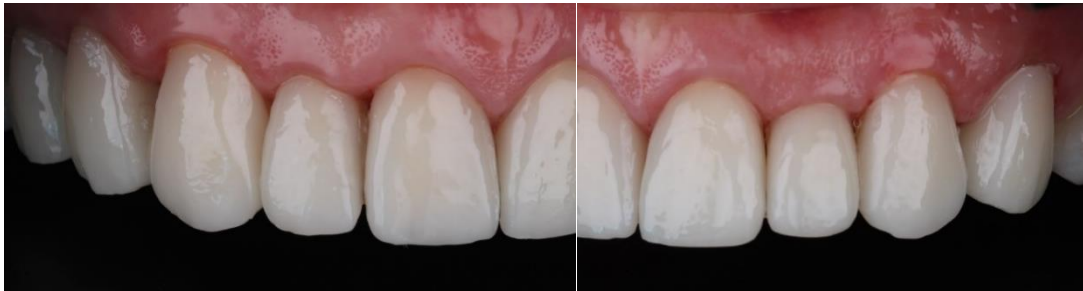
Fonte: Autoria própria

**Figura 21: Vista intrabucal das peças cimentadas do arco superior.**



Fonte: Autoria própria

**Figura 16: Vista intrabucal direita das peças cimentadas do arco superior.**



Fonte: Autoria própria

## 4 DISCUSSÃO DE CASO

Para a realização de um tratamento com laminados cerâmicos, é crucial um diagnóstico preciso para que um planejamento adequado seja traçado e isso inclui uma análise estética facial e dental, um enceramento diagnóstico, um mock-up e um guia de preparo. Essas etapas irão possibilitar ao profissional visualizar o resultado antes mesmo de iniciar o procedimento, bem como orientar e guiar o preparo dental e a confecção dos laminados cerâmicos possibilitando um esboço prévio ao paciente do resultado futuro.

Outro aspecto de suma importância é a conversa inicial com o paciente, em que se deve avaliar os anseios e as expectativas em relação ao tratamento e cabe ao profissional alinhá-los com o planejamento. Além disso, o paciente deve ser conscientizado dos benefícios e as limitações dos laminados cerâmicos e dos cuidados necessários para a sua manutenção. O paciente deve ser informado sobre as possíveis complicações, como fraturas, descolamentos, infiltrações, sensibilidade e alterações gengivais, que podem ocorrer durante ou após o tratamento. O consentimento informado do paciente é essencial para a realização do tratamento.

Os laminados cerâmicos são restaurações indiretas que consistem em lâminas de porcelana que são cimentadas posterior a um preparo, na superfície vestibular dos dentes, visando melhorar a forma, a cor e o alinhamento deles. Com relação aos laminados de cerâmicas, a combinação com os dentes naturais, leva a questão da busca da mescla da cor que seja compatível e sublime, onde a cor do dente/substrato, a espessura do material cerâmico que irá ser utilizada e o tipo de cimento são fatores determinantes para obtenção do resultado estético das facetas laminadas (KANDIL et al., 2019).

A escolha do tipo de laminado cerâmico depende de vários fatores, como a cor e a posição dos dentes, a presença de restaurações, o formato e o tamanho dos dentes, a oclusão e a função mastigatória do paciente. O profissional deve avaliar cada caso individualmente e selecionar o preparo mais adequado para cada situação. Uma vez que as facetas indiretas possuem taxas expressivas de



longevidade e bom sucesso clínico, possuindo excelente biocompatibilidade com tecidos gengivais e periodontais, entre suas principais indicações estão dentes manchados ou escurecidos, diastemas, dentes lascados, dentes levemente girados, discrepâncias no tamanho e formas. (ZANCO, DE SOUZA PASSONI., 2023)

A cimentação adesiva é uma etapa fundamental para o sucesso dos laminados cerâmicos, pois envolve a união entre o substrato dental, o agente cimentante e a superfície interna da restauração. A escolha do cimento adequado depende de vários fatores, como o tipo e a espessura do material cerâmico, a cor do substrato dental, a translucidez da restauração, a técnica de cimentação e as propriedades físicas e químicas do cimento. (SOUZA JUNIOR, Eduardo et al., 2014).

Os cimentos resinosos fotoativados são os mais indicados para a cimentação de laminados cerâmicos, pois apresentam alta resistência adesiva, boa estabilidade de cor, baixa solubilidade e baixa espessura de película. No entanto, eles exigem um protocolo adesivo rigoroso, que envolve o condicionamento ácido do esmalte, a aplicação de um sistema adesivo e a ativação do cimento por meio de uma fonte de luz. (SOUZA JUNIOR, Eduardo et al., 2014). Além disso, a escolha do cimento adequado também afeta o resultado estético e funcional do tratamento, pois interfere na cor, na translucidez, na resistência e na durabilidade dos laminados. (HILGERT, Leandro Augusto et al., 2009).

## **5 CONCLUSÃO**

Os laminados cerâmicos são uma opção de tratamento eficaz e previsível para a reabilitação estética dos dentes anteriores proporcionando um sorriso harmônico e natural, desde que sejam realizados com critério, planejamento e técnica adequados. O profissional deve estar capacitado para realizar esse tipo de tratamento, bem como para orientar o paciente sobre os cuidados que devem ser tomados para a longevidade do tratamento.

## REFERÊNCIAS BIBLIOGRÁFICAS

AZEVEDO, Beatriz Moreira. Restaurações indiretas: os diferentes sistemas de cimentação adesiva. 2020.

BISPO, Luciano Bonatelli. Laminados cerâmicos na clínica integrada. Revista de Odontologia da Universidade Cidade de São Paulo, v. 30, n. 1, p. 83-94, 2018.

Cardoso PC, Cardoso LC, Decurcio RA, Monteiro LJE. Restabelecimento estético funcional com laminados cerâmicos. Robrac. 2011; 20(52): 88-93.

CORRÊA, Jéssica Caroline Velasco. FACETAS EM CERÂMICA: HARMONIZAÇÃO E ESTÉTICA.

DA COSTA, Clara Leyne Alves Benjamim et al. Facetas diretas ou indiretas qual técnica escolher Direct or indirect facets which technique to choose. Brazilian Journal of Health Review, v. 5, n. 3, p. 10148-10156, 2022.

DE SOUZA, Evelise Machado et al. Facetas estéticas indiretas em porcelana. Jornal Brasileiro de Dentística & Estética, v. 1, n. 3, 2010.

HILGERT, Leandro Augusto et al. A escolha do agente cimentante para restaurações cerâmicas. Clínica-Int J Braz Dent, v. 5, n. 2, p. 194-205, 2009.

KANDIL, Bassem SM et al. Effect of ceramic translucency and luting cement shade on the color masking ability of laminate veneers. Dental research journal, v. 16, n. 3, p. 193, 2019.

SOUZA-JUNIOR, Eduardo et al. Fotoativação na atualidade: conceitos e técnicas clínicas. Clin Int J Braz Dent, v. 10, n. 2, p. 24-30, 2014.

ZANCO, Patricia; DE SOUZA PASSONI, Giulienne Nunes. Abordagem qualitativa das principais indicações entre facetas diretas em resina composta e facetas indiretas em cerâmica. Revista Mato-grossense de Odontologia e Saúde, v. 1, n. 1, p. 52-64, 2023.