

UNIVERSIDADE DO SAGRADO CORAÇÃO

CAROLINA FERNANDES RUIZ

**OCORRÊNCIA DAS MANIFESTAÇÕES BUCAIS EM
TECIDOS MOLES EM CRIANÇAS ASSISTIDAS NA
CLÍNICA DE ODONTOPEDIATRIA DA USC**

BAURU
2016

CAROLINA FERNANDES RUIZ

**OCORRÊNCIA DAS MANIFESTAÇÕES BUCAIS EM
TECIDOS MOLES EM CRIANÇAS ASSISTIDAS NA
CLÍNICA DE ODONTOPEDIATRIA DA USC**

Trabalho de conclusão de curso apresentado ao Centro de Ciências da Saúde da Universidade do Sagrado Coração, como parte dos requisitos para obtenção do título de bacharel em Odontologia, sob orientação da Profa. Dra. Luciana Monti Lima Rivera. co-orientação da Profa Dra. Solange de Oliveira Braga Franzolin.

BAURU
2016

Ruiz, Carolina Fernandes

R9342o

Ocorrência das manifestações bucais em tecidos moles em crianças assistidas na clínica de odontopediatria da USC / Carolina Fernandes Ruiz. -- 2016.

29f. : il.

Orientadora: Profa. Dra. Luciana Monti Lima Rivera.

Coorientadora: Profa. Dra. Solange de O. B. Franzolin.

Trabalho de Conclusão de Curso (Graduação em Odontologia)
- Universidade do Sagrado Coração - Bauru - SP

1. Lesões de tecidos moles. 2. Epidemiologia. 3. Criança. I. Rivera, Luciana Monti Lima. II. Franzolin, Solange de O. B. III. Título.



ATA DE DEFESA DE TRABALHO DE CONCLUSÃO DE CURSO

Ata de Defesa do Trabalho de Conclusão de Curso em Odontologia de Carolina Fernandes Ruiz.

Ao dia cinco de dezembro de dois mil e dezesseis, reuniu-se a banca examinadora do trabalho apresentado como Trabalho de Conclusão de Curso em Odontologia de Carolina Fernandes Ruiz intitulado: "**Ocorrência das manifestações bucais em tecidos moles em crianças assistidas na clínica de odontopediatria da USC**". Compuseram a banca examinadora os professores Dra. Luciana Monti Lima Rivera, Msa. Joselene Yamashita e Dra. Carolina Ortigosa Cunha. Após a exposição oral, a candidata foi arguida pelos componentes da banca que se reuniram, e decidiram, APROVADA, com a nota 10 a monografia. Para constar, fica redigida a presente Ata, que aprovada por todos os presentes, segue assinada pelo Orientador e pelos demais membros da banca.

Luciana Monti Lima

Dra. Luciana Monti Lima Rivera (Orientadora)

Joselene marceli Yamashita

Msa. Joselene Yamashita (Avaliador 1)

Carolina Ortigosa Cunha

Dra. Carolina Ortigosa Cunha (Avaliador 2)

AGRADECIMENTOS

Primeiramente à Deus por permitir a conclusão deste ciclo, por ter me guiado e abençoado em todos os projetos realizados até o final da graduação, também por ter colocado no meu caminho pessoas tão queridas e que somaram muito no meu aprendizado acadêmico e pessoal.

À Profª. Drª Luciana Monti Lima Rivera, minha querida orientadora, por todo incentivo desde o primeiro projeto que realizamos juntas, por toda paciência para transmitir seus conhecimentos e pela calma que sempre me passou quando precisei para concluir alguns trabalhos. Agradeço por ter confiado à mim este projeto e por todo carinho e prestabilidade direcionados à minha pessoa.

À querida Profª. Drª. Carolina Ortigosa Cunha, que desde o primeiro contato sempre se mostrou disposta a passar os conhecimentos que possui com o maior amor possível. Além disso, todas as vezes que precisei, sempre me socorreu.

À Profª. Mª. Joselene Martinelli Yamashita, que apesar de pouco tempo de convívio sempre se colocou a disposição para ajudar e esclarecer dúvidas sobre os conteúdos ministrados, sempre com muita paciência e dedicação.

À minha família, especialmente aos meus pais, por todo amor, carinho e apoio nesses quatro anos de graduação. Por sempre acreditarem na minha capacidade, pela motivação dada e por estarem presentes, mesmo que longe fisicamente, me aconselhando e me orientando quando foi preciso.

Aos meus amigos, meu profundo agradecimento por fazerem essa fase da minha vida ser a melhor possível, por estarem presentes não só nas horas de diversão, mas também nas de estudos; enfim, por fazerem que tudo fosse mais leve e fácil.

Agradeço a todos professores, em especial aos que foram meus orientadores ao longo do curso, por me transmitirem não apenas o conhecimento científico, mas também o humano, sempre com muita dedicação e amor.

Agradeço ao meu querido amigo Heitor Albergoni da Silveira, pela parceria

nas clínicas e por sempre me incentivar a superar desafios, sempre acreditando no meu potencial e me ajudando quando necessário. As minhas queridas amigas: Betina Ramos, Francielli Nunes, Isabela Barbosa, Larissa Faria, Larissa Paulino, Mariana Campiteli e Ana Beatriz Barros por todos os momentos que passamos juntas e que vou recordar com muito carinho e gratidão.

Agradeço imensamente à Arleth Maria Afonso Van-Dúnem que iniciou esse projeto, aos queridos Ítalo de Oliveira Moraes e Luiz Kawai Junior que colaboraram para a conclusão dessa pesquisa.

Muito obrigada!

Carolina Fernandes Ruiz

RESUMO

Este estudo teve como objetivo identificar as manifestações bucais em tecidos moles mais comuns no paciente infantil com a finalidade de auxiliar o Cirurgião Dentista, no seu diagnóstico e tratamento, capacitando-o a diferenciá-las das demais patologias. Para identificação das manifestações bucais mais prevalentes, foram realizados registro dos atendimentos na Clínica de Odontopediatria, da Faculdade de Odontologia da Universidade Sagrado Coração, no período de agosto de 2014 até junho de 2016. Os dados foram organizados em planilha própria, constando a identificação do paciente e estado geral, tamanho, aspecto e localização da alteração, sintomas, tempo de instalação, tratamento e tempo de recuperação e provável diagnóstico. Foram avaliadas 262 crianças e 33 crianças apresentavam algum tipo de alteração. Os resultados foram tabulados e apresentados por análise estatística descritiva (frequência absoluta e relativa). Entre as que apresentavam alterações 50% era do sexo masculino e 50% era do sexo feminino, sendo que uma paciente apresentou 2 alterações bucais. As alterações bucais registradas foram: fístula/abscesso no rebordo alveolar (33,33%); mucocele (9,09%); mucosa mordiscada (9,09%); gengivite (9,09%); afta (9,09%); lesão traumática (6,06%); hiperplasia (3,03%); queilite angular (3,03%); freio labial superior pronunciado (3,03%); pigmentação melânica (3,03%); língua geográfica (3,03%); herpangina (3,03%); distúrbio de erupção dentária (3,03%) e uso prolongado de chupeta (3,03%). A localização mais frequente das alterações bucais registradas foi o rebordo gengival/ alveolar inferior (24,24%), seguida do rebordo gengival/ alveolar superior (21,21%), mucosa alveolar superior (9,09%), mucosa jugal direita e esquerda (9,09%), mucosa labial inferior (9,09%), mucosa labial superior (6,06%), palato duro (6,06%), comissura labial (3,03%), lábio superior (3,03%), lábio inferior (3,03%), dorso da língua (3,03%) e bordas laterais da língua (3,03%). Estudos como este que apontam as prevalências de alterações bucais em uma população específica são extremamente importantes, uma vez que fornecem informações para ações preventivas; além disso, com o conhecimento das alterações em tecidos moles mais comuns nos pacientes infantis, profissionais podem ficar mais atentos ao diagnóstico e orientação desses pacientes.

Palavras-chave: Lesões dos tecidos moles. Epidemiologia. Criança.

ABSTRACT

This study aimed to identify the oral manifestations in most common soft tissue in the infant patient in order to assist the surgeon dentist, diagnosis and treatment, enabling him to differentiate them from other pathologies. To identify the most prevalent oral manifestations, calls record were performed at the Clinic of Pediatric Dentistry, Faculty of Dentistry, University Sacred Heart, from August 2014 to June 2016. The data were organized in the worksheet, stating the identity of the patient and general condition, size, appearance and location of the change, symptoms, installation time, treatment and recovery time and possible diagnosis. We evaluated 262 children and 33 children had some type of change. The results were tabulated and presented by descriptive statistics (absolute and relative frequency). Among the changes that had 50% were male and 50% were female, and one patient had 2 oral amendments. The recorded oral alterations were fistula / abscess alveolar ridge (33.33%); mucocele (9.09%); nibbled mucosa (9.09%); gingivitis (9.09%); afta (9.09%); traumatic injury (6.06%); hyperplasia (3.03%); angular cheilitis (3.03%); pronounced upper labial frenulum (3.03%); melanin pigmentation (3.03%); geographic tongue (3.03%); herpangina (3.03%); tooth eruption disorder (3.03%) and prolonged use of pacifiers (3.03%). The most frequent location of the recorded oral changes was the gingival / alveolar lower (24.24%), followed by the upper gingival / alveolar ridge (21.21%), superior alveolar mucosa (9.09%), right buccal mucosa and left (9.09%), lower lip mucosa (9.09%), upper labial mucosa (6.06%), hard palate (6.06%), labial (3.03%), upper lip (3.03%), lower lip (3.03%), tongue dorsum (3.03%) and side edges of the tongue (3.03%). Studies such as this that indicate the prevalence of oral changes in a specific population are extremely important, since they provide information for preventive actions; In addition, with the knowledge of the most common soft tissue changes in children, professionals may be more attentive to the diagnosis and orientation of these patients.

Keywords: Soft tissue injuries. Epidemiology. Child.

SUMÁRIO

1 INTRODUÇÃO	8
2 OBJETIVOS	11
3 METODOLOGIA.....	12
4 RESULTADOS.....	14
5 DISCUSSÃO	19
6 CONSIDERAÇÕES FINAIS	22
REFERÊNCIAS	23
ANEXO I.....	25
ANEXO II.....	26
ANEXO III.....	28
ANEXO IV.....	29

1 INTRODUÇÃO

A prevalência de lesões bucais em crianças é observada por meio de estudos retrospectivos de biópsias orais realizadas em centros de diagnóstico bucal em diferentes países, inclusive no Brasil. Além disso, informações são obtidas por levantamentos epidemiológicos de populações infantis específicas quanto à idade, sexo, alterações sistêmicas e alergias.

Embora tais estudos forneçam informações importantes, é preciso lembrar que tais dados não refletem a prevalência de lesões orais comumente detectadas pelos dentistas em seus consultórios, já que algumas lesões bucais, tais como herpes e úlceras aftosas, são diagnosticadas com base em aspectos clínicos e anamnese. Além dos aspectos clínicos, os relatos sintomáticos e a história da lesão são fundamentais para um diagnóstico seguro. Porém, esses dados, quando reportados pelo paciente infantil, não são muito confiáveis, devido à dificuldade das crianças em descrever sensações e detalhes do desenvolvimento da lesão. O diagnóstico precoce é fundamental para que se possa estabelecer o tratamento adequado.

Baldani et al. (2001) examinaram 200 crianças do nascimento até 24 meses de idade, atendidas nas clínicas de bebês públicas do município de Ponta Grossa – PR, obtendo os seguintes resultados; 21% das crianças apresentaram alteração de mucosa; considerando-se apenas as crianças afetadas, as alterações mais prevalentes foram os cistos de inclusão (35,71%), seguidos de língua geográfica (23,81%) e candidíase (11,90%). Em 76,19% dos casos não foi necessário tratamento.

Souza (2002) revisou, num período de 15 anos (de 1985 a 2000), 2.356 biópsias de pacientes jovens (de até 14 anos de idade) do Serviço de Patologia Oral da Universidade de São Paulo, Brasil. Das lesões encontradas, as mais frequentes foram: 13,5% mucocele, 6,5% cisto dentígero e 5,4% hiperplasia fibrosa. No grupo de tumores odontogênicos, o odontoma foi o mais frequente, e ameloblastoma apresentou uma incidência significativa (27 casos).

Motisuki et al. (2005), através de um levantamento bibliográfico, limitando um período de 15 anos, apontaram lesões bucais em crianças, relatando o aspecto, evolução e tratamento, referiram-se como as mais frequentes: mucocele, infecção

primária pelo vírus herpes simples (HSV), herpes recorrente, língua geográfica, úlcera aftosa recidivante.

Lima et al. (2008) avaliaram lesões orais registradas em 20 anos de um serviço de diagnóstico (1983-2002), totalizando 9.465 biópsias, sendo que 625 provinham de crianças de 0 a 14 anos de idade. Destas, 89% ocorreram em pacientes de sete a 14 anos, sendo as mais frequentes: mucocele (17,2%), cistos dentígeros (8,6%). Na categoria de tumor, odontoma foi a lesão mais frequente (64,2%), lesões malignas ocorreram em 1,2%.

Piazzeta (2010), em estudo retrospectivo de 15 anos, descreveu a distribuição das lesões bucais e do complexo maxilomandibular, com base no diagnóstico clínico e/ou histopatológico, em crianças e adolescentes com idade entre 0 e 18 anos, atendidos na Disciplina de Diagnóstico Bucal da Universidade Federal do Paraná. Das biópsias realizadas 5,2% eram de crianças e 15% eram de adolescentes.

Mouchrek et al. (2011) realizaram levantamento das lesões orais e maxilo-faciais biopsiadas em um hospital pediátrico brasileiro, analisando biópsias registradas ao longo de um período de 16 anos (1992-2008) do Serviço de Anatomia e Patologia do Hospital Presidente Dutra, Universidade Federal do Maranhão, Brasil. Pacientes com até 16 anos de idade foram selecionados. De um total de 3.550 biópsias registradas, 88 casos (2,48%) estavam localizadas na região oral ou maxilo-facial. Taxas de incidência similares foram observadas entre os sexos e a prevalência de lesões foi maior na dentição permanente (> 12-16 anos). A maxila foi a localização anatômica mais acometida. Quanto às categorias de diagnóstico, o maior número de lesões foi encontrado no hiperplásico/reactivo. As lesões mais freqüentemente encontradas foram a hiperplasia fibrosa inflamatória e mucocele. Lesões malignas foram raramente descritas.

Vale et al.(2013) entre 2000 e 2010 avaliaram que dos 2.395 casos de lesões diagnosticadas no Laboratório de Patologia Oral da Universidade Federal de Pernambuco, Recife, Brasil, 315 (13,1%) ocorreram em pacientes menores de 18 anos de idade. As lesões mais comuns foram apresentadas no sexo feminino (59%) durante a segunda década de vida (69%). As lesões inflamatórias/reactivas foram as mais comuns (64,4%), seguido pelas neoplasias epiteliais e dos tecidos moles (8,6%). A mucocele (33,3%) foi a lesão mais comum, e a mucosa labial representou

o local mais afetado (48%). Em 61,5% das lesões, houve concordância entre hipótese clínica de diagnóstico e diagnóstico histopatológico.

Na literatura, existem poucos estudos, sobre alterações bucais pediátricas. Alguns informam dados com faixas etárias mais abrangentes, incluindo os jovens, e outros ainda se referem também aos adultos (KNIEST et al., 2011). Um estudo prévio foi realizado para levantamento das manifestações bucais no paciente infantil de 6 a 12 anos, assistido na Clínica de Odontopediatria da Faculdade de Odontologia da Universidade do Sagrado Coração, em que se observou, entre outubro de 2012 a julho de 2013, que de 129 crianças, 13 (10%) apresentaram alguma manifestação bucal em tecidos moles, sendo a lesão mais prevalente, a fístula/abscesso no rebordo alveolar (46%), seguida da estomatite herpética primária (15%) e úlcera aftosa (15%), herpes simples recorrente (8%), língua fissurada (8%) e alveólise (8%) (DABUS, 2013).

2 OBJETIVOS

O objetivo do presente estudo foi registrar e apresentar a ocorrência das manifestações bucais em tecidos moles no paciente infantil, de 5 a 13 anos, atendido na Clínica de Odontopediatria, da Faculdade de Odontologia, Universidade do Sagrado Coração, Bauru, SP, no período de agosto de 2014 a junho de 2016. Buscando mais evidências para orientar os profissionais, especialmente aqueles que atendem pacientes infantis, sobre as lesões em tecidos moles mais prevalentes.

3 METODOLOGIA

Previamente a realização do presente estudo, o projeto foi apreciado e aprovado pelo Comitê de Ética em Pesquisa pertencente à Universidade do Sagrado Coração – USC (protocolo 061/12 - Anexo I). Os pacientes menores de 18 anos têm, em seus prontuários, termo de consentimento para o tratamento, assinados pelos pais ou responsáveis, e também um termo de consentimento livre e esclarecido específico para o presente estudo foi assinado pelo responsável.

A amostra do estudo foi composta por pacientes de 5 a 13 anos de idade assistidos na Clínica da Disciplina de Odontopediatria, Faculdade de Odontologia - Universidade Sagrado Coração, em Bauru, São Paulo, que se submeteram a anamnese e exame físico extra e intrabucal, no período de agosto de 2014 a junho de 2016. As crianças que frequentam a Clínica de Odontopediatria recebem tratamento odontológico restaurador e/ou preventivo, em atendimentos agendados, semanalmente, por alunos do sétimo e oitavo semestre do curso de Odontologia, sob supervisão de professores da disciplina. Exames radiográficos, biópsias e outros exames laboratoriais são solicitados quando necessário, para elaborar o diagnóstico definitivo (TOMMASI, 2002).

Para o registro das manifestações em tecidos moles, uma única pesquisadora observou cada um dos pacientes, registrando todas as características da lesão, seguindo uma ficha elaborada com base em ficha do Manual de Especialidades em Saúde Bucal (BRASIL, 2008) (Anexo II). Esta pesquisadora foi calibrada previamente mediante estudo e revisão de diversos trabalhos publicados com a descrição de lesões bucais em tecidos moles na cavidade bucal da criança.

As lesões foram categorizadas segundo o CID-10 (WHO, 2008), utilizando-se o Capítulo XI: Doenças do Aparelho Digestivo – Doenças da Cavidade Oral, das Glândulas Salivares e dos Maxilares (ANEXO III). A localização da lesão foi categorizada com base no diagrama de Roed Petersen e Renstrup (1969), modificada por Kleinman (1994), e Freitas (2004) (ANEXO IV).

Os dados foram arquivados em formulários próprios, desenvolvidos para a pesquisa, codificado para preservar o sigilo dos participantes da pesquisa.

As ocorrências das manifestações bucais foram organizadas em planilhas do programa Excel® versão 2007 (Microsoft Corporation, USA) e os dados obtidos na

coleta foram analisados por estatística descritiva com resultados apresentados pela frequência absoluta e relativa.

4 RESULTADOS

Todas as ocorrências de manifestações bucais encontradas nos pacientes infantis atendidos na Clínica de Odontopediatria da Faculdade de Odontologia da Universidade Sagrado Coração, com exceção das ocorrências de lesões de cárie e demais alterações em tecidos duros, como as hipoplasias e anomalias dentárias, foram registradas nas fichas específicas deste estudo.

No período de agosto de 2014 à junho de 2016 foram atendidas 262 crianças, sendo que 33 (12,59%) apresentaram algum tipo de alteração bucal.

A média de idade das crianças que apresentaram algum tipo de manifestação foi de 8 anos, sendo que a criança mais jovem tinha 5 anos e a mais velha 13 anos. Em relação ao gênero das crianças acometidas por alterações, 50% eram do gênero masculino e 50% do gênero feminino, sendo que uma paciente apresentou 2 alterações bucais, registradas neste levantamento.

As alterações bucais registradas estão listadas em números absolutos e frequência na Tabela 1.

Tabela 1. Alterações bucais registradas em números absolutos e frequência, assim como a identificação das figuras que ilustram cada tipo de alteração.

Manifestação	Número de casos	Frequência (%)	Figura
Fístula	11	33,33%	1A
Mucocele	3	9,09%	1B
Mucosa mordiscada	3	9,09%	2A
Gengivite	3	9,09%	2B
Afta	3	9,09%	3A
Lesão traumática	2	6,06%	3B
Hiperplasia	1	3,03%	4A
Queilite angular	1	3,03%	4B
Freio labial superior pronunciado	1	3,03%	5A
Pigmentação melânica	1	3,03%	5B
Língua geográfica	1	3,03%	6A

Herpangina	1	3,03%	6B
Distúrbio de erupção dentária	1	3,03%	7A
Uso prolongado de chupeta	1	3,03%	7B

Fonte: Elaborado pela autora.

As localizações das alterações bucais registradas estão representadas e descritas no Gráfico 1.

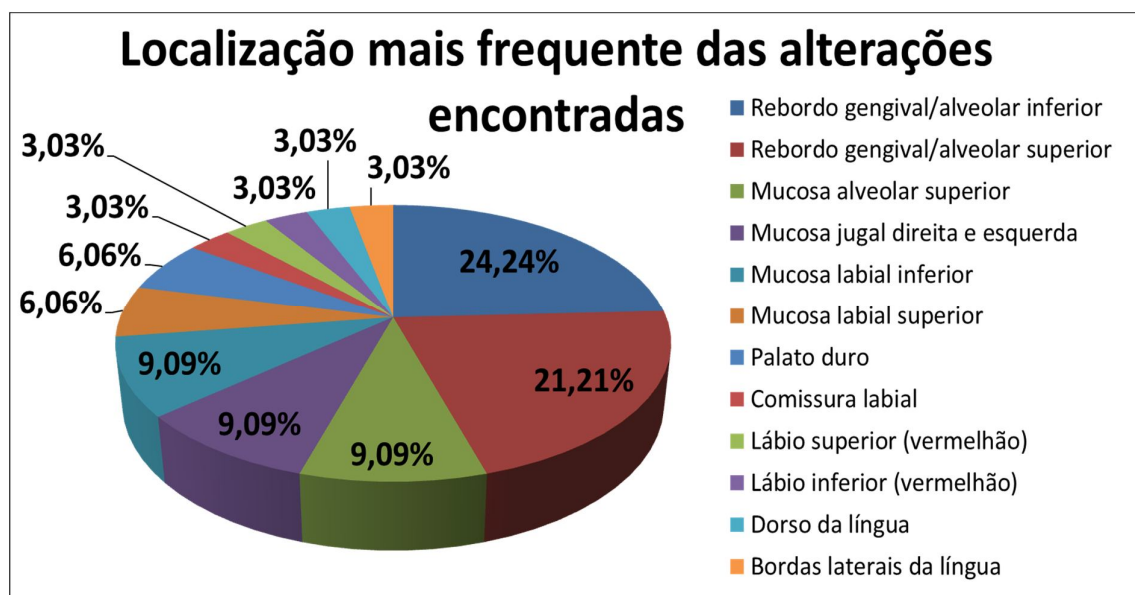
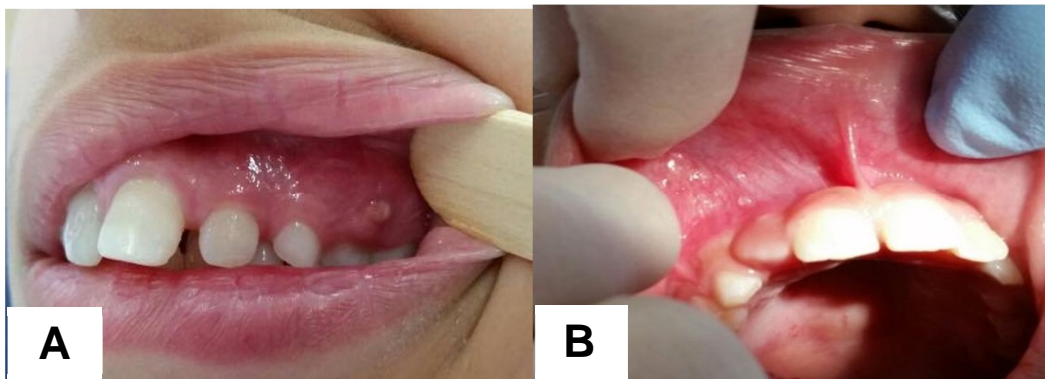


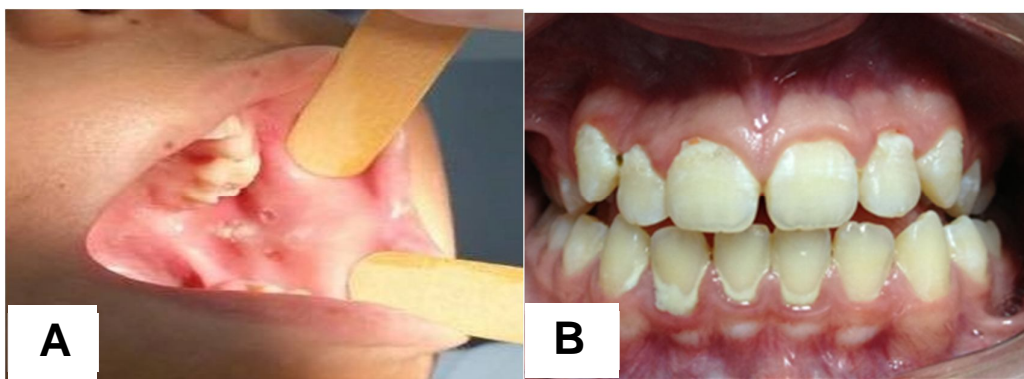
Gráfico 1. Localizações das alterações bucais registradas em frequência (%).

Figura 1. A - Aspecto clínico de fístula no rebordo gengival superior referente à extensa lesão de cárie e infecção do elemento. B. Aspecto clínico de mucocele, acúmulo de saliva.



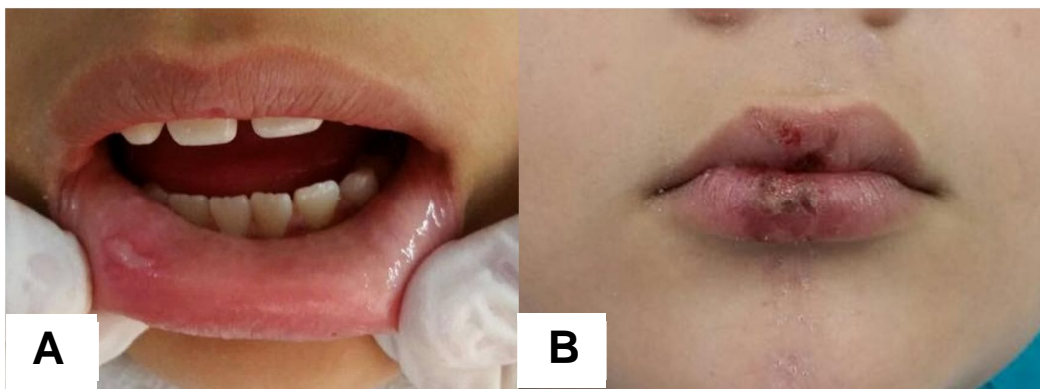
Fonte: Elaborado pela autora

Figura 2. A. Aspecto clínico de mucosa mordiscada devido ao hábito de morder as bochechas. B. Aspecto clínico de gengivite.



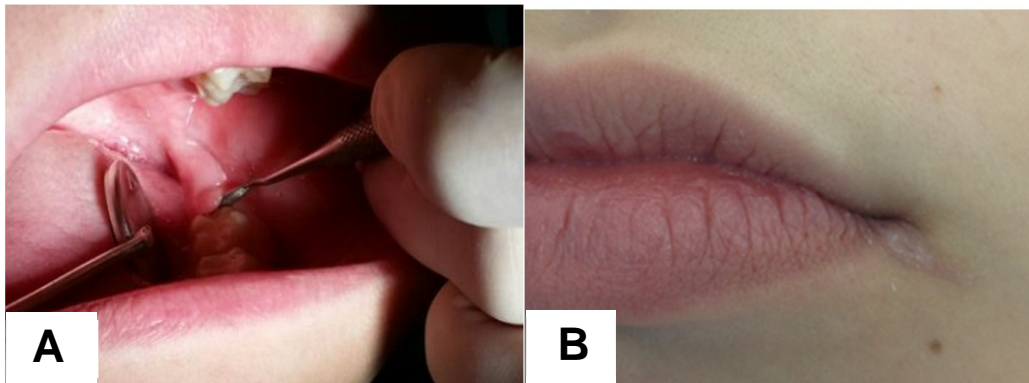
Fonte: Elaborado pela autora.

Figura 3. A. Aspecto clínico de afta. B. Aspecto clínico de lesão traumática nos lábios.



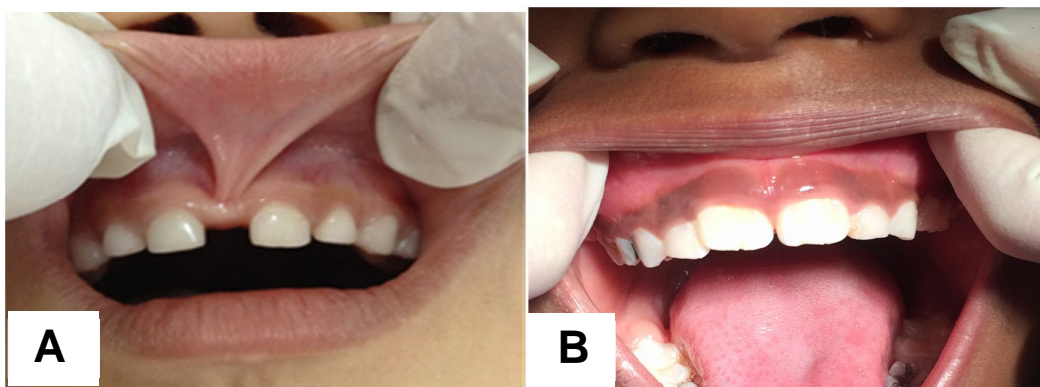
Fonte: Elaborado pela autora.

Figura 4. A. Aspecto clínico de hiperplasia no rebordo gengival inferior. B. Aspecto clínico da queilite angular.



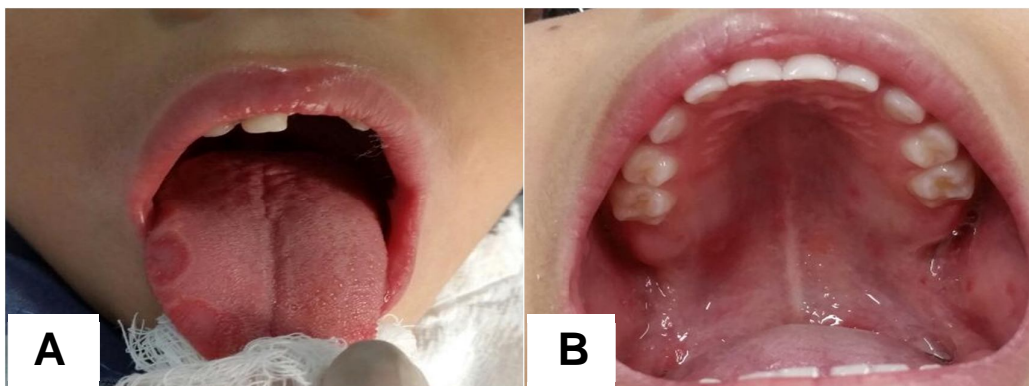
Fonte: Elaborado pela autora.

Figura 5. A. Aspecto clínico do freio labial pronunciado. B. Aspecto clínico da pigmentação melânica.



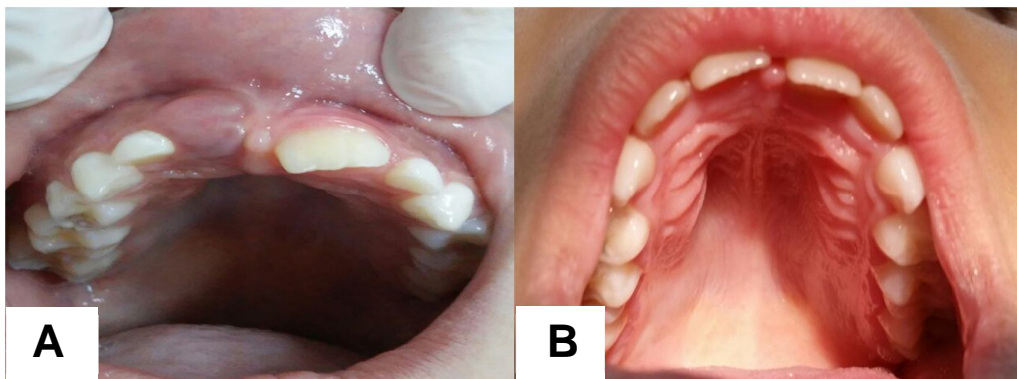
Fonte: Elaborado pela autora.

Figura 6. A. Aspecto clínico da língua geográfica. B. Aspecto clínico da herpangina.



Fonte: Elaborado pela autora.

Figura 7. A. Aspecto clínico do distúrbio de erupção dentária. B. Aspecto clínico das sequelas do uso prolongado de chupeta.



Fonte: Elaborado pela autora.

5 DISCUSSÃO

A porcentagem de prevalência de alterações bucais do presente estudo (12,59%) apresentou-se abaixo daquela apresentada pela literatura consultada. Baldani et al. (2001) encontraram uma prevalência de 21% ao avaliar alterações bucais em crianças entre 0 e 24 meses de idade, atendidas nas clínicas de bebês públicas no município de Ponta Grossa-PR. Padovani et al. (2014) encontraram uma prevalência 34,8% em estudo sobre manifestações bucais em tecidos moles durante a primeira infância em crianças brasileiras, cuja a faixa etária do estudo foi entre 0 e 3 anos. Esta diferença de valores de prevalência pode ser atribuída à diferença de faixa etária envolvida nesses estudos, uma vez que o presente estudo restringiu-se à faixa etária entre 5 e 13 anos, que representa a faixa etária atendida na Clínica de Odontopediatria da Universidade do Sagrado Coração.

O presente estudo mostrou equilíbrio entre os gêneros acometidos por alterações, 50% do sexo feminino e 50% do sexo masculino, diferentemente do estudo mostrado por Cavalcanti et al. (1999) que mostraram um estudo no qual avaliou lesões bucais de tecido mole e ósseo em crianças e adolescentes, sendo a maioria encontrada no gênero masculino, embora tenham encontrado no gênero feminino a lesão de maior prevalência (mucocele -25,4%).

A descrição mais semelhante à encontrada no presente estudo foi feita anteriormente por Pinto et al. (2009), que ao descreverem um estudo realizado em pacientes com idades entre 3 a 14 anos, da Faculdade de Medicina Dentária da Universidade do Porto, apontaram como as alterações mais prevalentes a mordedura da bochecha (21,9%), língua fissurada (14,0%), ulcerações aftosas recorrentes (7,1%), lesões traumáticas (5,9%) e a fístula.

A fístula/abscesso foi a alteração mais prevalente no presente estudo (33,33%), tendo sido encontrada a citação desta alteração somente por Pinto et al. (2009), que apontou a fístula como a alteração de menor prevalência (4,9%). Quando se trata de um levantamento de alterações bucais em um centro de atendimento odontológico gratuito e geral, ou seja, onde é realizado o tratamento completo, desde a prevenção até a reabilitação protética do paciente infantil, acredita-se que há um número maior de crianças com presença de lesões de cárie extensas que possam estar comprometendo a saúde pulpar. A presença da fístula

é um reflexo destes fatores e irá regredir espontaneamente após o tratamento endodôntico do dente responsável pelo foco infeccioso. Além disso, acredita-se que tal alteração não esteja mais citada na literatura porque os pesquisadores não a consideram como uma alteração ou lesão bucal que se enquadre em estudos de tecidos moles, devido sua origem dentária.

A localização mais frequente das alterações bucais registradas foi o rebordo gengival/ alveolar inferior (24,24%), seguida do rebordo gengival/ alveolar superior (21,21%), mucosa alveolar superior (9,09%), mucosa jugal direita e esquerda (9,09%), mucosa labial inferior (9,09%), mucosa labial superior (6,06%), palato duro (6,06%), comissura labial (3,03%), lábio superior (vermelhão) (3,03%), lábio inferior (vermelhão) (3,03%), dorso da língua (3,03%) e bordas laterais da língua (3,03%). Estes resultados corroboram com os achados de Mouchrek et al. (2011) que ao realizarem um levantamento das lesões orais e maxilo-faciais biopsiadas em um hospital pediátrico brasileiro, analisando biópsias registradas ao longo de um período de 16 anos (1992-2008) do Serviço de Anatomia e Patologia do Hospital Presidente Dutra, Universidade Federal do Maranhão, Brasil, constataram que a maxila em geral foi a localização anatômica mais acometida. Em contrapartida, Padovani et al. (2008) ao avaliarem as manifestações bucais em tecidos moles em 586 crianças de 0 a 3 anos de idade do município de Mauá (SP), constataram que a região do palato foi a região onde mais se concentraram as manifestações bucais (16,7%), seguido da gengiva (11,4%), rodete/rebordo (8,9%) e língua (7,8%). Outras regiões onde foram observadas manifestações bucais apareceram numa frequência menor, como lábio (3,2%), mucosa (2,2%) e assoalho (1,9%). Mais uma vez, a diferença de faixa etária estudada pode ter contribuído para esta mudança de prevalência de tipos de alterações e conseqüentemente suas localizações.

Majorana et al. (2010) realizaram um estudo transversal retrospectivo utilizando prontuários no período de janeiro de 1997 a Dezembro de 2007. Os dados coletados foram: idade, sexo e o diagnóstico patológico incluído. No total, 10.128 crianças (0-12 anos de idade) foram avaliadas. A frequência de crianças com lesões da mucosa oral foi de 28,9%, e não foram observadas diferenças relacionadas ao gênero, assim como o atual estudo. As lesões mais frequentes foram candidíase oral (28,4%); língua geográfica e outras lesões da língua (18,5%); lesões traumáticas (17,8%); ulcerações aftosas recorrentes (14,8%); herpes simples (9,3%) e eritema

multiforme (0,9%). No presente estudo também foram identificadas um tipo de infecção fúngica (queilite angular . 3,03%) e ainda as lesões traumáticas (6,06%), aftas (9,09%) e língua geográfica (3,03%).

Basalamah et al. (2016) investigaram a prevalência de diferentes anomalias bucais em escolares na cidade de Sanaa, Iêmen. Uma amostra de 1000 escolares públicas e privadas com idades entre 4-12 anos foram examinados pelo mesmo examinador. A prevalência total de anomalias orais foi de 15,1%, e mais comumente em meninos (relação masculino: feminino de 3,2: 1), contradizendo o que foi encontrado pelo atual estudo onde a porcentagem de alterações foi de 12,59% e não mostrou predileção por gênero (50% masculino e 50% feminino). Esta diferença pode ser dada pela grande diferença entre o número de crianças avaliadas, sendo que Basalamah et al. (2016) avaliaram um número 4 vezes maior de amostra, além disso, os autores avaliaram e incluíram em sua pesquisa as alterações em tecido duro. As alterações em tecidos moles apontadas como mais prevalentes foram língua fissurada (4,0%), seguido por anquiloglossia (1,8%), língua geográfica (0,9%), macroglossia (0,4%) e língua pilosa (0,3%). Se restringindo em sua maioria à localização das alterações na região de língua, diferentemente do atual estudo que diagnosticou alterações/lesões em vários locais da boca.

6 CONSIDERAÇÕES FINAIS

Estudos como este que apontam as prevalências de alterações bucais em uma população específica são extremamente importantes, uma vez que fornecem informações para ações preventivas, sejam em ações coletivas ou individuais; podem fornecer dados para comparações temporais ou cíclicas de determinados surtos de algum tipo de lesão; além disso, com o conhecimento das alterações em tecidos moles mais comuns nos pacientes infantis, profissionais podem ficar mais atentos ao diagnóstico e orientação desses pacientes.

REFERÊNCIAS

- BALDANI, M.H.; LOPES C.M.; SCHEIDT W.A. Prevalência de alterações bucais em crianças atendidas nas clínicas de bebês públicas de Ponta Grossa - PR, Brasil. **Pesq Odontol Bras**, Ponta Grossa, PR, v. 15, n. 4, p. 302-307, 2001. Disponível em: <<http://www.scielo.br/pdf/pob/v15n4/a06v15n4.pdf>>. Acesso em: 28 out. 2016.
- BASALAMAH, M.; BAROUDI, K. Prevalence of oro-dental anomalies among schoolchildren in Sana'a city, Yemen. **East Mediterr Health J**, v. 22, n. 1, p. 33-38, 2016. Disponível em: <<https://www.ncbi.nlm.nih.gov/pubmed/27117648>>. Acesso em: 28 out. 2016.
- BRASIL. Ministério da Saúde. Secretaria de Atenção à Saúde. Departamento de Atenção Básica. **Manual de especialidades em saúde bucal**. Brasília,DF: Ministério da Saúde, 2008. Disponível em: <<http://zip.net/bqtyFQ>>. Acesso em: 28 out. 2016.
- CAVALCANTE, A.S.R., et al. Oral lesions found in children and adolescents. Pós-Grad. **Rev. Fac. Odontol**. São José dos Campos, v. 2, n. 1, p. 67-75, jan./jun. 1999.
- DABUS, M. **Ocorrência das manifestações bucais em crianças assistidas na clínica de odontopediatria**. Trabalho de Conclusão de Curso (Odontologia) – Centro de Ciências da Saúde ,Universidade Sagrado Coração, Bauru, São Paulo,2013. Disponível em: <<http://conic-semesp.org.br/anais/files/2013/trabalho-1000016314.pdf>>. Acesso em: 28 out. 2016.
- FREITAS, A.; ROSA, J.E.; FARIA E SOUZA, I. Radiologia odontológica. **Artes Médicas**, São Paulo 6. ed., 833 p., 2004.
- PINTO, A. et al. O que o Médico Pediatra deve saber sobre patologias dos tecidos moles orais na população pediátrica. **Acta Pediatr Port**. v. 40, n. 1, p. 15-21, 2009.
- KLEINMAN, D.V.; SWANGO, P.A.; PINDBORG, J.J. Epidemiology of oral mucosal lesions in United States schoolchildren: 1986-87. **Community Dent Oral Epidemiol**, v. 22, n. 4, p. 243-253. Aug. 1994. Disponível em: <<http://zip.net/bdtych>>. Acesso em: 28 out. 2016.
- KNIEST, G. et al. Frequência das lesões bucais diagnosticadas no Centro de Especialidades Odontológicas de Tubarão (SC). **Rev Sul bras de Odontol**, v. 8, n. 1, p. 13-18, 2011. Disponível em: <<http://zip.net/bwtw9D>>. Acesso em: 28 out. 2016.
- LIMA, Gda. S. et al. A survey of oral and maxillofacial biopsies in children. A single-center retrospective study of 20 years in Pelotas-Brazil. **J. Appl. Oral Sci.**, v. 16, n. 6, p. 397-402, 2008. Disponível em: <<http://zip.net/bntxN5>>. Acesso em: 28 out. 2016.
- MAJORANA, A. et al. Oral mucosal lesions in children from 0 to 12 years old: ten years' experience. **ARTICLE in ORAL SURGERY, ORAL MEDICINE, ORAL**

PATHOLOGY, ORAL RADIOLOGY, AND ENDODONTOLOGY. v. 110, n. 1, p. 13-18, may. 2010. Disponível em: <<http://zip.net/bttyrY>>. Acesso em: 28 out. 2016.

MOTISUKI, C.; LIMA, L.M.; SANTOS-PINTO, L. A abordagem clínica das principais lesões bucais em crianças. **Pediatria Moderna**, São Paulo, v. 4, p. 190-196, 2005.

MOUCHREK, M.M.M. et al. Oral and maxillofacial biopsied lesions in Brazilian pediatric patients: A 16-year retrospective study. **Rev Odonto Cienc**, Porto Alegre. v. 26, n. 3, p. 222-226, sept. 2011. Disponível em: <<http://zip.net/bdtycm>>. Acesso em: 28 out. 2016.

PADOVANI, M.C. et al. Prevalence of oral manifestations in soft tissues during early childhood in Brazilian children. **Braz Oral Res.**, v. 28.n. 36, aug. 2014. Disponível em: <<https://www.ncbi.nlm.nih.gov/pubmed/25166768>>. Acesso em: 28 out. 2016.

PIAZZETA, C.M. **Lesões bucais e do complexo maxilomandibular em crianças e adolescentes: estudo retrospectivo de 15 anos.** Dissertação. Programa de Pós-Graduação em Odontologia, área de concentração em Saúde Bucal durante a Infância e Adolescência, Setor de Ciências da Saúde, Universidade Federal do Paraná, 2010.

ROED-PETERSEN, B.; RENSTRUP, G.. A topographical classification of the oral mucosa suitable for electronic data processing. Its application to 560 leukoplakias. **Acta Odontol Scand.** v. 27, n. 6, p. 681-695, dec. 1969. Disponível em: <<https://www.ncbi.nlm.nih.gov/pubmed/5262411>>. Acesso em: 28 out. 2016.

SOUSA, F.B. et al. Pediatric oral lesions: a 15-year review from Sao Paulo, Brazil. **J Clin Pediatr Dent.** v. 26, n. 4, p. 413-418, 2002. Disponível em: <<http://zip.net/bptypP>>. Acesso em: 28 out.2016.

TOMMASI, A.F. **Diagnóstico em Patologia Bucal.** São Paulo: Pancast Editorial , 2002.

VALE, E.B. et al. A review of oral biopsies in children and adolescents: a clinicopathological study of a case series. **J Clin Exp Dent.** v. 5, n. 3, p. 144-149, 2013. Disponível em: <<https://www.ncbi.nlm.nih.gov/pubmed/24455070>>. Acesso em: 28 out. 2016.

WORLD HEALTH ORGANIZATION. **International Statistical Classification of Diseases and Related Health Problems. CID-10**, 10th rev. version for 2008.

ANEXO I

PRPPG
Pró-Reitoria
de Pesquisa e
Pós-Graduação

COMITÊ DE ÉTICA EM PESQUISA**CERTIFICADO**

Baseado em parecer competente este Comitê de Ética em Pesquisa analisou o Projeto “OCORRÊNCIA DAS MANIFESTAÇÕES BUCAIS EM CRIANÇAS ASSISTIDAS NA CLÍNICA DE ODONTOPEDIATRIA DA UNIVERSIDADE SAGRADO CORAÇÃO, BAURU, SP”, sob o protocolo nº 061/12, tendo como responsável a pesquisadora LUCIANA MONTI LIMA RIVERA e o considerou Aprovado.

Bauru, 31 de outubro de 2012.



Prof. Dr. Rodrigo Ricci Vivan
Presidente Comitê de Ética em Pesquisa – USC

ANEXO II

PESQUISA

Ocorrência das manifestações bucais em tecidos moles em crianças
assistidas na clínica de odontopediatria da USC

Data: ____/____/____ Prontuário: _____

Nome: _____ Idade: _____

Gênero: Feminino MasculinoCor da pele: Branca Negro Parda OutraQueixa principal: _____

Duração/ Evolução

() Dias () Meses () Anos - número absoluto

Tratamento prévio:

() Nenhum () Prescrição Médica () Prescrição Odontológica

() Automedicação

() Outro/Especificar:

Sofre de alguma doença?

() Sim () Não marcar com X

Qual(is)? _____

Faz uso de algum medicamento?

() Sim () Não marcar com X

Qual(is)? _____

Lesão: _____
Código CID-10: _____
Localização: _____
Número de lesões: _____
Cor: _____
Aspecto: _____
Tamanho: _____
Sintomas: _____
Tempo de instalação: _____

Diagnóstico: Clínico Radiográfico Histopatológico

Tratamento realizado: Sim Não

Tempo de recuperação: _____

Tratamento odontológico realizado: _____

Procedência do paciente: Encaminhado Não

Se encaminhado:

Serviço Público Municipal

Serviço Público de outra cidade

Serviço Particular

Outros

ANEXO III

CAPÍTULO XI

Doenças do Aparelho Digestivo

Doenças da Cavidade Oral, das Glândulas Salivares e dos Maxilares

- K00 Distúrbios do desenvolvimento e da erupção dos dentes**
- K00.0 Anodontia
K00.1 Dentes supranumerários
K00.2 Anomalias do tamanho e da forma dos dentes
K00.3 Dentes manchados
K00.4 Distúrbios na formação dos dentes
K00.5 Anomalias hereditárias da estrutura dentária, não classificadas em outra parte
K00.6 Distúrbios da erupção dentária
K00.7 Síndrome da erupção dentária
K00.8 Outros distúrbios do desenvolvimento dos dentes
K00.9 Distúrbio não especificado do desenvolvimento dentário
- K01 Dentes inclusos e impactados**
- K01.0 Dentes inclusos
K01.1 Dentes impactados
- K02 Cárie dentária**
- K02.0 Cáries limitadas ao esmalte
K02.1 Cáries da dentina
K02.2 Cárie do cimento
K02.3 Cáries dentárias estáveis
K02.4 Odontoclasia
K02.8 Outras cáries dentárias
K02.9 Cárie dentária, sem outra especificação

164

- K06.2 Lesões da gengiva e do rebordo alveolar sem dentes, associadas a traumatismos
K06.8 Outros transtornos especificados da gengiva e do rebordo alveolar sem dentes
K06.9 Transtorno da gengiva e do rebordo alveolar sem dentes, sem outra especificação

K07 Anomalias dentofaciais (inclusive a maloclusão)

- K07.0 Anomalias importantes (major) do tamanho da mandíbula
K07.1 Anomalias da relação entre a mandíbula com a base do crânio
K07.2 Anomalias da relação entre as arcadas dentárias
K07.3 Anomalias da posição dos dentes
K07.4 Má oclusão, não especificada
K07.5 Anormalidades dentofaciais funcionais
K07.6 Transtornos da articulação temporomandibular
K07.8 Outras anomalias dentofaciais
K07.9 Anomalia dentofacial, sem outra especificação

K08 Outros transtornos dos dentes e de suas estruturas de sustentação

- K08.0 Exfoliação dos dentes devida a causas sistêmicas
K08.1 Perda de dentes devida a acidente, extração ou a doenças periodontais localizadas
K08.2 Atrofia do rebordo alveolar sem dentes
K08.3 Raiz dentária retida
K08.8 Outros transtornos especificados dos dentes e das estruturas de sustentação
K08.9 Transtorno dos dentes e de suas estruturas de sustentação, sem outra especificação

K09 Cistos da região bucal, não classificados em outra parte

- K09.0 Cistos odontogênicos de desenvolvimento
K09.1 Cistos de desenvolvimento (não-odontogênicos) da região bucal
K09.2 Outros cistos das mandíbulas

166

K03 Outras doenças dos tecidos dentários duros

- K03.0 Atrito dentário excessivo
K03.1 Abrasão dentária
K03.2 Erosão dentária
K03.3 Reabsorção patológica dos dentes
K03.4 Hipercementose
K03.5 Ancilose dentária
K03.6 Depósitos nos dentes
K03.7 Alterações pós-eruptivas da cor dos tecidos duros dos dentes
K03.8 Outras doenças especificadas dos tecidos duros dos dentes
K03.9 Doença dos tecidos duros dos dentes, não especificada

K04 Doenças da polpa e dos tecidos periapicais

- K04.0 Pulpite
K04.1 Necrose da polpa
K04.2 Degeneração da polpa
K04.3 Formação anormal de tecidos duros na polpa
K04.4 Periodontite apical aguda de origem pulpar
K04.5 Periodontite apical crônica
K04.6 Abscesso periapical com fistula
K04.7 Abscesso periapical sem fistula
K04.8 Cisto radicular
K04.9 Outras doenças da polpa e dos tecidos periapicais e as não especificadas

K05 Gengivite e doenças periodontais

- K05.0 Gengivite aguda
K05.1 Gengivite crônica
K05.2 Periodontite aguda
K05.3 Periodontite crônica
K05.4 Periodontose
K05.5 Outras doenças periodontais
K05.6 Doença periodontal, sem outra especificação

K06 Outros transtornos da gengiva e do rebordo alveolar sem dentes

- K06.0 Retração gengival
K06.1 Hiperplasia gengival

165

- K09.8 Outros cistos da região oral, não classificados em outra parte
K09.9 Cistos da região oral, sem outras especificações

K10 Outras doenças dos maxilares

- K10.0 Transtornos do desenvolvimento dos maxilares
K10.1 Granuloma central de células gigantes
K10.2 Afecções inflamatórias dos maxilares
K10.3 Alveolite maxilar
K10.8 Outras doenças especificadas dos maxilares
K10.9 Doença dos maxilares, sem outra especificação

K11 Doenças das glândulas salivares

- K11.0 Atrofia de glândula salivar
K11.1 Hipertrofia de glândula salivar
K11.2 Sialadenite
K11.3 Abscesso de glândula salivar
K11.4 Fistula de glândula salivar
K11.5 Sialolitase
K11.6 Mucocele de glândula salivar
K11.7 Alterações da secreção salivar
K11.8 Outras doenças das glândulas salivares
K11.9 Doença de glândula salivar, sem outra especificação

K12 Estomatite e lesões correlatas

- K12.0 Altas bucais recidivantes
K12.1 Outras formas de estomatite
K12.2 Celulite e abscesso da boca

K13 Outras doenças do lábio e da mucosa oral

- K13.0 Doenças dos lábios
K13.1 Mordedura da mucosa das bochechas e dos lábios
K13.2 Leucoplasia e outras afecções do epitélio oral, inclusive da língua
K13.3 Leucoplasia pilosa
K13.4 Lesões granulomatosas e granulomatóides da mucosa oral
K13.5 Fibrose oral submucosa
K13.6 Hiperplasia irritativa da mucosa oral
K13.7 Outras lesões e as não especificadas da mucosa oral

167

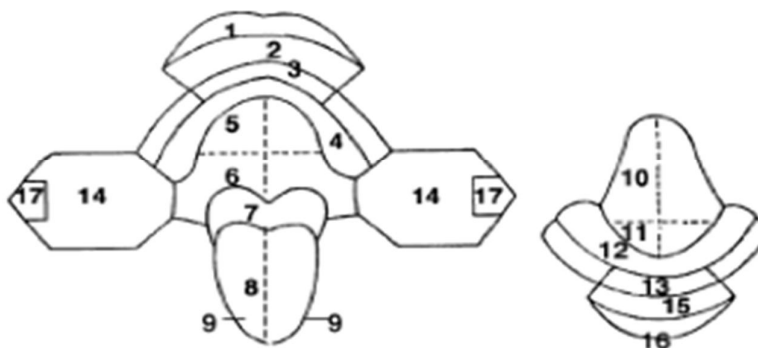
K14 Doenças da língua

- K14.0 Glossite
K14.1 Língua geográfica
K14.2 Glossite rombóide mediana
K14.3 Hipertrofia das papilas linguais
K14.4 Atrofia das papilas linguais
K14.5 Língua escrotal
K14.6 Glossodínia
K14.8 Outras doenças da língua
K14.9 Doença da língua, sem outra especificação

ANEXO IV

Localização das lesões na mucosa bucal

Código nº: _____

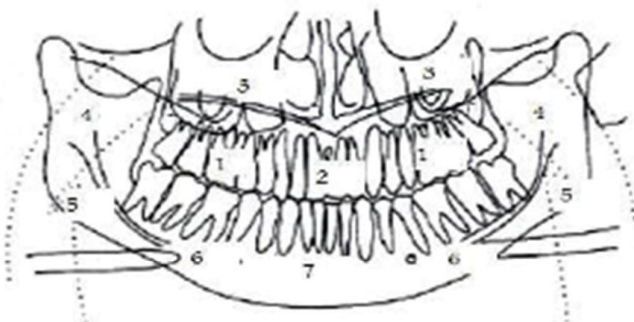


(ROED PETERSEN & RENSTRUP, G., 1969) modificada por (KLEINMAM, D. V.1994)

Figura 1: Seqüência do exame clínico da mucosa bucal

1- Lábio superior (vermelhão); 2- Mucosa labial superior; 3 - Mucosa alveolar superior; 4 - Rebordo gengival/alveolar superior; 5 - Palato duro; 6 - Palato mole; 7 - Orofaringe; 8 - Dorso da língua; 9 - Bordas laterais da língua; 10 - Ventre da língua; 11 - Assoalho da boca; 12 - Rebordo gengival/alveolar inferior; 13 - Mucosa alveolar inferior; 14 - Mucosa jugal direita e esquerda; 15 - Mucosa labial inferior; 16 - Lábio inferior (vermelhão); 17 - Comissuras labiais

Localização das lesões em tecido ósseo



(FREITAS, 2004)

Figura 2: Seqüência do exame do tecido ósseo

1 - Maxila direita e esquerda; 2 - Maxila anterior; 3 - Seio maxilar direito e esquerdo; 4 - Ramo ascendente da mandíbula direito e esquerdo; 5 - Ângulo da mandíbula direito e esquerdo; 6 - Corpo da mandíbula direito e esquerdo; 7 - mento.