

CENTRO UNIVERSITÁRIO SAGRADO CORAÇÃO

LÍVIA MOZARDO CASTIGLIO

**REPARO PERIAPICAL APÓS RETRATAMENTO
ENDODÔNTICO**

BAURU

2022

LÍVIA MOZARDO CASTIGLIO

**REPARO PERIAPICAL APÓS RETRATAMENTO
ENDODÔNTICO**

Trabalho de Conclusão de Curso
apresentado como parte dos requisitos
para obtenção do título de bacharel em
Odontologia – Centro Universitário
Sagrado Coração.

Orientador: Guilherme Ferreira da Silva

BAURU

2022

Dados Internacionais de Catalogação na Publicação (CIP) de acordo com
ISBD

C351r	<p>Castiglio, Livia Mozardo</p> <p>Reparo periapical após retratamento endodôntico / Livia Mozardo Castiglio. -- 2022. 19f. : il.</p> <p>Orientador: Prof. Dr. Guilherme Ferreira da Silva</p> <p>Trabalho de Conclusão de Curso (Graduação em odontologia) - Centro Universitário Sagrado Coração - UNISAGRADO - Bauru - SP</p> <p>1. Perda Óssea. 2. Reparo. 3. Retratamento. 4. Tratamento Endodôntico. I. Silva, Guilherme Ferreira da. II. Título.</p>
-------	---

LÍVIA MOZARDO CASTIGLIO

REPARO PERIAPICAL APÓS RETRATAMENTO ENDODÔNTICO

Trabalho de Conclusão de Curso
apresentado como parte dos requisitos
para obtenção do título de bacharel em
Odontologia – Centro Universitário
Sagrado Coração.

Banca examinadora:

Prof. Dr. Guilherme Ferreira da Silva (Orientador)
Centro Universitário Sagrado Coração

Profa. Dra. Ana Carolina Trentino Delafiore
Centro Universitário Sagrado Coração

Prof Dr Thaigo Amadei Pegoraro
Centro Universitário Sagrado Coração

28 de novembro de 2022.

AGRADECIMENTOS

Primeiramente aos meus pais, Marco Antônio Castiglio e Maria Inês Mozardo Castiglio, que nunca mediram esforços para me fazerem chegar até aqui, aos meus irmãos, por sempre estarem comigo, por todo incentivo e paciência.

Aos meus professores, por todos os ensinamentos e por sempre estarem dispostos a contribuir para um melhor aprendizado no meu processo de formação profissional, em especial ao meu Orientador, Guilherme Ferreira da Silva, pela dedicação e compreensão em todos os momentos.

Aos meus amigos, que foram extremamente importantes nesses 4 anos de graduação, por sempre estarem torcendo por mim, a cada conquista e por todos os momentos que tornaram esse processo mais leve.

RESUMO

O insucesso do tratamento endodôntico, na maioria das vezes, está relacionado a fatores microbianos. Nestes casos, podem ocorrer a persistência ou aumento da lesão periapical, podendo ocasionar a perda dentária. No presente estudo, o objetivo foi descrever, por meio de um caso clínico, as técnicas de retratamento para resolução de uma doença endodôntica-periodontal. Paciente compareceu a clínica, relatando desconforto no dente 46. Durante o exame clínico, foi constatada a presença de uma fístula na região e restauração coronária deficiente. Além disso, radiograficamente, foi observado uma grande perda óssea que envolvia o ápice radicular e a região de furca, tendo como diagnóstico lesão endodôntica-periodontal. Inicialmente, foi removido todo o material restaurador, assim, os canais foram acessados e, posteriormente, os foram instrumentados com limas mecanizadas. Feito isso, foi realizada a irrigação dos canais com hipoclorito de sódio 2,5% e agitação com Easy Clean. Sucessivas trocas de pasta de hidróxido de cálcio foram feitas para auxílio no controle da infecção durante 2 meses. Por fim, realizou-se a obturação do canal radicular e a restauração coronária do dente. Após 4 a 10 meses de controle clínico, radiográfico e tomográfico, a paciente não relatou sensibilidade dolorosa, nem apresentou fístula e/ou edema. Além disso, as radiografias periapicais e as tomografias evidenciaram uma nítida neoformação óssea. Assim, pode-se concluir que o planejamento e a execução dos procedimentos, até o presente momento, obtiveram sucesso no caso clínico descrito.

Palavras-chave: perda óssea; retratamento; tratamento endodôntico.

ABSTRACT

The failure of endodontic treatment, in most cases, is related to microbial factors. In these cases, the periapical lesion persists or increases, which can lead to tooth loss. In the present study, the aim was to describe, through a clinical case, the retreatment techniques for the resolution of an endodontic-periodontal disease. The patient came to the clinic, reporting discomfort on tooth 46. During the clinical examination, the presence of a sinus tract in the region and deficient coronary restoration was found. Furthermore, radiographically, a large bone loss involving the root apex and the furca region was observed, with the diagnosis of endodontic-periodontal lesion. Initially, all filling material was removed and, later, the canals were instrumented with mechanized files. After that, the canals were abundantly irrigated with 2.5% sodium hypochlorite and agitation was carried out with Easy Clean. Successive exchanges of calcium hydroxide paste were carried out to help control the infection for 2 months. Finally, the filling of the root canal and the coronal restoration of the tooth were performed. After 4 and 10 months of clinical, radiographic and tomographic control, the patient did not report any pain sensitivity, nor did she present a fistula and/or edema. In addition, periapical radiographs and CT scans showed clear bone neoformation. Thus, it can be concluded that the planning and execution of the procedures, so far, were successful in the described clinical case.

Keywords: bone loss; retreatment; endodontic treatment.

LISTA DE ILUSTRAÇÕES

Figura 1 - Imagem radiográfica evidenciando o rastreamento da fístula com origem no dente 46	12
Figura 2 - Imagem radiográfica após 4 meses, evidenciando a neoformação óssea no dente 46	13
Figura 3 - Imagem tomográfica após 4 meses, evidenciando a neoformação óssea no dente 46	14
Figura 4 - Imagem tomográfica após 10 meses, evidenciando a neoformação óssea no dente 46	15

SUMÁRIO

1. INTRODUÇÃO	10
2. OBJETIVOS	11
3. RELATO DE CASO	11
4. DISCUSSÃO DO CASO	15
5. CONCLUSÃO	17
REFERÊNCIAS	18

1. INTRODUÇÃO

O tratamento endodôntico de dentes com necrose pulpar e lesão periapical constitui um dos grandes desafios na prática clínica. Isto por que, nestes casos, há a presença de uma microbiota composta por diferentes microrganismos organizados em biofilme, distribuídos por todo o sistema de canais radiculares e na região periapical. Nestes casos, é necessário, o planejamento de estratégias com o objetivo de controlar esta infecção, permitindo o reparo apical.

Apesar de os índices de sucesso do tratamento endodôntico serem altos, em algumas situações, há o insucesso, caracterizado pela dor persistente, aumento da lesão periapical e presença de fístula e/ou edema. As principais causas de insucesso do tratamento endodôntico estão relacionadas à permanência de microrganismo no sistema de canal radicular ou à infiltração bacteriana. Assim, a detecção de sinais (radiolucidez, fístula, tumefação) e/ou sintomas (dor) da doença perirradicular associados a dentes tratados endodonticamente significa que o tratamento fracassou na manutenção ou restauração da saúde perirradicular. As lesões perirradiculares observadas em dentes tratados são também conhecidas como lesão pós-tratamento e podem ser emergentes (estavam ausentes e se desenvolveram após o tratamento), persistentes (que persistiram apesar do tratamento) ou recorrentes (que reaparecem tardiamente após terem sido reparadas).

Do ponto de vista endodôntico, toda vez que surge um insucesso, a opção recai sobre duas condutas básicas: a cirurgia perirradicular ou o retratamento convencional, que, quando bem indicados, proporcionam um bom prognóstico. A escolha entre uma ou outra opção depende de fatores, como: acesso ao canal; localização e situação anatômica do dente; envolvimento com peças protéticas; qualidade do tratamento endodôntico anteriormente realizado; e envolvimento periodontal. Assim, a análise criteriosa da situação clínica, em sua totalidade, é fundamental para a escolha entre a opção cirúrgica e o retratamento convencional, a fim de se optar pela indicação mais acertada e com mais possibilidade de sucesso.

O retratamento endodôntico consiste na realização de um novo tratamento, seja porque o anterior fracassou ou, simplesmente, porque se deseja fazer um tratamento

mais correto ou adequado, principalmente nos casos em que surgiu a necessidade de os elementos dentários servirem de suporte a trabalhos protéticos. Em relação à técnica de execução, o retratamento endodôntico envolve etapas distintas, tais como, remoção da restauração coronária, remoção de retentores intrarradiculares, remoção do material obturador do canal radicular, reinstrumentação do canal radicular e medicação intracanal.

A opção pelo retratamento endodôntico envolve fatores relacionados ao paciente (condição sistêmica, vontade, etc), ao dente (presença de acidentes ou complicações), à condição periodontal e à possibilidade de reabilitação dentária. Tendo em vista que esta decisão por este tipo de tratamento é uma questão multidisciplinar, faz-se necessário a discussão não somente das técnicas atuais para o retratamento, mas também, dos fatores que devem ser considerados nesta decisão.

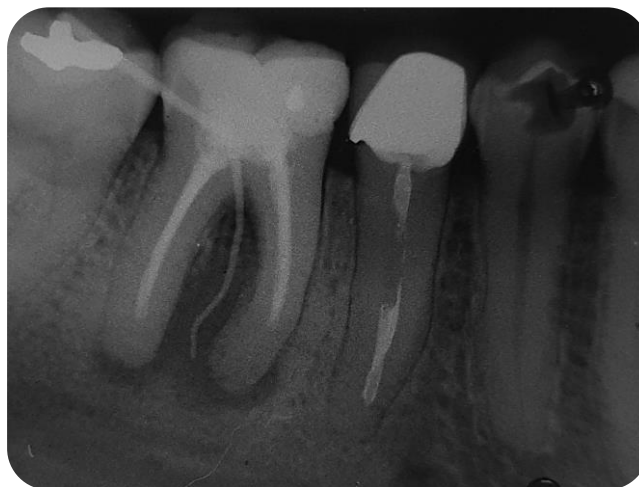2. OBJETIVOS

O presente trabalho tem por objetivo discutir, por meio de um relato de caso clínico, as técnicas de retratamento e os fatores multidisciplinares que devem ser considerados para execução deste tipo de procedimento.

3. RELATO DE CASO

Paciente, 28 anos, compareceu a clínica Integrada do curso de Odontologia do Unisagrado, relatando queixa de dor no dente 46. Durante o exame clínico, foi constatada a presença de fistula na região do elemento e restauração coronária deficiente. Para a confirmação do diagnóstico, foi realizado o rastreamento da fistula por meio de um cone de guta percha fino, seguido de uma radiografia periapical para a confirmação da origem da infecção (Figura 1).

Figura 1 - Imagem radiográfica evidenciando o rastreamento da fístula com origem no dente 46



Fonte: Elaborada pela autora do trabalho, 2022

O exame de sondagem periodontal mostrou uma bolsa de 4 mm de profundidade por vestibular e lesão de furca. Diante das condições clínicas e radiográficas o diagnóstico estabelecido foi de lesão endodôntica-periodontal e optou-se pelo retratamento endodôntico. Em uma primeira sessão, foi realizada a remoção do material restaurador e a localização dos canais radiculares. Posteriormente, iniciou-se a remoção do material obturador com limas reciprocantes Pro-R 25 (MK Life, Porto Alegre, São Paulo, Brasil). Após a remoção total da guta-percha e do cimento obturador, foi feito um curativo com formocresol e restauração provisória com ionômero de vidro (Maxxion R, FGM, Brasil). Na segunda sessão, foi realizada a tentativa de atingir o comprimento do dente e a patência com limas manuais tipo K e limas rotatórias de Glide Path (16/02, MK Life, Porto Alegre, Rio Grande do Sul, Brasil). Tendo em vista que os canais estavam muito atrésicos ocorreu, de maneira acidental, um desvio e perfuração com a lima na raiz méso-vestibular. Além disso, tanto no canal distal quanto no méso-vestibular houve fratura do instrumento mecanizado. Neste dia, foi feito um novo curativo de formocresol e restauração provisória.

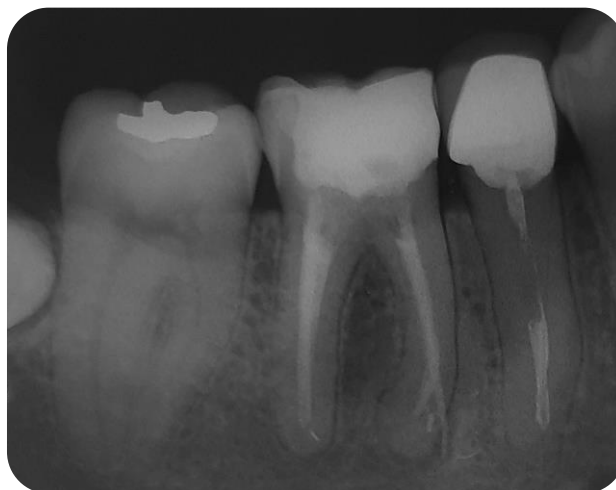Mesmo com as complicações descritas acima, optou-se em continuar o retratamento endodôntico. Na terceira sessão, foi utilizada uma lima recíprocante Pro R 40 (MK Life, Porto Alegre, Rio Grande do Sul, Brasil) para alargamento apical no comprimento que já havia sido atingido. Posteriormente, foi realizada irrigação final com EDTA e curativo com pasta de hidróxido de cálcio e propilenoglicol.

Posteriormente, foram realizadas mais quatro sessões nas quais irrigou-se o canal radicular abundantemente com hipoclorito de sódio 2,5%. Foi também feita a agitação desta solução irrigadora, bem como da solução de EDTA 17% com o dispositivo Easy Clean (Bassi, Belo Horizonte, Minas Gerais, Brasil). O protocolo adotado foi de 3 ciclos, de 20 segundos cada de Hipoclorito de Sódio, EDTA e Hipoclorito de Sódio respectivamente.

Por fim, considerando que a paciente não apresentava nenhum sinal ou sintoma que indicasse o insucesso do tratamento, optou-se pela obturação do canal radicular com cones de guta-percha e cimento endodôntico BioRoot RCS (Septodont, Santa Catarina, São Paulo, Brasil) após 2 meses do início do tratamento. Posteriormente, foi realizada a restauração definitiva do dente.

Quatro meses depois, a paciente retornou à clínica para acompanhamento. Segunda ela, não sentia nenhuma sensibilidade dolorosa no dente e estava mastigando normalmente. A radiografia periapical evidenciou uma grande neoformação de tecido óssea na região onde antes havia reabsorção (Figura 2).

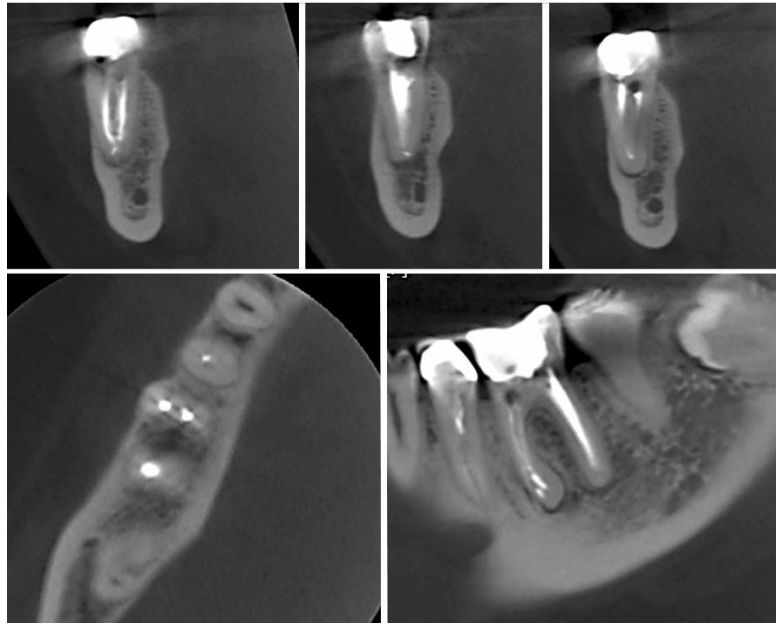
Figura 2 - Imagem radiográfica após 4 meses, evidenciando a neoformação óssea no dente 46



Fonte: Elaborada pela autora do trabalho, 2022

Para melhor avaliação do reparo ósseo, foi realizada também uma tomografia computadorizada Cone Beam deste dente. A análise da imagem mostrou em todos os cortes sinais de neoformação óssea (Figura 3).

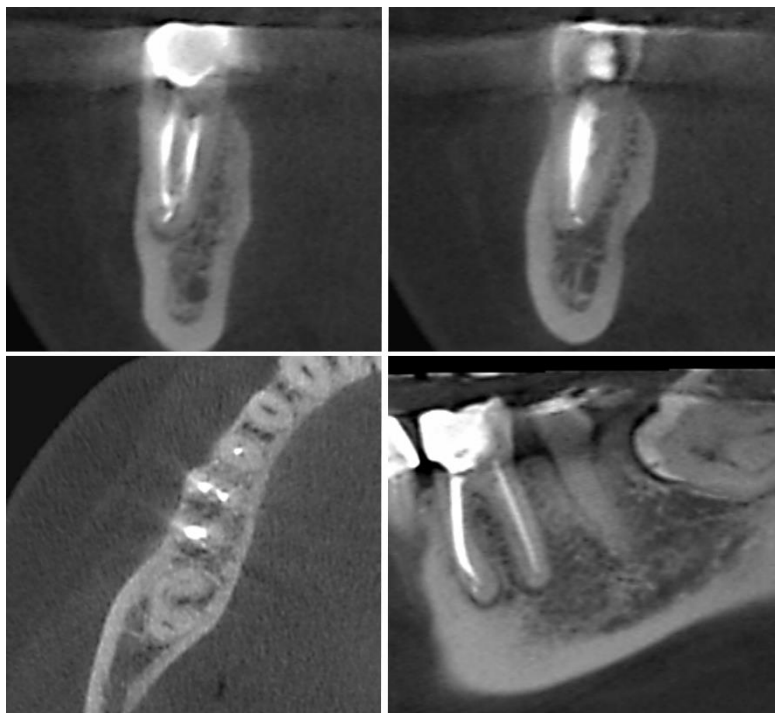
Figura 3 - Imagem tomográfica após 4 meses, evidenciando a neoformação óssea no dente 46



Fonte: Elaborada pela autora do trabalho, 2022

Dez meses após a finalização do caso clínico, a paciente retornou novamente para acompanhamento clínico, radiográfico e tomográfico. A avaliação confirmou as mesmas condições relatadas anteriormente (Figura 4).

Figura 4 - Imagem tomográfica após 10 meses, evidenciando a neoformação óssea no dente 46



Fonte: Elaborada pela autora do trabalho, 2022

4. DISCUSSÃO DO CASO

As lesões endodônticas-periodontais são de origem microbiana e, muitas vezes, são descobertas acidentalmente por serem assintomáticas. Radiograficamente, frequentemente, é observada uma grande perda óssea, envolvendo a região periapical, a crista óssea e a área de furca. A polpa e o periodonto são anatomicamente interconectados via ápice, por canais laterais e pela região de furca (canal cavo interradicular). Como consequência, as mudanças patológicas que ocorrem em cada um desses tecidos causam efeitos um no outro (Rotstein et al., 2000). Bactérias e seus produtos podem se mover através desses caminhos em ambas as direções (Zehnder et al., 2002). Os efeitos da infecção pulpar na região apical e, menos frequentemente, lateral, são bem conhecidos e levam a uma condição conhecida como periodontite apical/lateral de origem endodôntica (Ricucci et al., 2021).

No presente estudo, foi relatado um caso clínico diagnosticado como lesão endodôntica-periodontal, provavelmente, proveniente de uma infecção persistente após o tratamento endodôntico. Apesar da grande perda óssea observada na região apical e na

furca, optou-se pelo retratamento endodôntico com o objetivo de manter o dente na arcada dentária. A periodontite apical persistente é uma doença associada, principalmente, à infecção bacteriana que permanece no sistema de canal radicular e, às vezes, na região periapical. Vários estudos relataram que a grande maioria destes casos estão relacionados a procedimentos clínicos que não atendem aos padrões aceitáveis e, conseqüentemente, falharam em controlar infecção radicular (De Moor et al., 2000; Moreno et al., 2013). No entanto, mesmo quando realizado adequadamente, o tratamento endodôntico pode resultar em falha de 5% a 15% dos casos (Friedman 2017). A causa mais comum é a infecção bacteriana não atingida em certas regiões anatômicas, como istmos, canais laterais e túbulos dentinários, que são, geralmente, inacessíveis a instrumentos e agentes antimicrobianos usados durante o tratamento do canal radicular.

Para se obter sucesso nestes casos de insucesso do tratamento e com lesões periapicais persistentes, é fundamental o uso de estratégias eficientes para controle da infecção (Siqueira-Jr et al., 2020). Assim, no presente estudo foi utilizado para a irrigação, durante todo o tratamento, a solução de hipoclorito de sódio 2,5%, especialmente, pela sua capacidade antibacteriana. Além disso, após a remoção completa da guta-percha foi realizado o alargamento dos canais radiculares até uma lima 40 com o objetivo de remover dentina contaminada e também favorecer a circulação da solução irrigadora pelos canais radiculares. Após isso, foi feita a agitação do hipoclorito de sódio utilizando o dispositivo Easy Clean, acoplada ao micro-motor, para que a solução pudesse atingir as regiões de complexidade anatômica (istmo, canais laterais e delta apical). Considerando que o volume da solução irrigadora é importante para a eliminação bacteriana, estendemos o tratamento em 4 sessões para irrigação e agitação, tentando aumentar a quantidade de hipoclorito de sódio 2,5% em contato com o canal radicular.

Uma outra maneira de se aumentar o controle da infecção endodôntico é a utilização de medicação intracanal à base de hidróxido de cálcio. Já foi demonstrado que a utilização de uma pasta de hidróxido de cálcio por 14 dias em pacientes, promove uma redução tomográfica significativa do tamanho das lesões periapicais, em comparação a tratamentos realizados em sessão única (Rizzi-Maia et al., 2016). Por este motivo, optamos na nossa terapia pela utilização desta medicação intracanal.

Tendo em vista que ocorreu um desvio e comunicação da cavidade pulpar com o periodonto, para obturação do canal radicular, optamos pela utilização de um cimento biocerâmico, o BioRoot RCS. Já foi demonstrado que o BioRootRCS induziu in vitro a produção de fatores de crescimento angiogênicos e osteogênicos por células

ligamentares periodontais humanas (Camps et al., 2015). Além disso, tem uma toxicidade menor do que outros cimentos endodônticos, também podendo induzir deposição de tecido duro e tem atividade antimicrobiana (Nakov et al. 2015).

Diante do exposto, fica claro que a terapia endodôntica, seja de retratamento ou não, deve envolver um planejamento e execução criteriosos, realizada por uma estratégia específica para controle da infecção, possibilitando o reparo periapical.

5. CONCLUSÃO

Apesar de durante o retratamento endodôntico terem ocorridos alguns acidentes e complicações, foi possível realizar o controle da infecção e o reparo periapical, o que pode ser confirmado pela neoformação óssea. Assim, pode-se concluir que o planejamento e a execução dos procedimentos, até o presente momento, obtiveram sucesso no caso clínico descrito.

REFERÊNCIAS

- Camps J, Jeanneau C, Ayachi IE, Laurent P, About I. Bioactivity of a Calcium Silicate-based Endodontic Cement (BioRoot RCS): Interactions with Human Periodontal Ligament Cells In Vitro. *J Endod* 2015;41(9):1469-73.
- De Castro Rizzi-Maia et al. Single vs Two-session Root Canal Treatment: A Preliminary Randomized Clinical Study using Cone Beam Computed Tomography. *J Contemp Dent Pract* 2016;17(7):515-21.
- De Moor RJ, Hommez GM, De Boever JG, et al. Periapical health related to the quality of root canal treatment in a Belgian population. *Int Endod J* 2000;33:113–20.
- Friedman S. Prognosis of healing in treated teeth with endodontic infections. In: Fouad AF, editor. *Endodontic Microbiology*. 2nd ed. Hoboken, NJ: Wiley & Sons; 2017. p. 341–84.
- Moreno JO, Alves FR, Gonçalves LS, et al. Periradicular status and quality of root canal fillings and coronal restorations in an urban Colombian population. *J Endod* 2013;39:600–4.
- Ricucci D, Siqueira-Jr JF, Roças I. Pulp Response to Periodontal Disease: Novel Observations Help Clarify the Processes of Tissue Breakdown and Infection. *J Endod* 2021;47(5):740-754.
- Rotstein I, Simon JH. Diagnosis, prognosis and decision-making in the treatment of combined periodontal-endodontic lesions. *Periodontol* 2000 2004;34:165–203.
- Siqueira-Jr JF, et al. The Apical Root Canal System of Teeth with Posttreatment Apical Periodontitis: Correlating Microbiologic, Tomographic, and Histopathologic Findings. *J Endod* 2020;46(9):1195-1203.
- Zehnder M, Gold SI, Hasselgren G. Pathologic interactions in pulpal and periodontal tissues. *J Clin Periodontol* 2002;29:663–71.